

# DetECCIÓN DE CALCIFICACIONES METASTÁSICAS MEDIANTE GAMMAGRAFÍA CON TC-99-METILDIFOSFONATO EN EL FRACASO RENAL AGUDO \*

A. M. CASTELAO, R. SABATER, S. GIL-VERNET, M.<sup>a</sup> T. GONZALEZ, R. ROMERO, J. MARTIN-C. \* y J. ALSINA.

Servicio de Nefrología.

\* Servicio de Medicina Nuclear.

Hospital de Bellvitge «Prínceps d'Espanya». Hospital de Llobregat. Barcelona.

## RESUMEN

Con frecuencia se observan calcificaciones metastásicas (CM) en la hipercalcemia persistente, lo que ha sido menos estudiado en la hipercalcemia aguda. Se ha descrito la asociación de CM y fracaso renal agudo (FRA). No son bien conocidos los factores responsables de tales depósitos, siendo éstos difícilmente detectables mediante las técnicas radiológicas habituales o la xerografía.

Hemos estudiado 5 pacientes, 2 varones y 3 hembras, de 18 a 68 años ( $\bar{X}$  40,4), con FRA secundario a rhabdmiolisis (3) y crisis paratireotóxica (2). El FRA cursó en 3 casos con oliguria. En 4 pacientes se constató hipercalcemia, presentando normocalcemia una enferma con IR leve y diuresis conservada. Cuatro pacientes requirieron diálisis.

La gammagrafía con Tc-99-metildifosfonato (Tc-99-MDP) evidenció en los 5 enfermos depósitos en tejidos blandos (pulmón, estómago, músculo esquelético), que disminuyeron tras la recuperación de la diuresis y la mejoría de la función renal, excepto en un caso, en que persistían 5 meses más tarde.

Concluimos diciendo que la gammagrafía con TC-99-MDP permite detectar CM. Creemos útil practicar esta técnica en todos los pacientes con FRA e hipercalcemia, y en los normocalcémicos que sufren destrucción músculo esquelética importante.

**Palabras clave:** Calcificaciones metastásicas. Fracaso renal agudo. Gammagrafía Tc-99-metildifosfonato.

## DETECTION OF METASTASIC CALCIFICATION IN SOFT TISSUES WITH 99-TECHNETIUM-DIPHOSPHONATE SCINTIPHOTOGRAPHY IN ACUTE RENAL FAILURE

### SUMMARY

Metastasic calcification (MC) occurs frequently in patients with persistent hypercalcemia. It is less common in patients with acute hypercalcemia. The worst affected organs are lungs, stomach and skeletal muscles. The factors accountable for this deposition are still unknown. The 99-Tc-MDP scan is the best technique to detect these amounts of calcium, even if they are not observed in the usual X-ray studies.

We have studied 5 patients, 2 males and 3 females, with Acute renal failure (ARF) developing in three cases after rhabdomyolysis, and in 2 patients after severe hyperparathyroidism. Oliguria and hypercalcemia were present in 3 patients, and one nonoliguric patient was normocalcemic. The 99-Tc-MDP scan revealed MC in

\* Este trabajo ha sido parcialmente presentado en XVII European Symposium on Calcified Tissues. Davos (Switzerland). April 1983.

Recibido: 22-XI-1983.

En forma definitiva: 10-VIII-1984.

Aceptado: 27-VIII-1984.

Correspondencia: Dr. Alberto M. Castelao.

Rovafort, 118, 3.º, 2.ª Barcelona.

the lungs, stomach and skeletal muscles. In 4 patients the X-ray studies were negative and only in one patient did we observe a pulmonary infiltrate indistinguishable from calcium deposition.

We concluded that 99-Tc-MDP scan allows detection of MC in soft tissues. Therefore we practice this technique in all patients with ARF who show hypercalcemia and in all normocalcemic patients when they develop a great destruction of skeletal muscles.

**Key words:** Metastatic calcification. Acute renal failure. Tc-99-disphosphonate scan.

## INTRODUCCION

En la hipercalcemia persistente o crónica se han observado con frecuencia calcificaciones metastásicas (CM) <sup>1-3</sup>, hecho menos estudiado en la hipercalcemia aguda <sup>4-7</sup>.

Igualmente ha sido descrita la asociación de calcificaciones metastásicas y/o hipercalcemia con el fracaso renal agudo <sup>5,8-10</sup>, y con la insuficiencia renal crónica <sup>3,11-14</sup>.

Los factores responsables de tales depósitos de calcio en los tejidos blandos no son bien conocidos, aunque las hipótesis patogénicas sugeridas son variadas.

La detección de calcificaciones mediante las técnicas radiológicas habituales es difícil, habiéndose recurrido a la radiología electrónica <sup>15,16</sup>.

La gammagrafía con tecnecio-99-pirofosfato o metildifosfonato constituye un excelente método para detectar los depósitos de calcio <sup>1,2,17-19</sup>. La técnica se basa en la observación de que los radiofármacos unidos al Tc-99 que son capaces de ligar el calcio, pueden localizarse en el músculo cardíaco lesionado y en otros tejidos, y en que el músculo esquelético lesionado contiene cantidades crecientes de calcio intracelular inmediatamente después del insulto agudo <sup>20,21</sup>.

En el presente trabajo exponemos nuestra experiencia en la detección de calcificaciones metastásicas en pacientes con deterioro agudo de la función renal.

## MATERIAL Y METODOS

Hemos estudiado a 5 pacientes, 2 varones y 3 hembras, cuyas edades oscilan entre 18 y 68 años ( $\bar{X}$  41,8  $\pm$  18,3).

Los 5 presentaron fracaso renal agudo de variada etiología: crisis paratireotóxica en 2, rabdomiolisis en 3 (tabla I).

El diagnóstico de rabdomiolisis se base en el síndrome clínico, elevación de la creatinfosfoquinasa (CPK) por encima de 500 U/l., y la presencia de mioglobiuria. La rabdomiolisis fue debida en el primer caso a convulsiones tónica-clónicas, en el segundo a inhalación de una mezcla de drogas conteniendo cocaína y en el tercero a isquemia aguda de extremidades inferiores, secundaria a embolización de aorta terminal por un tejido procedente de un mixoma auricular.

Las derivaciones bioquímicas se obtuvieron mediante los métodos usuales en nuestro laboratorio. Se determinó en plasma el fragmento C-péptido terminal de la parathormona (PTH) mediante radioinmunoensayo.

En los 5 enfermos se practicó la radiología de tórax y partes blandas al ingreso, así como gammagrafía con Tc-99-metildifosfonato (MDP), que se repitió a lo largo de la evolución.

La gammagrafía se obtuvo mediante la inyección endovenosa de 20 mCi de Tc-99-MDP, con la captación a las 2 horas mediante scannicámara modelo CGR.

## RESULTADOS

El FRA cursó en 3 casos con oliguria y en los 2 restantes con diuresis conservada (crisis paratireotóxica y rabdomiolisis).

Las concentraciones plasmáticas máximas de creatinina, calcio, fósforo, CPK y PTH se reflejan en la tabla I.

Las 2 pacientes afectas de hiperparatiroidismo primario presentaron hipercalcemia desde el momento del ingreso hospitalario. Una paciente con rabdomiolisis y diuresis conservada se mantuvo normocalcémica. El paciente número 5 —rabdomiolisis por drogas— presentó hipercalcemia sorprendentemente en la fase anúrica (Fig. 1). En la tabla se refleja la cifra de P coincidiendo con el pico máximo de hipercalcemia.

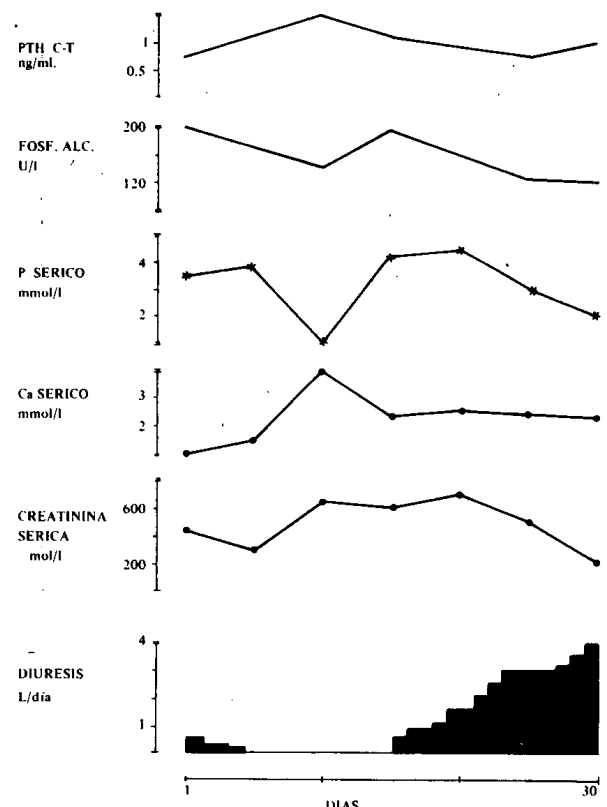


Fig. 1.—Paciente número 5. Evolución de la diuresis, función renal, calcio, fósforo, fosfatasas alcalinas y PTH.

Cuatro de los 5 enfermos requirieron hemodiálisis (de 1 a 15 sesiones,  $\bar{X}$  7,5  $\pm$  6,53).

En todos los casos la radiología simple fue negativa, excepto en la paciente número 1 —hiperparatiroidismo primario—, en quien se observó en la Rx. de tórax un infiltrado pulmonar bilateral, compatible con depósitos de calcio.

La gammagrafía con Tc-99-MDP mostró en los 5 enfermos captación en partes blandas. En la paciente con infiltrado pulmonar en la Rx. de tórax, la gammagrafía confirmó la existencia de depósitos en el pulmón (Fig. 2). En los 3 pacientes afectos de rabdomiólisis se observaron depósitos en musculatura esquelética, pulmón y estómago (Figs. 3 y 4).

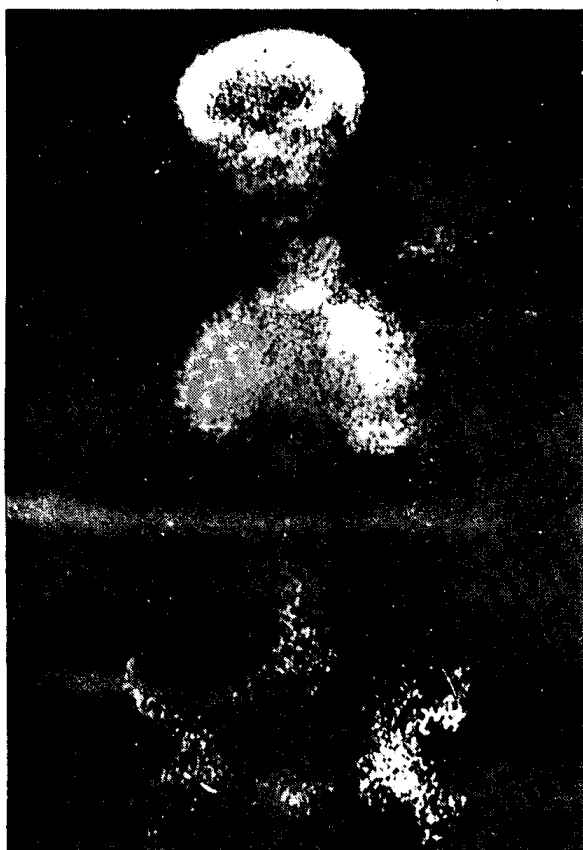


Fig. 2.—Paciente número 2. Captación pulmonar y ósea en la gammagrafía con Tc-99-metildifosfonato.

En la paciente número 4 existió diferencia en la captación entre ambas extremidades inferiores, siendo más intensa en la extremidad que requirió fasciotomía para la liberación de la atrición muscular (Fig. 3).

La intensidad de la captación gammagráfica disminuyó progresivamente a lo largo de la evolución del FRA. En la paciente número 2 (hiperparatiroidismo y radiología de tórax positiva) disminuyó la intensidad en la segunda captación, no pudiendo obtenerse imágenes posteriores al fallecer la enferma por complicaciones cardiovasculares. En cambio en el paciente número 5 (rabdomiólisis por drogas) persistían imágenes gammagráficas positivas al cabo de 5 meses del inicio del cuadro clínico,

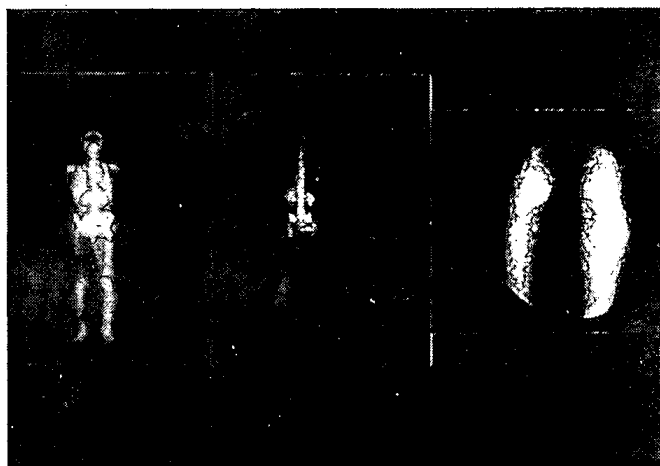


Fig. 3.—Paciente número 4. Rabdomiólisis por isquemia de extremidades inferiores (embolismo aorta terminal). Gammagrafía con Tc-99-MDP seriada.

cuando aún presentaba insuficiencia renal ligera, normocalcemia con tendencia a hiperfosfatemia y nivel plasmático de PTH normal (Fig. 4).

Tres pacientes recuperaron la normalidad en la función renal. Un paciente falleció por complicaciones cardiovasculares y en otro persistía una insuficiencia renal ligera.

## DISCUSION

Los depósitos de calcio (calcificaciones metastásicas) se constatan frecuentemente en pacientes con hipercalcemia persistente<sup>1-3</sup>, hecho menos estudiado en la hipercalcemia aguda<sup>4-7</sup>. Se describe la asociación de calcificaciones con o sin constatación de hipercalcemia en el fracaso renal agudo<sup>5-10</sup> y en la insuficiencia renal crónica<sup>3,11-14</sup>.

El calcio se deposita en los tejidos musculares en la rabdomiólisis con FRA<sup>22-25</sup>. Los mecanismos para explicar tales depósitos y su consiguiente movilización no son claros, habiéndose considerado varios factores etiológicos: a) los depósitos de calcio pueden representar una calcificación distrófica de los tejidos lesionados; b) las alteraciones en el pH y en la concentración iónica hacen a los tejidos susceptibles a las calcificaciones; c) la hiperfosfatemia y la consiguiente elevación en el producto calcio-fósforo provocan depósitos de sales cálcicas en los tejidos lesionados<sup>15</sup>.

En la fase oligúrica del FRA se han descrito niveles descendidos de 25-hidroxicolecalciferol (25-OH-D)<sup>25</sup>. En la fase oligúrica del FRA asociado a rabdomiólisis, LLACH y cols.<sup>23</sup>, han mostrado la existencia de hiperfosfatemia e hipocalcemia asociadas con bajos niveles de 1,25 (OH)<sup>2</sup> D. Durante la fase poliúrica inicial se ha descrito moderada hipercalcemia, acompañada de niveles plasmáticos elevados de 1,25 (OH)<sub>2</sub> D y elevación persistente de PTH. Con la progresión de la fase diurética disminuye la hiperfosfatemia, con el consiguiente descenso del producto fosfocálcico y remodelación de los depósitos cálcicos.




Fig. 4.—Paciente número 5. Rabdomiólisis por drogas. Gammagrafía Tc-99-MDP evolutiva.

cos del espacio extracelular<sup>24</sup>. La calcemia puede normalizarse o incluso elevarse en un 20 a 25 % de los casos según el grado y severidad de la lesión músculo esquelética.

En nuestros pacientes se produjo hipercalcemia inicialmente en 4, para evolucionar a cifras de calcemia normales, excepto en el paciente número 5, en quien la calcemia máxima se constató en la fase anúrica del FRA. Este hecho es de difícil interpretación, aunque creemos que ello podría ser debido en parte a la hemodiálisis diaria a que fue sometido en aquellos momentos.

Los depósitos de calcio raramente son detectados por la radiología convencional<sup>26-28</sup>. Sin embargo, su localización es más fácil mediante radiología electrónica<sup>15,16</sup>, y mejor aún con la gammagrafía con Tc-99-MDP<sup>17-19,29</sup>.

El pirofosfato es un regulador fisiológico de la homeostasis del calcio in vivo. Se acumula en los tejidos cuando la cinética del calcio está acelerada<sup>30</sup>. El pirofosfato inorgánico puede ser un inhibidor fisiológico de la calcificación en los tejidos blandos, aunque la mayor parte del pirofosfato exógeno es rápidamente hidrolizada in vivo, el resto puede transformarse en pirofosfato endógeno<sup>30</sup>.

WEISS y cols.<sup>31</sup> han mostrado que el difosfonato —análogo al pirofosfato— es más notable, localizándose en los tejidos lesionados con un transporte activo de calcio y/o fósforo.

La localización del Tc-99-metildifosfonato ha sido descrita en lesiones extraesqueléticas: infarto crebrebral<sup>17</sup>, metástasis de neuroblastomas en tejidos blandos<sup>32</sup>, carcinoma pulmonar<sup>33</sup>, metástasis pulmonares de carcinoma de vejiga<sup>34</sup>, infarto de miocardio<sup>35,36</sup>, polimiositis y miositis osificante<sup>37-39</sup>.

En los casos de destrucción músculo esquelética, SIEGEL y cols.<sup>20</sup> observan una correlación positiva entre los

niveles de CPK, potasio muscular y la intensidad de la captación del Tc-99-MDP, sugiriendo que esta captación constituye un buen método para cuantificar la extensión de la necrosis muscular. Nosotros constatamos en el paciente número 5 que la extensión e intensidad de la captación gammagráfica fueron máximas, coincidiendo con el nivel plasmático, más elevado de CPK (300.000 U/l.).

Los mecanismos de localización de Tc-99-MDP en el músculo necrótico son desconocidos, pudiendo ser diferentes a los de otros trazadores óseos, aunque su distribución final in vivo es bastante similar<sup>20</sup>.

La intensidad de la captación del Tc-99-MDP depende del flujo sanguíneo y de la presencia de depósitos cálcicos en el área dañada<sup>15</sup>.

El acúmulo de metildifosfonato o pirofosfato tiene lugar en las áreas necróticas a causa de su transferencia de calcio a la célula, llevando una sobrecarga de calcio a la mitocondria y produciendo una depleción de energía<sup>40</sup>.

Los componentes de Tc-99-MDP se unen primitivamente con las proteínas solubles, llevando sólo una pequeña fracción asociada al núcleo, mitocondrias y microsomas<sup>41,42</sup>.

El acúmulo de calcio en el músculo esquelético lesionado se concentra en el retículo sarcoplásmico<sup>43</sup>, algo menos en las miofibrillas y muy poco en las mitocondrias<sup>44</sup>.

Sin embargo, en el músculo cardíaco necrótico la localización preferente tiene lugar en las mitocondrias<sup>45</sup>.

La isquemia miocárdica sin infarto no produce captación del Tc-99-tetraciclina<sup>21</sup>, lo que parece sugerir que los tejidos fibrosados o cicatriciales no se localizan mediante estas técnicas.

Las calcificaciones de tejidos blandos desaparecen después de la cicatrización muscular y con la recupera-

ción de la función renal. La evidencia radiológica de los depósitos desaparece uno a tres meses después de iniciado el proceso lesivo<sup>15</sup>.

En nuestro caso la intensidad de la captación disminuyó progresivamente con la recuperación de FRA. Sin embargo, en el paciente número 5, en el que la recuperación fue lenta, persistió la captación positiva al cabo de 5 meses.

Confirmamos en nuestra experiencia la disociación entre radiología y captación gammagráfica de los depósitos cálcicos.

Queremos remarcar la detección de calcificaciones en 2 pacientes sin rhabdomiólisis, con hiperparatiroidismo primario y crisis paratireotóxica, lo que ya ha sido descrito por otros autores<sup>8</sup>.

En conclusión, creemos que 1.º: la gammagrafía con Tc-99-pirofosfato o metildifosfonato constituye un método excelente para detectar calcificaciones metastásicas en tejidos blandos, independientemente de su origen; 2.º: el grado de captación depende de la intensidad del daño muscular, disminuyendo con la mejoría de la función renal; 3.º: consideramos de interés —aunque no aporte utilidad terapéutica— practicar esta técnica isotópica en todo paciente con fracaso renal agudo e hipercalcemia, y en los casos de normocalcemia con gran destrucción músculo esquelética.

#### BIBLIOGRAFIA

- VIRCHOW, R.: «Kalk-metastasen». *Virchows Arch. Path. Anat.*, 8: 103, 1855.
- MULLIGAN, R. M.: «Metastatic calcifications». *Arch. Path.*, 43: 177-230, 1947.
- PARFITT, A. M.: «Soft tissue calcification in uremia». *Arch. Intern. Med.*, 124: 544-556, 1969.
- DAVIDSON, R. C., y PENDRAS, J. P.: «Calcium related cardio-respiratory death in chronic hemodialysis». *Trans. Am. Soc. Artif. Intern. Organs.*, 13: 36-40, 1967.
- KALTREIDER, H. B.; BAUM, G. L.; BOGATY, G.; McCOY, M. D., y TUCKER, M.: «So-called Metastatic calcification of the lung». *Am. J. Med.*, 16: 188-196, 1969.
- HOLMES, R.: «Detection of diffuse metastatic pulmonary calcification with radiostronium». *J. Nucl. Med.*, 11: 327-328, 1970.
- MERONEY, W. H.; ARNEY, G. K.; SEGAR, W. E., y BALCH, H. H.: «The acute calcification of traumatized muscle with particular reference to acute post traumatic renal insufficiency». *J. Clin. Invest.*, 36: 825-832, 1957.
- COHEN, A. M.; MAXON, H. R.; GOLDSMITH, R. E.; SCHNEIDER, H. J.; WIOT, J. F.; LONDON, R. G., y ALTEMEIER, W. A.: «Metastatic Pulmonary Calcification in Primary Hyperparathyroidism». *Arch. Intern. Med.*, 137: 520-522, 1977.
- WU, B. C.; PILLARY, V. K. G.; HAWKER, C. D.; ARMSBRUSTER, K. F. W.; SHAPIRO, H. S., e ING, T. S.: «Hypercalcemia in acute renal failure of acute alcoholic rhabdomyolysis». *South Afr. Med. J.*, 46: 1631-1633, 1972.
- MAUTALEN, C. A.; VON DER WALDE, F., y FIRMAT, J.: «Hypercalcemia in patients with acute renal failure». En: Frame, B.; Parfitt, A. M.; Duncan, H., Eds. *Clinical aspects of metabolic bone disease. Excerpta Medica*, 574-577. Amsterdam, 1973. (Intern. Congress, series n.º 270).
- MOOTZ, J. R.; ASAGEL, S. S., y ROBERTS, T. H.: «Roentgenographic manifestations of pulmonary calcifications. A rare cause of respiratory failure in chronic renal disease». *Radiology*, 107: 55-60, 1973.
- KLEEMAN, C. R.; MASSRY, S. G.; COBURN, J. W., y POPOVITZER, M. M.: «The problem and unanswered questions: renal osteodystrophy, soft-tissues calcification and disturbed divalent ion metabolism in chronic renal failure». *Arch. Intern. Med.*, 124: 262-258, 1969.
- CONTIGUGLIA, S. R.; ALFREY, A. L.; MILLER, N. L.; RUNNELS, D. E., y GEROS, L. E.: «Nature of soft tissue calcification in uremia». *Kidney Int.*, 4: 229-235, 1973.
- McLACHLAN, M. S. F.; WALLACE, M., y SENEVIRAINA, C.: «Pulmonary calcification in renal failure. Report of three cases». *Brit. J. Radiol.*, 41: 99-106, 1968.
- AKMAL, M.; GOLDSTEIN, D. A.; TELFER, N.; WILKINSON, E., y MASRY, S. G.: «Resolution of muscle calcification in Rhabdomyolysis and acute Renal Failure». *Ann. Intern. Med.*, 89: 928-930, 1978.
- MUNTZ, E. P.; MEYERS, H.; WILKINSON, E., y JACOBSON, G.: «Preliminary studies using electron radiography for mammography». *Radiology*, 125: 517-523, 1977.
- GRAMES, G. M., y JANSEN, C.: «The abnormal bone scan in cerebral infarction». *J. Nucl. Med.*, 14: 941-943, 1973.
- RICHARDS, A. G.: «Metastatic calcification detected through scanning with 99m-Tc-polyphosphate». *J. Nucl. Med.*, 15: 1057-1060, 1974.
- GOLDSMITH, R. S.: «Differential diagnosis of hypercalcemia». *N. Engl. J. Med.*, 274: 674-677, 1966.
- SIEGEL, B. A.; ENGEL, W. K., y DERRER, E. C.: «99m-Tc-diphosphonate uptake in skeletal muscle: a quantitative index of acute damage». *Neurology*, 1055-1058, 1975.
- HOLMAN, B. L.; DEWANJEE, M. K.; IDOINE, J.; FLIEGEL, C. P.; DAVIS, M. A.; TREVES, S., y ELDH, P.: «Detection and localization of experimental myocardial infarction with 99m-Tc-Tetracycline». *J. Nucl. Med.*, 14: 595-599, 1973.
- DE TORRENTE, A.; BERL, T.; COHN, P. D.; KAWAMOTO, E.; HERTZ, P., y SCHRIER, R. W.: «Hypercalcemia of acute renal failure. Clinical Significance and pathogenesis». *Am. J. Med.*, 61: 119-123, 1976.
- LLACH, F.; FELSENFELD, A. J., y HAUSSLER, M. R.: «The pathophysiology of altered calcium metabolism in Rhabdomyolysis induced acute renal failure. Interactions of Parathyroid hormone, 25 Hydroxycholecalciferol and 1.25 Dihydroxycholecalciferol». *N. Engl. J. Med.*, 305: 117-123, 1981.
- KNOCH, J. P.: «Serum calcium derangements in Rhabdomyolysis». *N. Engl. J. Med.*, 305: 161-163, 1981.
- GOSSMANN, H. H., y LANGE, H.: «Hypercalcemia in acute renal failure (letter)». *Ann. Intern. Med.*, 69: 1332, 1968.
- BUTIKOFER, E., y MOLLEYRES, I.: «Akute ischämische muskelerkrosen, reversible muskelerkalkungen und sekundäre Hypercalcemiae mie bei akuter anurie». *Schweiz Med. Wochenscher*, 98: 961-965, 1968.
- CLARK, J. G., y SUMERLING, M. D.: «Muscle necrosis and calcification in acute renal failure due to barbiturate intoxication». *Br. Med. J.*, 2: 214-215, 1966.
- CORNELIUS, E. A.: «Nuclear Medicine Imaging in Rhabdomyolysis». *Clin. Nucl. Med.*, 7: 462-464, 1982.
- RUSSELL, R. G. G.; BISAZ, S., y FLEISCH, H.: «Pyrophosphate and diphosphonates in calcium metabolism and their possible role in renal failure». *Arch. Intern. Med.*, 124: 572-577, 1969.
- ROSENFELD, N., y TREVES, S.: «Osseous and extraosseous uptake of fluorine-18 and technetium-99m polyphosphate in children with neuroblastoma». *Radiology*, 111: 127-133, 1974.
- BERG, G. R.; KALISHER, L.; OSMOND, J. D.; PENDERGRASS, H. P., y POTSAID, M. S.: 99m-Tc-diphosphonate concentration in primary breast carcinoma». *Radiology*, 109: 393-394, 1973.
- McLAUGHLIN, A. F.: «Uptake of 99m-Tc-bone-scanning agent by lungs with metastatic calcification». *J. Nucl. Med.*, 16: 322-323, 1975.
- BONTE, F. J.; PARKEY, R. W.; GRAHAM, K. D.; MOORE, J., y STOKELY, E. M.: «A new method for radionuclide imaging of myocardial infarcts». *Radiology*, 110: 473-474, 1974.
- PARKEY, R. W.; BONTE, F. J.; MEYER, S. L.; ATKINS, J. M.; CURRY, G. L.; STOKELY, E. M., y WILLERSON, J. T.: «A new method for radionuclide imaging of acute myocardial infarction in humans». *Circulation*, 50: 540-546, 1974.
- SPIES, S. M.; SWIFT, T. R., y BROWN, M.: «Increased 99m-Tc-polyphosphate muscle uptake in a patient with polymyositis: case report». *J. Nucl. Med.*, 16: 1125-1127, 1975.
- SUZUKI, J.; HISADA, K., y TAKEDA, M.: «Demonstration of myositis ossificans by 99m-Tc polyphosphate bone scanning». *Radiology*, 111: 663-664, 1974.
- STEINFELD, J. R.; THORNE, N. A., y KENNEDY, T. F.: «Positive 99m-Tc-Pyrophosphate Bone scan in Polymyositis». *Radiology*, 122: 168, 1977.
- WEOGWANN, K., y PENA, S. D. J.: «Mitochondrial calcium overload: A general mechanism for cell-necrosis in muscle diseases». *Lancet*, 1: 672-673, 1976.
- SILBERSTEIN, E. B., y BOVE, K. E.: «Visualization of alcohol-induced Rhabdomyolysis correlative radio tracer, histochemical and electron microscopic study». *J. Nucl. Med.*, 20: 127-129, 1979.
- DEWANJEE, M. K., y KAHN, P. C.: «Mechanism of localization of 99m-Tc-labeled pyrophosphate and tetracycline in infarcted myocardium». *J. Nucl. Med.*, 17: 639-646, 1976.
- ZELIS, R., y FLAIM, F. R.: «Calcium influx blockers and vascular smooth muscle: do we really understand the mechanisms?» *Ann. Intern. Med.*, 94: 124-126, 1981.
- BONUCCI, E., y SADN, R.: «An electron microscope study on experimental calcification of skeletal muscle». *Clin. Orthop. Rel. Res.*, 88: 197-217, 1972.
- D'AGNOSTINO, A. N., y CHIGA, M.: «Mitochondrial mineralization in human myocardium». *Ann. J. Clin. Pathol.*, 53: 820-824, 1970.