

# Inmovilización e hipertensión arterial en la infancia

V. GARCIA NIETO \*, S. ALAVA HIDALGO \*\*, A. GARCIA MEDINA \*, J. HODGSON RAVINA \*\* y S. RODRIGUEZ ALVAREZ \*\*.

\* Unidad de Nefrología Pediátrica.

\*\* Servicio de Traumatología.

Hospital de la Seguridad Social de Santa Cruz de Tenerife. Islas Canarias.

## RESUMEN

Se presentan 2 casos de hipertensión arterial en la edad pediátrica, coincidiendo con inmovilización y tracción de extremidades inferiores. Se hace una revisión bibliográfica sobre los factores etiológicos y patogénicos de dicha afección, resaltando la necesidad de la toma sistemática de la tensión arterial a pacientes pediátricos sometidos a inmovilización y/o tracción de extremidades.

Palabras clave: Hipertensión. Inmovilización. Tracción de extremidades.

## ARTERIAL HYPERTENSION FOLLOWING ORTHOPEDIC IMMOBILIZATION IN CHILDREN

### SUMMARY

We report two cases of arterial hypertension in childhood following orthopedic immobilization and application of traction to the lower extremities. An extensive review of the literature is presented and the pathogenetic factors are discussed. We emphasize the need for systematic control of blood pressure in pediatric patients who undergo orthopedic immobilization or traction of the extremities.

Key words: Hypertension. Immobilization. Traction of extremities.

## INTRODUCCION

Dentro de las causas que originan hipertensión arterial en la edad pediátrica, la inmovilización y/o tracción de extremidades es raramente citada. Presentamos 2 casos en los que coincidieron dichos factores. Ninguno de ellos tenía antecedentes familiares de hipertensión y las cifras tensionales en el momento del ingreso eran normales.

## EXPOSICION DE LOS CASOS

**Caso 1:** Varón de 7 años de edad, diagnosticado de parálisis cerebral infantil, ingresado para intervención quirúrgica para corrección de contracturas en extremidades inferiores mediante alargamiento del tendón de Aquiles bilateral y tenotomía de

aductores bilateral, con posterior colocación de yeso cruropédico antequino y en extensión forzada de rodilla y en abducción. Al día siguiente de la intervención se observa una cifra de tensión arterial (TA) de 130/90 mmHg., que aumentó un día más tarde a 150/100 mmHg., recibiendo tratamiento con reserpina (0,5 mg/día; 0,04 mg/kg/día) y dieta sin sal con lo que la TA se estabiliza en cifras de 120/80 mmHg., no precisando medicación al suspender la inmovilización, dándose de alta con valores de 110/70 mmHg., iguales a los iniciales en el momento del ingreso. La urografía, ECG, fondo de ojo y los datos de función renal fueron normales (tabla I), salvo una ligera hipercalciuria (5,5 mg/kg/día) e hipomagnesiuria (0,17 mg/kg/día). Se practicó una sobrecarga de magnesio (test de HARRIS y WILKINSON<sup>1</sup>), con una retención del 98 % del administrado, indicando un déficit muy llamativo del ion.

**Caso 2:** Varón de 18 meses de edad, diagnosticado de luxación de cadera izquierda, que ingresa para reposición cruenta de la misma. Al ingreso se coloca tracción longitudinal en extremidades inferiores. Veinticinco días más tarde se detecta hipertensión arterial con cifras de 170/110 mmHg., que se elevan a pesar del tratamiento inicial con dihidroclotiazida y metildopa (Fig. 1), por lo que recibió captopril (65 mg/día/1,73 m<sup>2</sup>), consiguiendo reducir la TA a 150/80 mmHg., practicándose reposición cruenta de la cadera, colocándose yeso pelvipédico, con extremidad inferior izquierda en posición de Lange. Previamente, los datos de función renal, urografía, gammagrafía renal y

Correspondencia: Dr. Víctor García Nieto.  
La Rosa, 79, 2.º izqda.

Santa Cruz de Tenerife.

Recibido: 8-IX-1983.

En forma definitiva: 28-III-1984.

Aceptado: 2-VII-1984.

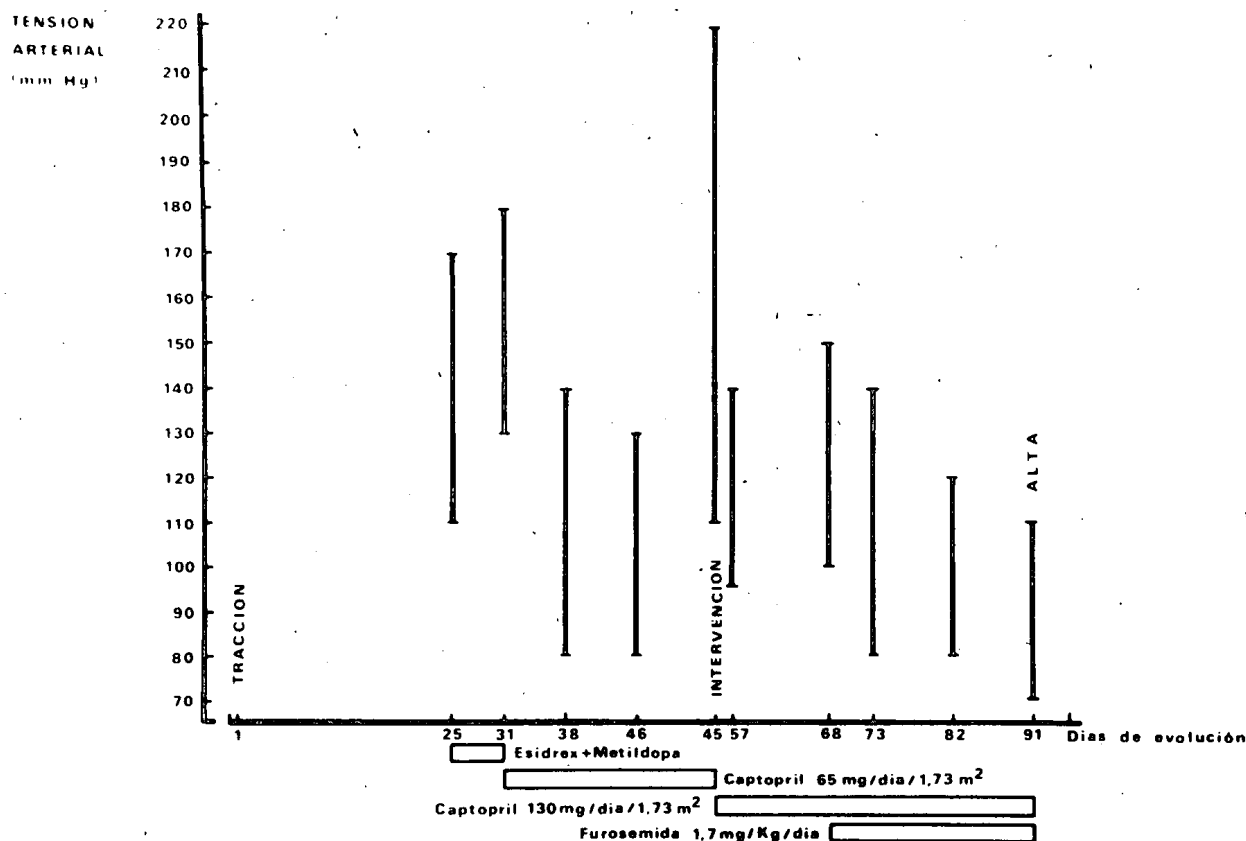


Fig. 1.—Caso 2: Evolución de las cifras de TA y tratamiento farmacológico instaurado.

ECG fueron normales (tabla I). La renina y la aldosterona no estaban elevadas (ARP: 0,1 ng/ml/hora; aldosterona: 15,7 ng/dl.). En el postoperatorio inmediato presentó un nuevo ascenso de la TA a 220/110 mmHg., aumentándose la dosis de captopril a 130 mg/día/1,73 m<sup>2</sup>. En la figura 1 aparece la evolución de las cifras tensionales, observándose un buen control únicamente al asociar furosemida (1,7 mg/kg/día). La TA se mantiene en cifras normales al ir retirando progresivamente la medicación y suspender la inmovilización, al igual que durante el seguimiento posterior.

**DISCUSION**

WILK y BADGLEY<sup>2</sup> y ALLAN<sup>3</sup> en 1963 publicaron los primeros casos de hipertensión arterial (HTA) en niños que habían sido sometidos al procedimiento de alargamiento tibial. Tres años más tarde, AXER y cols.<sup>4</sup> hicieron la misma observación en 2 pacientes sometidos al mismo tipo de intervención, comprobando que disminuía la TA al reducir la fuerza de estiramiento, al tiempo que las catecolaminas urinarias estaban aumentadas. Posteriormente, nuevos hallazgos de HTA se han observado en el postoperatorio de otros procesos ortopédicos que exigían tracción de extremidades inferiores e inmovilización<sup>5-7</sup>. Recientemente, LINSRAW y cols.<sup>8</sup> comprobaron HTA coincidiendo con tracción tanto de las extremidades superiores como de las inferiores, para corrección de fracturas. La inmovilización por sí misma también puede asociarse con HTA, ya sea coincidiendo con hipercalcemia<sup>9</sup> o sin

TABLA I  
DATOS DE FUNCION RENAL

		Caso 1	Caso 2
C. creatinina	m/min/1,73 m <sup>2</sup>	136	150,2
[Sodio]	s mEq/l.	138	138
[Potasio]	s mEq/l.	3,8	4,1
[Fósforo]	s mg. %	5,7	5,2
[Calcio]	s mg. %	9,4	9,5
[Magnesio]	s mg. %	1,7	1,89
	EF Na %	0,53	0,76
	EF K %	5,12	15,8
	TRP %	90	92,2
[Calcio]	o mg/kg/día	5,5	2,1
[Magnesio]	o mg/kg/día	0,17	2,09

TABLA II  
SITUACIONES CLINICAS ORTOPEDICAS ASOCIADAS CON HIPERTENSION ARTERIAL

1. TRACCION + INMOVILIZACION.
  - 1.1. Alargamiento tibial y/o femoral<sup>2-4,11</sup>.
  - 1.2. Corrección de contracturas en flexión de rodillas<sup>5</sup>.
  - 1.3. Fracturas de extremidades superiores y/o inferiores<sup>8</sup>.
  - 1.4. Luxación congénita de cadera<sup>6,7</sup>.
2. INMOVILIZACION.
  - 2.1. Quemaduras<sup>9</sup>.
  - 2.2. Yesos<sup>10</sup>.

ella<sup>10</sup>. En la tabla II aparece un resumen de las situaciones clínicas mencionadas.

La patogenia del trastorno parece múltiple. Se ha atri-

buido a un aumento de la tensión del ciático que produciría vía medular un reflejo de vasoconstricción arteriolar e incluso espasmo de vasos renales<sup>11</sup>. Únicamente en dos ocasiones se ha descrito aumento de la actividad de renina plasmática, que disminuyó al desaparecer la HTA<sup>8</sup>. En 3 pacientes se observó aumento de la cifra de catecolaminas urinarias<sup>4,10</sup>.

El aumento de calcio iónico puede incrementar el tono vascular<sup>12</sup>. MORI<sup>13</sup> comprobó, tras la infusión aguda de calcio, elevación de la TA media y aumento del índice cardiaco deduciendo un efecto inotrópico positivo con aumento de la función ventricular izquierda. HEATH y cols.<sup>14</sup> encontraron elevación del calcio iónico en pacientes ortopédicos inmovilizados coincidiendo con normocalcemia e hipercalcemia. Por otra parte, MARONE<sup>15</sup> ha demostrado que al producir hipercalcemia aguda, además de aumentar la TA, se elevan las catecolaminas plasmáticas.

Experimentalmente, YOSIPOVITCH y col.<sup>11</sup>, produciendo alargamientos tibiales en perros, comprobaron HTA atribuida a vasoconstricción refleja periférica, que podía suprimirse con el uso de bloqueantes adrenérgicos y prevenirse con la sección quirúrgica del ciático. WHITEHILL y HAKALA<sup>16</sup> confirmaron en un modelo experimental la existencia de HTA coincidiendo con estiramiento del ciático, aunque la elevación de la TA podría no ser suprimida con la sección del nervio, debiendo estar implicados otros factores, seguramente ligados a la inmovilización. Desgraciadamente, en ninguno de los casos publicados se determinó el calcio iónico, aunque es prácticamente constante el hallazgo de hipercalcemia.

En nuestros pacientes se diagnosticó HTA coincidiendo con dos situaciones clínicas previamente implicadas. Ninguno de los dos tuvo hipercalcemia. En el caso más leve confluyeron hipercalcemia (atribuida a inmovilización) y déficit de magnesio. Este último dato lo interpretamos como secundario a la ingesta de una dieta monótona con exceso de gofio (alimento popular en Canarias, consistente en harina de trigo o maíz integral y tostada), muy rico en fitatos, sustancia de la que se conoce su capacidad para disminuir la absorción intestinal de cationes divalentes, incluido el magnesio<sup>17</sup>. Recientemente se ha descrito que el déficit de magnesio, a través de la regulación del contenido de calcio de la musculatura lisa vascular, podría inducir vasoconstricción y enfermedad vascular hipertensiva<sup>18</sup>.

Como fármacos se han usado generalmente propanolol e hidralazina<sup>6,8</sup>, e incluso diazóxido en situaciones

severas<sup>8</sup>. En nuestro primer caso bastó el uso de reserpina y restricción de sal de la dieta; el caso más severo fue tratado con captopril, que realmente sólo fue eficaz al asociar un diurético.

Ya que se han descrito situaciones de encefalopatía hipertensiva en estas circunstancias<sup>19</sup>, es necesario el oportuno control terapéutico, siendo sobre todo inexcusable la determinación frecuente de la TA en pacientes pediátricos sometidos a inmovilización y/o tracción de extremidades.

#### BIBLIOGRAFIA

- HARRIS, I., y WILKINSON, A. V.: «Magnesium depletion in children». *Lancet*, 2: 735-736, 1971.
- WILK, L. H., y BADGLEY, C. E.: «Hypertension, another complication of the leg-lengthening procedure. Report of a case». *J. Bone Joint Surg.*, 45-A: 1263-1268, 1963.
- ALLAN, F. G.: «Simultaneous femoral and tibial lengthening». *J. Bone and Joint Surg.*, 45-B (1): 206, 1963.
- AXER, A.; ELKON, A., y ELIAHU, H. E.: «Hypertension as a complication of limb lengthening». *J. Bone Joint Surg.*, 48-A: 520-522, 1966.
- HARANDI, B. A., y ZAHIR, A.: «Severe hypertension following correction of flexion contracture of the knee. A report of two cases». *J. Bone Joint Surg.*, 56-A: 1733-1734, 1974.
- TALAB, Y. A.; HAMDAN, J., y AHMED, M.: «Orthopaedic causes of hypertension in pediatric patients. Case report and review of the literature». *J. Bone Joint Surg.*, 64-A: 291-292, 1982.
- CHEN, S.: «Blood pressure elevation with orthopedic immobilization». *J. Pediatr.*, 97: 702, 1980.
- LINSHAW, M. A.; STAPLETON, F. B.; GRUSKIN, A. B.; BALUARTE, H. J., y HARBIN, G. L.: «Traction-related hypertension in children». *J. Pediatr.*, 95: 994-996, 1979.
- BERLINER, B. C.; SHENKER, I. R., y WEINSTOCK, M. S.: «Hypercalcemia associated with hypertension due to prolonged immobilization (an unusual complication of extensive burns)». *Pediatrics*, 49: 92-96, 1972.
- TURNER, M. C.; RULEY, E. J.; BUCKLEY, K. M., y STRIFE, C. F.: «Blood pressure elevation in children with orthopedic immobilization». *J. Pediatr.*, 95: 989-992, 1979.
- YOSIPOVITCH, Z. H., y PALT, Y.: «Alterations in blood pressure during leg-lengthening. A clinical and experimental investigation». *J. Bone Joint Surg.*, 49-A: 1352-1358, 1967.
- EARLL, J. M.; KURTZMAN, N. A., y MOSER, R. H.: «Hypercalcemia and hypertension». *Ann. Intern. Med.*, 64: 378-381, 1966.
- MORI, K.: «The effects of infusion of calcium and magnesium ions on the cardiovascular system in man». *Japan Heart J.*, 19: 226, 1978.
- HEATH, H. III; EARLL, J. M.; SCHAEF, M.; PIECHOCKI, J. T., y LI, T. K.: «Serum ionized calcium during bed rest in fracture patients and normal man». *Metabolism*, 21: 633-640, 1972.
- MARONE, C.; BERETTA-PICCOLI, C., y WEIDMANN, P.: «Role of hemodynamics, catecholamines and renin in acute hypercalcemic hypertension in man». *Clin. Sci.*, 59: 369, 1980.
- WHITEHILL, R., y HAKALA, M. W.: «The hypertension of femoral lengthening: a canine experimental model». *Surg. Forum*, 27: 525, 1976.
- REINHOLD, J. G.: «Rickets in asian immigrants». *Lancet*, 2: 1132, 1976.
- ALTURA, B. M.; ALTURA, B. T.; CARELLA, A., y TURLAPATY, P. D.: «Hypomagnesemia and vasoconstriction: possible relationship to etiology of sudden death ischemic heart disease and hypertensive vascular diseases». *Artery*, 9: 212-231, 1981.
- DODD, K.; GRAUBARTH, H., y RAPOPORT, S.: «Hypercalcemia, nephropathy and encephalopathy following immobilization». *Pediatrics*, 6: 124, 1950.