

Hemodialisis en el curso de la cirugía con circulación extracorpórea. Presentación de dos casos.

E. MORENO, G. BURDIEL, R. PEREZ, P. ALJAMA, R. SANZ, A. MARTIN, J. GOMEZ.

C. S. Reina Sofía.
Servicio de Nefrología y Dto. de M. Interna de la
Facultad de Medicina. Córdoba.

RESUMEN

La cirugía cardíaca con circulación extracorpórea plantea un serio problema cuando los pacientes están afectados de insuficiencia renal aguda o crónica y precisan de diálisis. La elección entre la hemodiálisis o la diálisis peritoneal ha sido defendida por diferentes autores. Presentamos 2 pacientes con endocarditis bacteriana, uno con insuficiencia renal crónica y otro con insuficiencia renal aguda que fueron dializados en el curso de la intervención por prótesis valvular. La diálisis intraoperatoria no es una alternativa a otras técnicas de diálisis sino que dada su sencillez y falta de riesgos las puede complementar con eficacia evitando la diálisis en las primeras 24/48 horas del postoperatorio.

Palabras clave: Hemodialisis. Cirugía cardíaca. Circulación extracorpórea.

SUMMARY

Cardiac surgery under cardiopulmonary bypass is troublesome in acute and chronic renal failure patients. The choice between hemodialysis or peritoneal dialysis has not been established. We present two patients with acute bacterial endocarditis, one of them was on long-term hemodialysis and the other had acute renal failure, whom were dialysed during cardiopulmonary bypass for valve replacement. Intraoperative hemodialysis is an alternative to conventional therapy due to its realibility and lack of major complications. In addition it may awaytt early postoperative hemodialysis when circulatory unstability is relevant.

Key words: Hemodialysis. Cardiac surgery. Cardiopulmonary bypass.

INTRODUCCION

El tratamiento con diálisis de pacientes con insuficiencia renal aguda (IRA) o crónica (IRC) que precisan de intervención cardíaca valvular o coronaria, está sometido a debate, dadas las importantes alteraciones hemodinámicas y metabólicas que pueden presentar estos pacientes. Se ha preconizado por diferentes autores la diálisis peritoneal (DP), la hemodiálisis (HD) y la HD preoperatoria seguida de la DP postoperatoria. En los últimos años se han publicado algunos casos de pacientes con IR que fueron tratados con HD en el curso de la cirugía cardíaca

con circulación extracorpórea (CEC). Presentamos aquí 2 pacientes con IR a los que se practicó HD intraoperatoria en el curso de la cirugía con CEC de prótesis valvular por endocarditis bacteriana.

MATERIAL Y METODOS

Se utilizó como monitor el modelo RSP y como dializador CD-1400 de Travenol. El líquido de diálisis tenía la siguiente composición: Na 134, K 1, Ca 1.625, Mg 0.75, Cl 107, acetato 32, Glucosa 137.5, (en mmol /l.) Osm. 291 mOsm/Kg.

Una vez el paciente en bypass, el circuito de HD se unió

en paralelo al de la CEC cardíaca por medio de conectores 1/4 x 3/16, la toma arterial a la salida de coronarias del oxigenador y el retorno venoso una vez desechado el suero fisiológico de cebado en la toma de aspiración del depósito de cardiectomía (Figura 1).

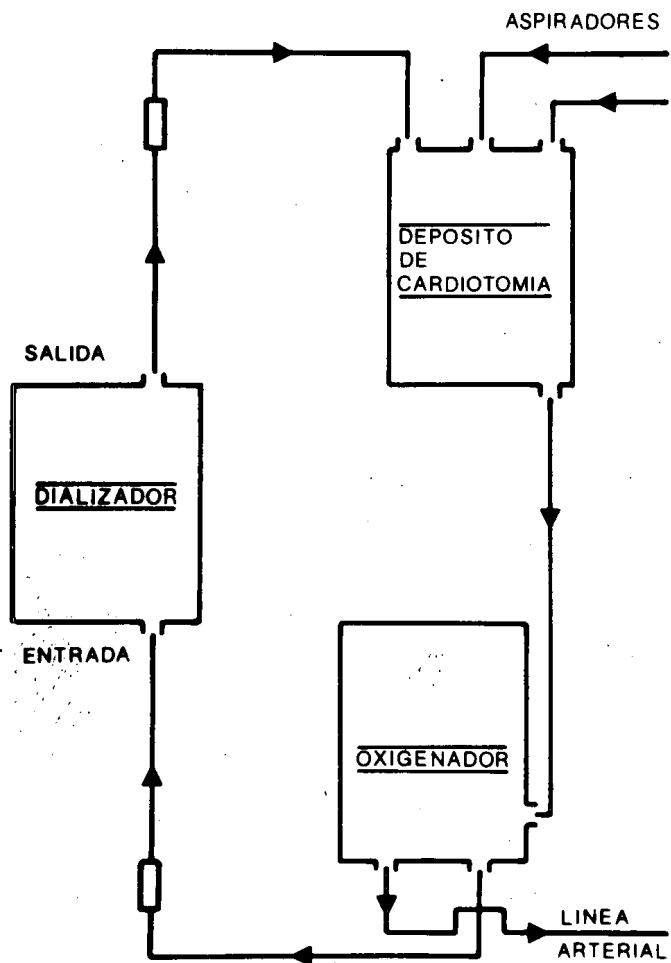


Fig. 1.—Se aprecian las líneas arteria (entrada) y retorno venoso (salida) del circuito de diálisis, conectadas en paralelo al circuito extracorpóreo.

Se tuvo en cuenta el volumen de cebado del circuito de diálisis (± 200 cc) al rellenar con sangre el circuito de la CEC cardíaca.

Se desconectó el termostato de temperatura del RSP y el drenaje se derivó a un recipiente con capacidad aproximada de 60 litros; dada la nula presión venosa de retorno, se ajustó la deseada teniendo en cuenta el estado de hidratación de los pacientes para conseguir la ultrafiltración precisa.

Se practicaron extracciones de la línea arterial de diálisis, inicial y cada 30 minutos durante los 90 que duraron las diálisis, analizándose las concentraciones de Na, K, urea y creatinina.

El flujo de sangre (Q_B) se midió por la prueba de la burbuja (media de 3 determinaciones) y el flujo del líquido de diálisis (Q_D) por la cantidad recogida en el recipiente de drenaje.

CASOS CLINICOS

CASO 1.º: A. L. G. de 36 años, desde 1977 en programa de HD periódicas por IRC de etiología no filiada. En abril

de 1981 ingresa por fiebre e insuficiencia cardíaca. Se cultiva en sangre un estafilococo aureus y el ecocardiograma señala la existencia de formaciones verrucosas en la válvula mitral. Es programado para cirugía sustitutiva de la válvula pero el estado hemodinámico del paciente empeora bruscamente con T. A. de 70/10 y se decide la intervención urgente; en ese momento el K es de 6.8 mmol/l y dada la imposibilidad de la diálisis previa a la intervención quirúrgica por su estado hemodinámico se decide hacer simultáneamente ambos tratamientos. En la tabla 1, se aprecian las concentraciones de urea, creatinina y electrolitos durante los 90 minutos de la diálisis.

TABLA I

	Urea g %	Cr mg %	Na mEq/l	K mEq/l	Osm m osm/l
INICIAL	1.54	13.4	137	6.8	277
30'	1,24	7.8	134	3.7	266
60'	1.07	7.7	132	3.5	269
90'	0.87	7.1	133	3.4	277

$Q_B = 526$ ml/min | $Q_D = 650$ ml/min

CASO 2.º: R. P. G. de 31 años, diagnosticado en enero de 1980 de insuficiencia aórtica ligera, permaneciendo asintomático hasta diciembre de 1981 en que ingresa por fiebre, insuficiencia cardíaca y oliguria. En el ecocardiograma se aprecian verrugas en la válvula aórtica y los hemocultivos son positivos a estafilococo aureus. Es diagnosticado de fracaso renal agudo y la insuficiencia cardíaca se hace refractaria al tratamiento médico por lo que se decide la sustitución valvular urgente. Ante la urea de 34.7 mmol/l (2.08 gr/l) y cr de 442 mmol/l (5 mgr. %) junto con la oliguria y el intenso catabolismo se decide practicar HD simultánea a la intervención. En la Tabla II, se aprecian los resultados analíticos en la evolución de la misma.

TABLA II

	Urea m mol/l	Cr m mol/l	Na m mol/l	K m mol/l
INICIAL	34.7	442	135	3.4
30'	31.2	230	133	3.2
60'	24.7	159	125	2.7
90'	19.7	141	135	2.6

$Q_B = 553$ ml/min | $Q_D = 650$ ml/min

DISCUSION

Aunque existen algunas referencias en la literatura 1, 2, 3, 4, no hemos encontrado casos descritos en la bibliografía española de realización simultánea de HD e intervención cardíaca con CEC.

En nuestro primer caso la intervención quirúrgica fue considerada de extrema urgencia dado el estado hemodinámico del paciente, pero la hiperkalemia

contraindicaba la intervención y el estado hemodinámico la HD; por otra parte la DP no parecía adecuada para disminuir en poco tiempo (la intervención comenzó 90 minutos después de su indicación) la concentración de K del paciente. La HD intraoperatoria fue la única indicación posible.

En el 2.º caso existía un estado hipercatabólico que se manifestó por un rápido incremento de la concentración uréica (1 gr/l en las últimas 24 horas), por lo que se decidió la HD intraoperatoria.

Se ha preconizado la DP en las 2 primeras semanas del postoperatorio de la cirugía cardíaca en pacientes con IRC en programa de HD periódicas⁵. Otros proponen la HD intensiva previa con intención de deplecionar los depósitos de K y eliminar la sobrehidratación⁵ mientras procuran evitar la DP postoperatoria por las posibles complicaciones pulmonares⁶.

La HD intraoperatoria complementa las anteriores opciones y su propósito es evitar la diálisis que suele ser obligada en el primer día del postoperatorio⁴ provocada por la hiperkaliemia que induce la acidosis, la hemólisis y las transfusiones sanguíneas y en los pacientes sépticos la elevación de la urea por el hipercatabolismo.

En nuestros casos al utilizar un líquido de diálisis con bajo contenido en K y dados los elevados acl-

ramientos conseguidos gracias a un Q_B entre 500 y 600 ml/min. y un Q_D superior a 600 ml/min., la diálisis a pesar de su corta duración fue muy efectiva y permitió evitar su repetición en las primeras 48 horas del postoperatorio. Técnicamente su realización es muy sencilla con la ventaja de que el paciente es controlado hemodinámicamente por el circuito de CEC.

Por otro lado el control de la hiperkaliemia permite el uso de soluciones cardioplégicas y la corrección de la acidosis facilita la salida del bypass durante la intervención.

BIBLIOGRAFIA

1. LANSING, A. M.; LEB, D. E.; BERMAN L. B.: «Cardiovascular surgery in end stage renal failure». *JAMA* 204: 134-148, 1968.
2. SOFFER, O.; MCDONELL, R. S.; FINLAYSON, D. C.; DIFULCO, T. J.; BRADLEY, J. K.; JONES, E. L.; CLEMENTE, S. D.; RIGATTI, R. and CLARK, E. C.: «Intraoperative hemodialysis during cardiopulmonary bypass in chronic renal failure». *J. Thorac. Cardiovasc. Surg.* 77, 789-791, 1979.
3. INTONTI, F.; ALQUATI, P.; SCHIABELL, R. and ALESANDRINI, F.: «Ultrafiltration during open-heart surgery in chronic renal failure». *Scan. J. Thor. Cardiovasc. Surg.* 15: 217-220, 1981.
4. WILCOX, BR.; ASAPH, J. W.; BROWN, D. R.: «Aortic valve replacement in anephric patient». *Ann. Thorac. Surg.* 20: 282-288, 1975.
5. SIEGEL, M. S.; NORFLEET, E. A.; GITELMAN, H. J.: «Coronary artery bypass surgery in a patient receiving hemodialysis». *Arch. Intern. Med.* 137: 83-84, 1977.
6. BERLYNE, G. M.; LEE, RALSTON, A. J.: «Pulmonary complications of peritoneal dialysis». *Lancet* 2: 75-78, 1966.