

## CASO CLINICO

### Dilatación transluminal percutánea en la estenosis arterial del trasplante renal

J. M. GRIÑO, J. MONTAÑA, M. MAYNARD, A. M. CASTELAO, N. SERRALLACH, J. MARTIN, J. ALSINA y A. CARALPS.

Servicios de Nefrología, Radiología, Urología y Medicina Nuclear. Ciudad Sanitaria «Príncipes de España». Hospitalet de Llobregat. Barcelona.

#### RESUMEN

La estenosis de arteria renal es una complicación potencialmente grave del trasplante renal que puede originar una hipertensión renovascular severa y empeoramiento de la función renal. La cirugía correctora de la estenosis arterial es difícil y puede dañar un injerto funcionante. La dilatación transluminal percutánea se ha empleado con éxito en el tratamiento de estenosis arteriales espontáneas y tras el trasplante renal.

Se describe un caso de hipertensión arterial renovascular tras el trasplante renal, tratado con éxito mediante la dilatación transluminal percutánea. Las complicaciones fueron un hematoma local, espasmos arteriales y deterioro transitorio de la función renal.

Dado que se trata de una técnica relativamente inocua, y que prácticamente no hipoteca una cirugía posterior, esta posibilidad terapéutica debería valorarse ante toda estenosis arterial tras el trasplante renal.

**Palabras clave:** Hipertensión. Trasplante renal. Estenosis vasculo-renal. Dilatación transluminal.

#### SUMMARY

Renal artery stenosis after renal transplantation can cause hypertension with or without impairment of renal function. Surgical correction of stenosis is difficult, often unsuccessful, and can damage an otherwise healthy graft. Percutaneous transluminal dilatation (PTD) have been used to treat renal artery stenosis and renal allograft artery stenosis, with good results.

We describe a patient with renal allograft artery stenosis and severe hypertension treated successfully with PTD. Local haematoma, arterial spasms and transient decrease of renal function were observed. Impairment of renal function was probably due to injection of radio contrast medium, and manipulation of the catheter.

Since PTD avoids general anesthesia, major surgery, and is relatively easy if performed by trained hands, this technique should be the therapy of choice in renal transplant artery stenosis.

**Key words:** Hypertension. Renal transplantation. Renal vascular stenosis. Transluminal dilatation.

#### INTRODUCCION

La presencia de estenosis de arteria renal (EAR) tras un trasplante renal ha sido descrita entre un 2 y un 12 % de los casos<sup>1,2</sup>. La incidencia de hipertensión arterial (HTA) en los enfermos trasplantados es aproximadamente del 50 %<sup>3</sup>, y en un 25 % de estos pacientes hiperten-

sos se ha detectado estenosis severa de arteria renal<sup>3</sup>. Por otra parte, hay receptores portadores de EAR que son normotensos<sup>2</sup>.

La cirugía correctora de la EAR en los pacientes trasplantados es compleja y los resultados obtenidos no siempre son brillantes<sup>4-6</sup>.

La dilatación transluminal percutánea (DTP) es una

técnica de escasa morbilidad, empleada con éxito en el tratamiento de estenosis arteriales periféricas<sup>7</sup>, coronarias<sup>8</sup> y de la hipertensión renovascular<sup>9</sup>. Recientemente también se ha introducido en el tratamiento de la HTA renovascular tras el trasplante renal<sup>10,11</sup>.

Se describe el caso de un paciente trasplantado afecto de HTA renovascular, tratado con DTP.

### CASO CLINICO

Enfermo de 31 años en insuficiencia renal crónica terminal por nefropatía de reflujo, incluido en programa de hemodiálisis periódicas durante un año y medio. Normotenso. Recibió un trasplante de riñón de cadáver en agosto de 1980. Durante la intervención se efectuó nefroureterectomía derecha y se realizó anastomosis arterial término-terminal a hipogástrica. Presentó fracaso renal agudo que requirió 10 días de hemodiálisis. Seis días después del trasplante se diagnosticó crisis de rechazo, que fue tratada con corticoides. Siete días más tarde fue intervenido por una fístula urinaria. Fue dado de alta al cabo de un mes y medio del trasplante con un aclaramiento de creatinina de 69 ml/min. y una proteinuria de 1,02 g/24 horas. El flujo plasmático renal, calculado mediante el aclaramiento de hipuran-I<sup>131</sup>, era de 379 ml/min. Normotenso. A mediados de noviembre se detectó soplo sobre el área de implantación del injerto. A finales de este mismo mes la presión arterial era de 175/110 mmHg, que se normalizó con hidroclorotiazida 50 mg/día, propranolol 100 mg/día e hidralacina 50 mg/día. Permaneció normotenso hasta mediados de diciembre que acudió al hospital por cuadro de encefalopatía hipertensiva. La presión arterial era de 200/130 mmHg. Se logró la normotensión con propranolol 240 mg/día, hidralacina 150 mg/día, prazosina 3 mg/día y espironolactona 75 mg/día. El aclaramiento de creatinina era de 63 ml/min. y la proteinuria de 0,51 g/24 horas. En la arteriografía renal se visualizó una estenosis de arteria renal postanastomótica de tipo localizado (Fig. 1). El flujo plasmático renal era de 363 ml/min. A principios de enero de 1981 se realizó DTP por vía femoral con catéter de Gruntzing, según técnica ya descrita<sup>12</sup>. Después de la dilatación se comprobó aumento del calibre de la arteria renal principal y se observaron amputaciones de dos arterias intrarrenales (Fig. 2) con déficit de irrigación de la cortical, que no se tradujeron en la angiogramografía renal realizada con Tc<sup>99</sup> (Fig. 3) ni en la gammagrafía renal con hipuran-I<sup>131</sup> realizadas al día siguiente. El flujo plasmático renal era de 369 ml/día. Desde 2 días antes de la DTP el paciente recibió dipiridamol 300 mg/día y ácido acetilsalicílico 500 mg/día, hasta completar 3 meses. Durante la DTP se inyectó heparina sódica 50 mg. por el catéter y luego se administró por vía endovenosa a dosis de 3 mg/kg/día de forma continua, pero se suspendió a las 20 horas por hematoma en el lugar de la punción arterial. El aclaramiento de creatinina descendió a 30 ml/min., recuperando sus valores anteriores un mes después.

La actividad renina plasmática (ARP) periférica pre-DTP era de 4,1 mg/ml/h., y 15 días más tarde de 2,5 mg/ml/h. (2 días después de retirar los hipotensores). Los hipotensores se redujeron paulatinamente y se retiraron 15 días después de la DTP. El paciente se ha mantenido normotenso durante 3 meses. En la actualidad la presión arterial ha ascendido a 150/110 mmHg y se ha normalizado con propranolol 60 mg/día, furosemida 60 mg/día y dieta asódica. El aclaramiento de creatinina es de 72 ml/min.

### DISCUSION

La EAR es una complicación de trasplante renal; cuya incidencia varía entre las distintas series, si bien los crite-

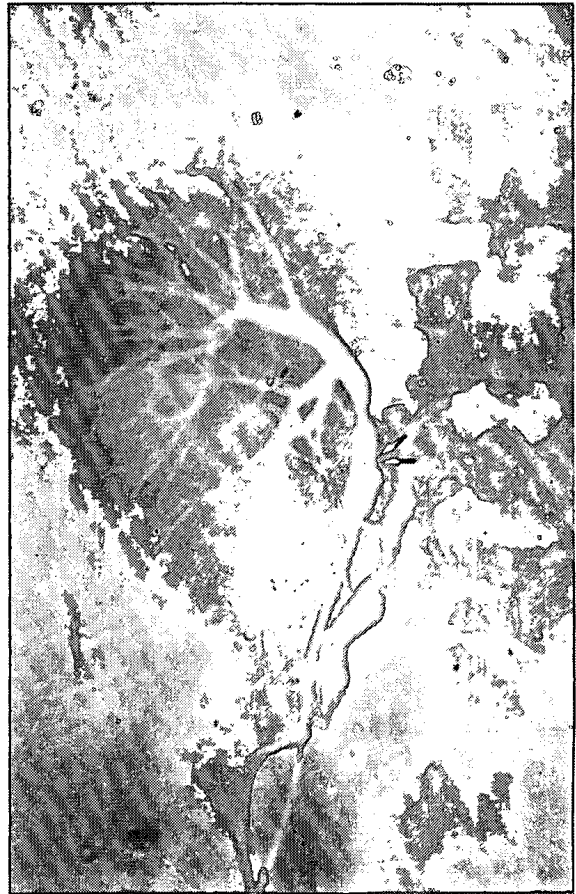

Fig. 1

Arteriografía renal. Estenosis de tipo localizado (flecha), distal a la anastomosis (doble flecha).

rios de indicación de la arteriografía no son homogéneos<sup>1-3</sup>. La estenosis puede localizarse en la arteria del receptor y puede ser debida a placas de ateroma o acodamientos de la hipogástrica sobre una placa de ateroma. Puede asentarse también en la línea de anastomosis, derivada probablemente de defectos de sutura. El lugar más frecuente de localización de la estenosis es la arteria del donante y puede ser de tipo localizado o difuso<sup>2</sup>. Esta estenosis distal a la sutura se cree que puede ser debida a lesiones endoteliales producidas durante la cánulación para la perfusión, factores hemodinámicos, compresiones extrínsecas, acodamientos y se han postulado factores inmunitarios<sup>2,6</sup>. El hallazgo histológico más frecuente es la hiperplasia de la íntima<sup>13</sup>.

La EAR suele registrarse con mayor frecuencia en el trasplante efectuado a partir de riñón de cadáver<sup>2,13</sup>. No existe un factor etiológico claro (edad, sexo, tipo de anastomosis...) que se acompañe de una mayor incidencia de estenosis arteriales tras el trasplante renal, aunque KLARSKOV y cols.<sup>3</sup> la relacionan con la presencia de dos anastomosis arteriales.

La EAR debe sospecharse ante un paciente trasplantado previamente normo o hipertenso en el que aparece un HTA acelerada con o sin empeoramiento de la función renal<sup>5,14</sup>. El diagnóstico diferencial debe hacerse con el rechazo crónico<sup>5</sup>. El hallazgo de soplo sobre el área de implantación del injerto no es constante<sup>2,5</sup>. El diagnósti-

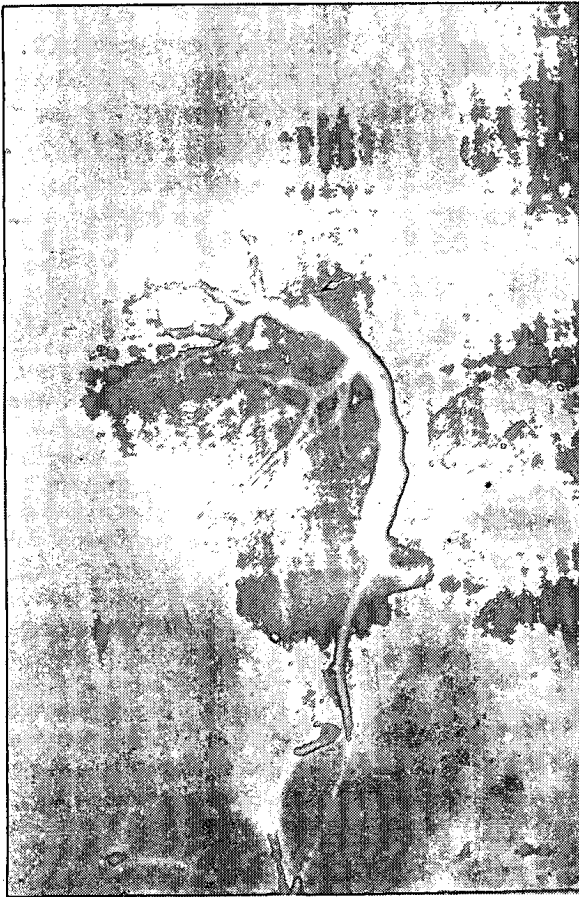

Fig. 2

Arteriografía renal tras la dilatación. Reducción de la estenosis; obsérvese la amputación (flechas) de dos arterias intrarrenales que se visualizaban en la figura anterior.

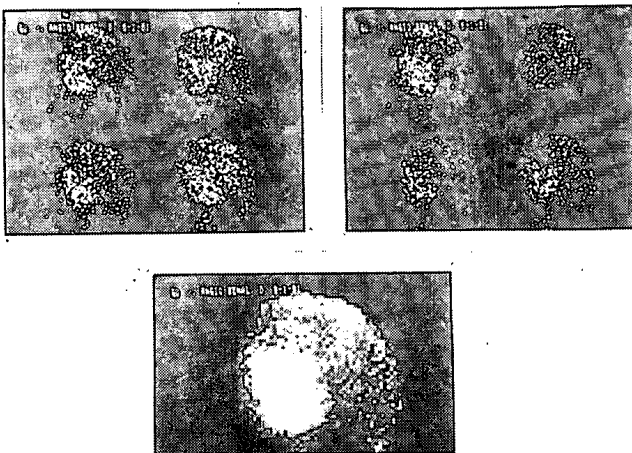


Fig. 3

Angiogramma renal Tc<sup>99</sup>. Distribución homogénea del trazador en el área renal.

co de certeza lo dará la angiografía renal. En nuestro caso se trataba de una estenosis de más del 50 por 100 de tipo localizado que asentaba sobre la arteria del donante. El estudio isotópico del flujo sanguíneo renal no siempre refleja fielmente la hipoperfusión renal<sup>11,14</sup>.

En los pacientes trasplantados la ARP puede estar elevada en presencia de rechazo del injerto y por la permanencia de los propios riñones<sup>15</sup>, por lo que SNIDERMAN y

cols.<sup>11</sup>, que disponen de la serie más amplia de casos de EAR tratados con DTP, no la determinan. Sin embargo, otros autores<sup>3,4,6,14</sup> consideran que la ARP, ya sea periférica o central, debe valorarse en todos aquellos casos de HTA severa tras el trasplante renal. En nuestro paciente de ARP periférica descendió tras la DTP, lo que va en favor de que se trate de una HTA renina dependiente en relación con la EAR, si bien la segunda determinación se efectuó tan sólo 2 días después de retirar el propranolol y furosemida.

El curso de la HTA renovascular severa tras el trasplante renal es impredecible, pudiéndose presentar accidentes evolutivos repentinos, tales como encefalopatía hipertensiva, edema agudo de pulmón y empeoramiento de la función renal<sup>3</sup>. Por todo ello está indicado corregir la EAR en estos casos. Sin embargo, los resultados de la cirugía no son siempre satisfactorios y existe la posibilidad de dañar un injerto funcionante, por lo que algunos grupos aconsejan restringir la cirugía a aquellos casos de HTA de difícil control y deterioro de la función renal<sup>4-6</sup>. Globalmente los éxitos de la cirugía se situaban alrededor del 50%. Recientemente DICKERMAN y cols.<sup>16</sup> han obtenido mejores resultados mediante la angioplastia con vena safena. Ante estas posibilidades terapéuticas, la DTP aparece como una alternativa a considerar en el tratamiento de la HTA renovascular postrasplante. En la serie de SNIDERMAN y cols.<sup>5,11</sup>, 9 de 12 pacientes se benefician de la DTP y los tres fracasos son debidos a dificultades técnicas. Las complicaciones descritas de la DTP en la HTA renovascular en arterias renales nativas son la embolización distal, empeoramiento de la función renal, hemorragia retroperitoneal bajo tratamiento anticoagulante, plegamiento de la íntima, perforación de la arteria renal con pequeña hemorragia retroperitoneal y hematoma en el lugar de la punción<sup>12</sup>. En la DTP en el trasplante renal se ha descrito empeoramiento transitorio de la función renal<sup>17</sup> y disección de la íntima sin trombosis arterial. En nuestro paciente apareció un hematoma en el lugar de la punción arterial, que se resolvió al suspender la heparinización, y un deterioro pasajero de la función renal atribuible al contraste yodado<sup>18</sup> y a la isquemia secundaria a las amputaciones arteriales tras la DTP, debidas probablemente a espasmos arteriales por irritación vascular durante el cateterismo. A favor de ellos va la falta de traducción en las exploraciones isotópicas y la recuperación total de la función renal posteriormente.

La DTP aparece así como una técnica relativamente inocua con posibilidades de repetirla<sup>11</sup>, que puede efectuarse con anestesia local y que requiere pocos días de hospitalización. En caso de fracaso puede recurrirse a una cirugía posterior. La valoración definitiva de esta técnica podrá hacerse cuando existan series más amplias controladas durante largo tiempo. Sin embargo, debido a su sencillez y resultados actuales la consideramos una técnica de primera elección ante una HTA renovascular tras el trasplante renal, y dado que hasta el momento los fracasos referidos son por dificultades técnicas, nuestro

equipo quirúrgico en el momento de realizar el trasplante coloca los vasos en una presentación que facilite su cateterismo.

### ADDENDA

En el momento de corregir el manuscrito la DTP se ha indicado en 2 pacientes más con HTA y EAR tras el trasplante renal. En un paciente no se logró practicar la DTP por dificultades técnicas, siendo tratado con éxito con un autoinjerto de safena. Una tercera paciente debutó con HTA de difícil control y deterioro progresivo de la función renal. Tras la DTP se ha normalizado la función renal y la HTA se controla con dosis bajas de hipotensores.

### BIBLIOGRAFIA

1. BELZER, F. O., y SALVATIERRA, O.: «Renal Transplantation: Organ procurement, preservation and surgical management». En the Kidney, p. 1816. Brenner and Rector edit., Saunders, Philadelphia, 1976.
2. LACOMBE, M.: «Arterial stenosis complicating renal allotransplantation in man: A study of 38». *Ann. Surg.*, 181: 283-288, 1975.
3. KLARSLOV, P.; BRENDSTRUP, L.; KRARUP, T.; JORGENSEN, H. E.; EGEBLAND, M., y PALBOL, J.: «Renovascular hypertension after kidney transplantation». *Scand. J. Urol. Nephrol.*, 13: 291-298, 1979.
4. GOLDMAN, M. H.; TILNEY, N. L.; VINEYARD, G. C.; LAMS, H.; KAHAN, M. G., y WILSON, R. E.: «A twenty year survey of arterial complications of renal transplantation». *Surg. Gynecol. Obstet.*, 141: 758-760, 1975.
5. OSBORN, D. E.; CASTRO, J. E., y SHACKMAN, R.: «Surgical correction of arterial stenosis in renal allografts». *Br. J. Urol.*, 48: 221-226, 1976.
6. SMITH, R. B.; COSIMI, A. B.; LORDON, R.; THOMPSON, A. L., y EHRlich, R. M.: «Diagnosis and management of arterial stenosis causing hypertension after successful renal transplantation». *J. Urol.*, 115: 639-642, 1976.
7. CECILE, J. P.; LOUCHART, J. C.; CANLER, A., y LOREK, J.: «Angioplastie endoluminale des artères renales et des artères perihériques». *Gaz. Med. de France*, 87: 3061-3068, 1980.
8. GRÜNTZIG, A. R.; SENNING, A.; y SIEGENTHALER, W. E.: «Non-operative dilatation of coronary-artery stenosis: Percutaneous transluminal coronary angioplasty». *N. Engl. J. Med.*, 301: 61-68, 1979.
9. KUULMAN, U.; VETTER, W.; FURRER, J.; LUTOLF, U.; SIEGENTHALER, W., y GRUNTSIG, A.: «Renovascular hypertension: Treatment by per cutaneous transluminal dilatation». *Ann. Inter. Med.*, 92: 1-6, 1980.
10. SNIDERMAN, K. W.; SOS, T. A.; SPRAYREGEN, S.; SADDERKNI, S.; CHEIG, J. S.; TAPIA, L.; TELLIS, V., y VEITH, F. J.: «Percutaneous transluminal angioplasty in renal transplant arterial stenosis for relief of hypertension». *Radiology*, 135: 23-26, 1980.
11. SNIDERMAN, K. W.; SPRAYREGEN, S.; SOS, T. A.; SADDEKNI, S.; HILTON, J.; MOLLENKOPF, R.; SOBERMAN, R.; CHEIGH, J.; TAPIA, L.; STUBENBORD, W.; TELLIS, V., y VEITH, F. J.: «Percutaneous transluminal dilatation in renal transplant arterial stenosis». *Transplantation*, 30: 440-444, 1980.
12. TEGTMEYER, C. J.; DYER, R.; TEATES, C. D.; AYERS, C. R.; CAREY, R. M.; ERLLONS, H. A., y STANTON, L. W.: «Percutaneous transluminal dilatation of the renal arteries». *Radiology*, 135: 589-599, 1980.
13. MUNDA, R.; ALEXANDER, J. W.; MILLER, J.; FIRST, M. R., y FIDLER, J. P.: «Renal allograft artery stenosis». *Am. J. Surg.*, 134: 400-403, 1977.
14. LINFORS, O.; LAASONEN, L.; FYHRQUIST, F.; ROCK, B., y LINDSTROM, B.: «Renal artery stenosis in hypertensive renal transplant recipients». *J. Urol.*, 118: 240-243, 1977.
15. McHUGH, M. I.; TANBOGA, H.; MARCEN, R.; LIAÑO, F.; ROBSON, V., y WILKINSON, R.: «Hypertension following renal transplantation: The role of the host's kidneys». *Ql. J. Med. (New Series XLIX)*, 395-403, 1980.
16. DICKERMAN, R. M.; PETERS, P. C.; HULL, A. R.; CURRY, T. S.; ATKINS, C., y FRY, W. J.: «Surgical correction of posttransplant renovascular hypertension». *Ann. Surg.*, 192: 639-644, 1980.
17. CARR, D.; QUIN, R. O.; HAMILTON, D. N. H.; BRIGGS, J. D.; JUNIOR, B. J. R., y SEMPLE, P. F.: «Transluminal dilation of transplant renal artery stenosis». *Br. M. J.*, 281: 196-197, 1980.
18. BYRD, L., y SHERMAN, R. L.: «Radiocontrast-induced acute renal failure». *Medicine*, 58: 270-279, 1979.