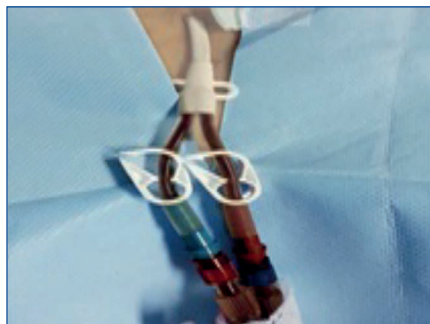


Previa monitorización cardiológica, monitoreo de la presión arterial no invasivo y oximetría de pulso, se administra analgésico intravenoso y sedación. Se identifica la región yugular derecha y el sitio de salida con el mínimo daño epitelial, se tuneliza el catéter y se coloca catéter Permacath, verificando su posición con radiografía de tórax portátil. Se obtiene retorno arterial y venoso adecuado, por lo que se sutura la piel (figura 2). Inicia hemodiálisis con remisión de la sintomatología, siendo egresada por mejoría clínica e incorporándose a programa de hemodiálisis crónica.

### DISCUSIÓN

La epidermolisis bullosa es una dermatosis hereditaria autosómica recesiva que compromete todos los órganos desde el nacimiento. La enfermedad renal crónica es la segunda causa de muerte<sup>3</sup> en estos pacientes después del carcinoma celular escamoso; incluso es relevante mencionar que muchos pacientes fallecen por cardiomiopatía dilatada asociada<sup>6</sup>. La enfermedad renal es usualmente consecuencia del desarrollo de amiloidosis secundaria, nefropatía por IgA, glomerulonefritis posinfecciosa y uropatía obstructiva<sup>3,7</sup>. Otros factores que contribuyen al desarrollo de nefropatía crónica comprenden: deshidratación, disfagia, vómitos e hipoalbuminemia<sup>8,9</sup>.

Al momento de desarrollar enfermedad renal crónica, el acceso para el inicio de terapia dialítica es considerado un gran



**Figura 2.** Permeabilidad de catéter Permacath al término del procedimiento corroborado en sesión de hemodiálisis urgente.

problema. Las lesiones dérmicas y su predisposición para infecciones limitan como opción el inicio de diálisis peritoneal. Otra limitación para realizar una fístula arteriovenosa es el desarrollo de lesiones dérmicas y contracturas locales, que imposibilitan la colocación de accesos vasculares<sup>7</sup>. Por ahora, el catéter tunelizado para hemodiálisis colocado en una vena central es considerado como la mejor opción<sup>10</sup>.

### Conflictos de interés

Los autores declaran que no tienen conflictos de interés potenciales relacionados con los contenidos de este artículo.

1. Fine JD, Eady RAJ, Bauer EA, Bauer JW, Bruckner-Tuderman L, Heagerty A, et al. The classification of inherited epidermolysis bullosa (EB): Report of the Third International Consensus Meeting on Diagnosis and Classification of EB. *J Am Acad Dermatol* 2008;58:931-50.
2. Varki R, Sadowski S, Uitto J, Pfenninger E. Epidermolysis bullosa. II. Type VII collagen mutations and phenotype/genotype correlations in the dystrophic subtypes. *J Med Genet* 2007;44:181-92.
3. Mann JF, Zeier M, Zilow E, Schärer K, Anton-Lamprecht I, Waldherr R, et al. The spectrum of renal involvement in epidermolysis bullosa dystrophica hereditaria: Report of two cases. *Am J Kidney Dis* 1988;11:437-41.
4. Fine JD, Mellerio JE. Extracutaneous manifestations and complications of inherited epidermolysis bullosa. Part I. Epithelial associated tissues. *J Am Acad Dermatol* 2009;61:367-84.
5. Varki R, Sadowski S, Pfenninger E, Uitto J. Epidermolysis bullosa. I. Molecular genetics of the junctional and hemidesmosomal variants. *J Med Genet* 2006;43:641-52.
6. Sidwell RV, Yates R, Atherton D. Dilated cardiomyopathy in dystrophic epidermolysis bullosa. *Arch Dis Child* 2000;83:59-63.
7. Baloch MS, Fitzwilliams B, Mellerio J, Lakasing L, Bewley S, O'Sullivan G. Anaesthetic management of two different modes of delivery in patients with dystrophic epidermolysis bullosa. *Int J Obstet Anesth* 2008;17:153-8.
8. Kawasaki Y, Isono M, Takano K, Suyama K, Imaizumi T, Matsuura H, et al. IgA nephropathy in a patient with dominant dystrophic epidermolysis bullosa. *Tohoku J Exp Med* 2008;214:297-301.
9. Farhi D, Ingen-Housz-Oro S, Ducret F, Rioux-Leclercq N, Cam G, Simon P, et al. Recessive dystrophic epidermolysis bullosa (Hallopeau-Siemens) with IgA nephropathy: 4 cases. *Ann Dermatol Venerol* 2004;131:963-7.
10. Tammaro F, Calabrese R, Aceto G, Lo-spalluti L, Garofalo L, Bonifazi E, et al. End-stage renal disease secondary to IgA nephropathy in recessive dystrophic epidermolysis bullosa: A case report. *Pediatr Nephrol* 2008;23:141-4.

### Ramón Ruiz-Mejía

Servicio de Nefrología. Centro Médico Lic. Adolfo López Mateos. Toluca (México).

#### Correspondencia: Ramón Ruiz Mejía

Servicio de Nefrología, Centro Médico Lic. Adolfo López Mateos.  
Av. Nicolás San Juan, S/N Col. Exhacienda la Magdalena, 50010, Toluca, México.  
girugt@gmail.com  
ramonruizmejia@yahoo.com.mx

## Linfoma no-Hodgkin simulando una peritonitis en un paciente en diálisis peritoneal

*Nefrología* 2014;34(5):686-7

doi:10.3265/Nefrología.pre2014.Apr.12386

### Sr. Director:

Un líquido peritoneal turbio en un paciente en diálisis peritoneal (DP) es más frecuentemente debido a un incremento de leucocitos, como expresión de una peritonitis bacteriana. En ocasiones ante un líquido turbio tenemos que hacer una diferenciación entre una infección peritoneal con cultivo negativo y una inflamación peritoneal no infecciosa (peritonitis estéril).

### CASO CLÍNICO

Paciente de 59 años en DP desde octubre de 2012 con antecedentes personales de diabetes mellitus tipo 2 y enfer-

medad renal crónica secundaria a nefropatía diabética.

Acude a la consulta con clínica de dolor abdominal y líquido peritoneal turbio, refiriendo descenso de la ultrafiltración. El paciente había sido diagnosticado dos semanas antes de neoformación nasal. Los resultados del líquido peritoneal eran: aspecto turbio, 700 leucocitos/ $\mu$ l (mononucleares 80 % y polimorfonucleares 20 %), a pesar del predominio de mononucleares se inició terapia antibiótica empírica con vancomicina y ceftazidima intraperitoneal. La exploración abdominal no mostró signos de irritación peritoneal ni masas; el orificio de salida del catéter peritoneal y el túnel eran normales. En los datos analíticos en sangre destacaban: leucocitos 37 000/ $\text{mm}^3$ , plaquetas 640 000/ $\text{mm}^3$ , hemoglobina 10,3 g/dl, creatinina 5,4 mg/dl, urea 180 mg/dl, Na 138 mEq/l, K 4 mEq/l, calcio 9,5 mg/dl, fósforo 4,8 mg/dl, albúmina 3,9 mg/dl. Los cultivos del líquido peritoneal días después resultaron negativos. Se le realizó tomografía axial computarizada de cráneo, tórax y abdomen para completar el estudio de masa nasal en los días siguientes, siendo informado de adenopatías mediastínicas y retroperitoneales diseminadas. La anatomía patológica de la biopsia nasal se informó como linfoma no-Hodgkin de células B grandes y la citología del líquido peritoneal demostró linfocitos atípicos. El paciente inició su tratamiento quimioterápico y permaneció en la técnica de DP sin más incidencias dialíticas.

La presencia de clínica de dolor abdominal asociada a líquido peritoneal turbio en un paciente en DP generalmente se asocia a una peritonitis bacteriana se requieren al menos dos de las tres condiciones: dolor abdominal solo o acompañado de otros síntomas abdominales, líquido peritoneal con más de 100 leucocitos/ $\mu$ l, siendo más del 50 % polimorfonucleares, y cultivo o tinción de Gram que demuestre la existencia de microorganismos<sup>1</sup>.

Es difícil diferenciar una infección peritoneal con cultivo negativo de una inflamación peritoneal no infecciosa (peritonitis estéril). Un cultivo peritoneal negativo generalmente se debe a fallos técnicos en el procesamiento de las muestras, por lo que el manejo resulta complicado, dado que existen peritonitis infecciosas sin crecimiento bacteriano en el cultivo. Se aconseja revisar la técnica de cultivo cuando estos sean negativos en más del 20 % de las ocasiones e interrogar por el uso de antibióticos previos al paciente<sup>2</sup>. Para lograr una rapidez diagnóstica en casos de peritonitis estéril, las guías de DP españolas esquematizan teniendo en cuenta la presencia o ausencia de células en el líquido peritoneal y el tipo de células. Un aumento de polimorfonucleares puede ser por inflamación de víscera intraperitoneal o yuxtaperitoneal, medicamentos o líquido peritoneal contaminado por endotoxinas. Si están aumentados los eosinófilos, se sospechará reacción alérgica al material de diálisis, medicamentos, irritación peritoneal por hongos y parásitos. El aumento de mononucleares puede asociarse a icodextrina, infección por micobacterias, hongos. Si además hay hematíes, se ha de considerar: ovulación, menstruación retrógrada, rotura de quiste ovárico, líquido hipertónico, adherencias peritoneales, ejercicio físico y trauma por catéter. Con elevados mononucleares y células malignas, hay que pensar en un linfoma o metástasis peritoneales. Por otra parte, en ausencia de células puede ser debido a un incremento de fibrina o de triglicéridos<sup>3,4</sup>.

En la literatura se describen algunos casos de sospecha de peritonitis en DP asociadas a procesos tumorales, entre ellos, un paciente con un carcinoma de células renales recurrente diagnosticado en la citología de líquido peritoneal<sup>5</sup>. Otro paciente presentó una peritonitis estéril con un antecedente de un linfoma diagnosticado diez años antes. La citología del líquido peritoneal permitió observar los linfocitos atípicos y, al igual que en nuestro caso, a pesar de la invasión peritoneal, continuó con la técnica de DP<sup>6</sup>.

Como conclusión del caso, debemos señalar que en el diagnóstico diferencial de las peritonitis estériles no debemos olvidar la posible existencia de un proceso neoplásico.

#### Conflictos de interés

Los autores declaran que no tienen conflictos de interés potenciales relacionados con los contenidos de este artículo.

1. Montenegro J. Peritonitis e infecciones del catéter en la diálisis peritoneal. Available at: <http://dx.doi.org/10.3265/Nefrologia.2010.pub1.ed80.chapter2826>.
2. Li PK, Szeto CC, Piraino B, Bernardini J, Figueiredo AE, Gupta A, et al. Peritoneal dialysis-related infections recommendations: 2010 update. *Perit Dial Int* 2010;30:393-423.
3. Montenegro J, Molina A, Rodríguez-Palomares R. Peritonitis en diálisis peritoneal. Guías clínicas de práctica clínica en diálisis peritoneal. Sociedad Española de Nefrología; 2005.
4. de Freitas DG, Gokal R. Sterile peritonitis in the peritoneal dialysis patient. *Perit Dial Int* 2005;25:146-51.
5. Streather CP, Carr P, Barton IK. Carcinoma of the kidney presenting as a sterile peritonitis in a patient on continuous ambulatory peritoneal dialysis. *Nephron* 1991;58:121.
6. Vlahakos D, Rudders R, Simon G, Canzanello V. Lymphoma-mimicking peritonitis in a patient on continuous ambulatory peritoneal dialysis (CAPD). *Perit Dial Int* 1990;10:165-7.

**Margarita Delgado-Córdova<sup>1</sup>,  
Juan C. Peñaloza<sup>2</sup>, Agustín Fuentes<sup>3</sup>,  
Francisco Coronel<sup>4</sup>**

<sup>1</sup> Departamento de Medicina. Universidad Autónoma de Chile. Chile.

<sup>2</sup> Departamento de Medicina. Universidad Católica del Maule. Servicio de nefrología. Hospital de Talca Chile.

<sup>3</sup> Servicio de nefrología. Hospital de Talca Chile

<sup>4</sup> Ex jefe de sección Nefrología. Hospital Clínico San Carlos. España.

#### Correspondencia:

**Margarita Delgado Córdova**  
Departamento de Medicina. Universidad Autónoma de Chile. Chile.  
[margaritadelcor@yahoo.es](mailto:margaritadelcor@yahoo.es)