

Hipocalcemia e hiperparatiroidismo extremos tras denosumab. ¿Es seguro este fármaco en la enfermedad renal crónica?

Nefrología 2014;34(3):xx

doi:10.3265/Nefrología.pre2014.Mar.12383

Sr. Director:

Recientemente se ha publicado un caso de hipocalcemia posdenosumab en NEFROLOGÍA¹ y nos gustaría hacer una aportación sobre este tema. El denosumab es un anticuerpo monoclonal anti-RANKL (*receptor activator of nuclear factor- κ B ligand*) empleado en el tratamiento de la osteoporosis como agente antirresortivo. A diferencia de los bifosfonatos, el denosumab no parece nefrotóxico² ni precisa ajuste de dosis en la insuficiencia renal por su perfil farmacocinético y farmacodinámico favorable^{1,3}. Sin embargo, las alteraciones cualitativas del hueso de los pacientes con osteoporosis no son comparables con el amplio espectro de alteraciones en el remodelado óseo que acompaña a la enfermedad renal crónica (ERC)⁴. Por este motivo y en relación con las alteraciones del metabolismo mineral que produce el denosumab, se podría poner en duda su seguridad en esta población. Describimos una paciente con ERC avanzada con hipocalcemia e hiperparatiroidismo extremos tras la administración continuada de denosumab.

Se trata de una mujer de 75 años que consulta por temblor, espasmos musculares y parestesias en las extremidades. En los antecedentes personales destaca una ERC estadio 5 verosíblemente secundaria a nefroangioesclerosis y diabetes mellitus. Es alérgica a la penicilina y recibe tratamiento con insulina, doxazosina, nifedipino GITS, torasemida, ácido acetil salicílico, hierro oral, eritropoyetina, paricalcitol y calcifediol. Fue tratada, hasta 7 meses antes, con ácido alendronato.

Se suspendió al iniciar denosumab 60 mg subcutáneo semestral. Su nefrólogo desconocía la prescripción de este fármaco. Entonces presentaba la siguiente analítica: creatinina 3,6 mg/dl, calcio total corregido 10,06 mg/dl, calcio iónico 5,1 mg/dl, fosfato 5,1 mg/dl, fosfatasa alcalina 157 U/l, bicarbonato 27,6 mmol/l, hormona paratiroidea (PTH) 436 pg/ml, 25 vitamina D 30,2 ng/ml. En la figura 1 se observa la evolución de los parámetros bioquímicos hasta la última analítica 14 días posdenosumab. No acudió a esta última revisión por no encontrarse bien. Seis días más tarde se comprueba en Urgencias: urea 154 mg/dl, creatinina 6 mg/dl, calcio total corregido 4,36 mg/dl, calcio iónico 2,4 mg/dl, fosfato 6,7 mg/dl, magnesio 1,3 mg/dl, fosfatasa alcalina 59 U/l, bicarbonato 18,6 mmol/l, PTH 1900 pg/ml. Electrocardiograma (ECG): QT corregido (QTc) 440 ms. Se inicia reposición de calcio oral e intravenoso, y calcitriol intravenoso con desaparición de la sintomatología. Tras 15 días de reposición parenteral, los parámetros analíticos se han normalizado (figura 1): ECG: QTc 402 ms. La PTH se mantiene en 1858 pg/ml.

Las recomendaciones para el uso del denosumab en la insuficiencia renal se basan en un ensayo clínico con un escaso número de enfermos, durante un período de seguimiento de tan solo 16

semanas y tras una única dosis del fármaco³. Además, los autores excluyen, en parte del estudio, los sujetos con niveles de 1,25 dihidroxivitamina D < 30 pg/ml, insuficiencia renal severa y PTH \geq 110 pg/ml o insuficiencia renal y PTH \geq 300 pg/ml. Aun así, presentaron hipocalcemia entre el 22-25 % de los casos con insuficiencia renal moderada-severa o en diálisis. Los autores recomiendan suplementos de calcio y vitamina D para su prevención. En otro ensayo clínico desarrollado durante 36 meses en mujeres posmenopáusicas con ERC y filtrado glomerular estimado > 15 ml/min, se excluyeron los casos de hiperparatiroidismo, hipocalcemia o hipovitaminosis D; tampoco se monitorizaron los niveles de PTH durante el estudio².

En los últimos meses se han seguido comunicando casos de hipocalcemia en nefropatías crónicas^{1,5-8}. Son factores de riesgo para el desarrollo de hipocalcemia la no utilización previa de bifosfonatos y la insuficiencia renal⁸. Así, nuestra paciente quizá solo desarrolló hipocalcemia tras la segunda dosis al haber sido tratada previamente con alendronato.

El denosumab reduce el número de osteoclastos y la tasa de formación ósea. La hipocalcemia se relacionaría con el

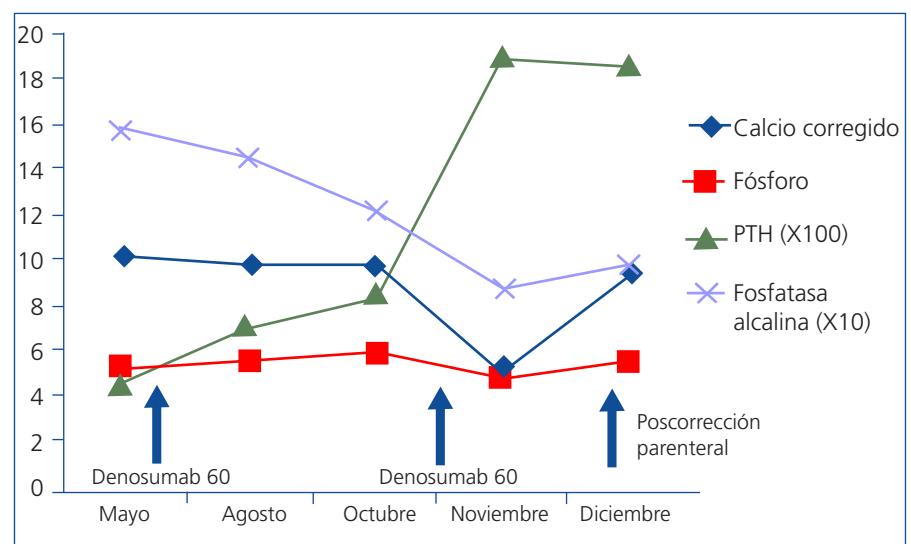


Figura 1. Evolución de los parámetros bioquímicos. PTH: hormona paratiroidea.

rápido depósito mineral de calcio en la nueva matriz ósea, que se comportaría de forma similar a un hueso hambriento posparatiroidectomía³. Sin embargo, como ocurría en este caso, la PTH no solo no está suprimida sino que estaba hiperestimulada. Además de la hipocalcemia súbita tras la segunda dosis de denosumab, los niveles de PTH se fueron incrementando progresivamente desde la primera dosis hasta valores muy elevados, a pesar de los aportes de vitamina D; también observamos un descenso de la fosfatasa alcalina. Para algunos expertos esta inhibición de la osteoclastogénesis podría favorecer una enfermedad ósea adinámica en la ERC^{4,5}.

Se ha aconsejado la monitorización de la calcemia a los 8-14 días posttratamiento⁷. Sin embargo, esto tampoco asegura su prevención⁷, ya que se desconoce cuándo se alcanza el nadir.

El denosumab puede producir efectos adversos potencialmente fatales a corto plazo, así como otros desconocidos, a más largo plazo, sobre el hueso de los

pacientes con ERC. Por todo ello, algunos autores recomiendan no usarlo en la ERC⁴ o utilizarlo solo si previamente se ha hecho biopsia ósea⁶.

Conflictos de interés

Los autores declaran que no tienen conflictos de interés potenciales relacionados con los contenidos de este artículo.

1. Martín-Baez IM, Blanco-García R, Alonso-Suárez M, Cossio-Aranibar C, Beato-Coo LV, Fernández-Fleming F. Severe hypocalcaemia post-denosumab. *Nefrología* 2013;33:614-5.
2. Jamal SA, Ljunggren O, Stehman-Breen C, Cummings SR, McClung MR, Goemaere S, et al. Effects of denosumab on fracture and bone mineral density by level of kidney function. *J Bone Miner Res* 2011;26:1829-35.
3. Block GA, Bone HG, Fang L, Lee E, Padhi D. A single-dose study of denosumab in patients with various degrees of renal impairment. *J Bone Miner Res* 2012;27:1471-9.
4. Ott SM. Therapy for patients with CKD and low bone mineral density. *Nat Rev Nephrol* 2013;9:681-92.

5. Torregrosa JV. Dramatic increase in parathyroid hormone and hypocalcemia after denosumab in a kidney transplant patient. *Clin Kidney J* 2013;6:122.
6. McCormick BB, Davis J, Burns KD. Severe hypocalcemia following denosumab injection in a hemodialysis patient. *Am J Kidney Dis* 2012;60:626-8.
7. Farinola N, Kanjanapan Y. Denosumab-induced hypocalcaemia in high bone turnover states of malignancy and secondary hyperparathyroidism from renal failure. *Intern Med J* 2013;43:1243-6.
8. Okada N, Kawazoe K, Teraoka K, Kujime T, Abe M, Shinohara Y, et al. Identification of the risk factors associated with hypocalcemia induced by denosumab. *Biol Pharm Bull* 2013;36:1622-6.

Ana E. Sirvent, Ricardo Enríquez, María Sánchez, César González, Isabel Millán, Francisco Amorós

Servicio de Nefrología. Hospital General Universitario de Elche. Alicante.

Correspondencia: Ana E. Sirvent

Servicio de Nefrología. Hospital General Universitario de Elche. Camí de l' Almàssera 11. 03203 Alicante.
anaesipe@gmail.com
nefro_elx@gva.es
