

otras dos dosis mensuales. La prednisona se inicia en dosis de 1 mg/kg/día (máximo 80 mg diarios) durante un mes con descenso progresivo en los siguientes seis meses<sup>13</sup>.

## CONCLUSIONES

Mostramos este caso por la excelente respuesta y ausencia de efectos adversos del rituximab en un caso refractario de SCS con afectación renal. Cada vez son más las publicaciones que indican el rituximab en casos refractarios de vasculitis asociadas a ANCA, pero serán necesarios más estudios en busca de fármacos de perfiles más seguros y con menos riesgos para el paciente.

## Conflictos de interés

Los autores declaran que no tienen conflictos de interés potenciales relacionados con los contenidos de este artículo.

- Noth I, Strek ME, Leff AR. Churg-Strauss syndrome. *Lancet* 2003;361:587-94.
- Clutterbuck EJ, Evans DJ, Pusey CD. Renal involvement in Churg-Strauss syndrome. *Nephrol Dial Transplant* 1990;5:161-7.
- Stone JH, Merkel PA, Spiera R, Seo P, Langford CA, Hoffman GS, et al. Rituximab versus cyclophosphamide for ANCA-associated vasculitis. *N Engl J Med* 2010;363:221-32.
- Jennette JC, Falk RJ, Andrassy K, Bacon PA, Churg J, Goss WL, et al. Nomenclature of systemic systemic vasculitides. Proposal of an internacional consensus conference. *Arthritis Rheum* 1994;37:187-92.
- Merino JL, Galeano C, Espejo B, Rivera M, Fernandez-Lucas M, Caldés S, et al. A retrospective study on outcome of microscopic polyangiitis in chronic renal replacement therapy. *Nephrol Dial Transplant* 2011;26:1360-6.
- Gayraud M, Guillevin L, le Toumelin P, Cohen P, Lhote F, Casassus P, et al.; French Vasculitis Study Group. Long-term follow-up of polyarteritis nodosa, microscopic polyangiitis and Churg Strauss syndrome: analysis of four prospective trials including 278 patients. *Arthritis Rheum* 2001;44(3):666-75.
- Mitchison NA. T-cell-B-cell cooperation. *Nat Rev Immunol* 2004;4:308-12.
- Stasi R, Stipa E, Del Poeta G, Amadori S, Newland AC, Provan D. Long-term observation of patients with anti-neutrophil cytoplasmic antibody-associated vasculitis treated with rituximab. *Rheumatology (Oxford)* 2006;45:1432-6.
- Rocatello D, Baldovino S, Alpa M, Rossi D, Napoli F, Naretto C, et al. Effects of anti-CD20 monoclonal antibody as a rescue treatment for ANCA-associated idiopathic systemic vasculitis with or without overt renal involvement. *Clin Exp Rheumatol* 2008;26(3 Suppl 49):S67-71.
- Keogh KA, Wylliam ME, Stone JH, Specks U. Induction of remission by B lymphocyte depletion in eleven patients with refractory antineutrophil cytoplasmic antibody associated vasculitis. *Arthritis Rheum* 2005;52:262-8.
- Gottenberg JE, Gullewin L, Lambotte O, Combe B, Allanore Y, Cantagrel A, et al. Tolerance and short term efficacy of rituximab in 43 patients with systemic autoimmune diseases. *Ann Rheum Dis* 2005;64:913-20.
- Saech J, Owczarczyk K, Rösigen S, Petereit H, Hallek M, Rubbert-Roth A. Successful use of rituximab in a patient with Churg-Strauss syndrome and refractory central nervous system involvement. *Ann Rheum Dis* 2010;69(6):1254-5.
- Cartin-Ceba R, Keogh KA, Specks U, Sethi S, Fervenza FC. Rituximab for the treatment of Churg-Strauss syndrome with renal involvement. *Nephrol Dial Transplant* 2011;26:2865-71.

**María Martínez-Villaescusa<sup>1</sup>,  
Aurora López-Montes<sup>1</sup>,  
Esperanza López-Rubio<sup>1</sup>,  
Lourdes de la Vara-Iniesta<sup>1</sup>,  
Marina Méndez-Molina<sup>1</sup>,  
Dionisio Donate-Ortiz<sup>1</sup>,  
Hyun Nam-Cha<sup>2</sup>, Carmen Gómez-Roldán<sup>1</sup>**

<sup>1</sup> Servicio de Nefrología. Hospital General Universitario de Albacete.

<sup>2</sup> Anatomía Patológica. Hospital General Universitario de Albacete.

**Correspondencia:** María Martínez-Villaescusa  
Servicio de Nefrología, Hospital General Universitario de Albacete.  
mariamvillaescusa@yahoo.es

## Acceso venoso transovárico en paciente con agotamiento de accesos vasculares para hemodiálisis

*Nefrología* 2013;33(5):739-40

doi:10.3265/Nefrologia.pre2013.May.12064

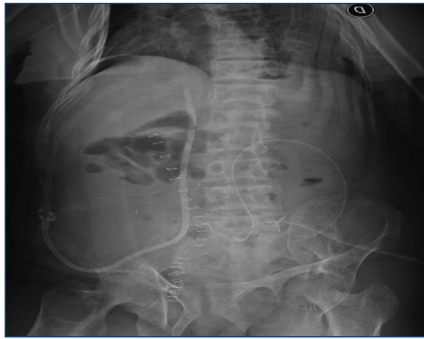
### Sr. Director:

La disponibilidad de un acceso vascular es imprescindible para una adecuada hemodiálisis. Por ello, el acceso vascular constituye el talón de Aquiles de dicho tratamiento. Cuando los pacientes presentan agotamiento venoso, ya sea para la confección de una fístula arteriovenosa, una prótesis vascular o la colocación de un catéter tunelizado, se debe recurrir al cambio de la modalidad dialítica, si es posible, o en caso contrario han de considerarse vías de acceso venoso no convencionales<sup>1,2</sup>.

Comunicamos el caso de una paciente con enfermedad renal crónica (ERC) estadio VD con agotamiento de accesos en la cual se colocó un catéter tunelizado por vía transovárica.

### CASO CLÍNICO

Paciente de 27 años de edad, sexo femenino, con ERC secundaria a hipoplasia renal diagnosticada a los 2 años de vida. A los 9 años de edad, con ERC en estadio VD, recibe un trasplante renal con donante vivo relacionado, presentó pérdida de la función del trasplante por rechazo crónico ocho años después, requiriendo entonces ingresar en un plan de hemodiálisis trisemanal. Presentó múltiples complicaciones por obstrucciones e infecciones de los accesos vasculares para hemodiálisis. Es derivada a nuestra institución diez años después por agotamiento de los accesos vasculares. Se realizó angiografía de los miembros superiores, inferiores y de la vena cava, y se evi-

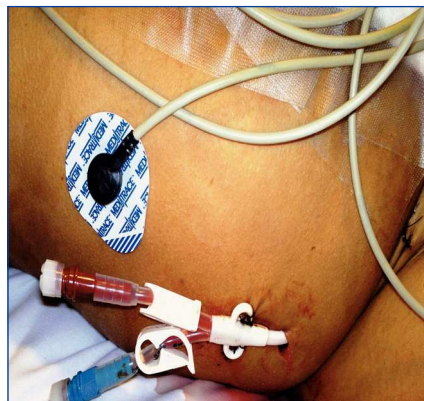


**Figura 1.** Imagen radiológica que muestra el trayecto del catéter tunelizado, el cual ingresa en vena cava inferior a través de la vena ovárica.

denciaron trombosis de ambas venas yugulares, subclavias, tronco innominado, así como también de ambas venas femorales e ilíacas. Sin la posibilidad de un trasplante vivo relacionado, se decide ingresarla en plan de diálisis peritoneal e inscribirla en plan de urgencia para recibir un trasplante renal de donante cadavérico. Se coloca catéter para diálisis peritoneal, iniciando dicho tratamiento inmediatamente después con el uso de cicladora, y se logra una dosis de diálisis adecuada y con buena tolerancia.

Debido al estado vascular de la paciente, el riñón trasplantado requeriría una anastomosis vascular aortocava, llevando esto al abordaje peritoneal y perdiendo la posibilidad de continuar con la diálisis peritoneal en el período de posoperatorio del trasplante hasta la recuperación de la función. Se plantea entonces la necesidad de una vía de acceso convencional en el momento del trasplante.

Cuando se dispuso del riñón cadavérico, en el acto quirúrgico, luego de realizado el trasplante, se colocó un catéter en la vena ovárica para realizar hemodiálisis. Se disecó la vena ovárica derecha (dilatada por la obstrucción de la vena ilíaca), se colocó un catéter tunelizado Quinton Perm-cath® Dual Lumen de 40 cm de longitud y 14,5 French de diámetro, se



**Figura 2.** Catéter tunelizado que emerge a nivel de la fosa ilíaca derecha.

realizó una sutura de contención en ella y se lo hizo progresar hasta la vena cava inferior. Se constató por radioscopia la colocación y se realizó la tunelización subcutánea en pared abdominal (figuras 1 y 2). El procedimiento fue bien tolerado. Se comenzó a anticoagular con heparina sódica 6 horas después de la cirugía. Cuarenta y ocho horas después del trasplante renal requirió su primer tratamiento dialítico, que se realizó por el catéter colocado con flujo de bomba de sangre óptimo sin presentar complicaciones, permitiendo realizar el tratamiento dialítico hasta la recuperación de la función del trasplante.

### DISCUSIÓN Y CONCLUSIONES

No encontramos en la literatura informes del uso de esta vía de acceso para la colocación de catéteres para hemodiálisis. El uso de otras vías no convencionales<sup>1,2</sup> para el abordaje de la vena cava tales como la vía transhepática<sup>3,4</sup> o la vía traslumbar<sup>5</sup> hubiera exigido en esta paciente un procedimiento previo al trasplante bajo control angiográfico y ecográfico para la punción y el abordaje vascular precisos. Esta paciente estaba realizando diálisis peritoneal sin complicaciones hasta el momento del trasplante. El uso de la vía por vena ovárica ofrecía la posibilidad de un abordaje rápido y accesible.

La vía transovárica puede ser considerada otra alternativa no convencional para el uso de catéteres en mujeres con agotamiento de accesos vasculares para hemodiálisis.

### Conflictos de interés

Los autores declaran que no tienen conflictos de interés potenciales relacionados con los contenidos de este artículo.

1. Weeks SM. Unconventional venous access. *Tech Vasc Interv Radiol* 2002;5(2):114-20.
2. Younes HK, Pettigrew CD, Anaya-Ayala JE, Soltes G, Saad WE, Davies MG, et al. Transhepatic hemodialysis catheters: functional outcome and comparison between early and late failure. *J Vasc Interv Radiol* 2011;22(2):183-91.
3. Herscu G, Woo K, Weaver FA, Rowe VL. Use of unconventional dialysis access in patients with no viable alternative. *Ann Vasc Surg* 2013;27(3):332-6.
4. Rosa-Díez GJ, Lambertini RG, Peralta O, Diodato LH, Algranati SL, García-Mónaco RD. Transhepatic venous access as an alternative for Tesio catheter in the case of a patient on haemodialysis with antiphospholipid syndrome. *Nephrol Dial Transplant* 2006;21(7):2031-3.
5. Power A, Singh S, Ashby D, Hamady M, Moser S, Gedroyc W, et al. Translumbar central venous catheters for long-term haemodialysis. *Nephrol Dial Transplant* 2010;25(5):1588-95.

**Guillermo Rosa-Díez<sup>1</sup>, Ricardo Marenchino<sup>2</sup>, Soledad Crucelegui<sup>1</sup>, Diego Serra<sup>1</sup>, Henry Loo-Navarrete<sup>1</sup>, Ricardo Posatini<sup>2</sup>**

<sup>1</sup> Servicio de Nefrología. Hospital Italiano de Buenos Aires. Ciudad Autónoma de Buenos Aires (Argentina).

<sup>2</sup> Servicio de Cirugía Cardiovascular. Hospital Italiano de Buenos Aires. Ciudad Autónoma de Buenos Aires (Argentina).

**Correspondencia:** Guillermo Rosa-Díez  
Servicio de Nefrología.

Hospital Italiano de Buenos Aires.

Gascon 450. 1181 Ciudad Autónoma de Buenos Aires, Argentina.

guillermo.rosadiez@hospitalitaliano.org.ar  
grosadiez@yahoo.com