

Desde el punto de vista inmunológico, existe una situación contradictoria: la inmunosupresión es necesaria para evitar el rechazo al injerto y la acción inmunológica es necesaria para tener un efecto citotóxico en las células tumorales¹⁰. La inmunosupresión sistémica en pacientes trasplantados probablemente no lleve a una inmunosupresión local completa; por lo tanto, la respuesta inflamatoria con BCG endovesical podría ser efectiva. La decisión de usar BCG en pacientes trasplantados se debe valorar entre el beneficio del control del tumor contra el potencial riesgo de pérdida del injerto o un inefectivo tratamiento¹³.

CONCLUSIONES

- El tratamiento con BCG intravesical en nuestro paciente con carcinoma transicional superficial de alto grado de vejiga fue efectivo y no experimentó efectos adversos.
- Es posible que la BCG intravesical en pacientes inmunodeprimidos con Ca *in situ* sea una opción terapéutica.

Conflictos de interés

Los autores declaran que no tienen conflictos de interés potenciales relacionados con los contenidos de este artículo.

1. Ehdaie B, Stukenborg G, Theodorescu D. Renal transplant recipients and patients with end stage renal disease present with more advanced bladder cancer. *J Urol* 2009;182(4):1482-7.
2. Lamm DL, Blumenstein BA, Crawford ED. A randomized trial of intravesical doxorubicin and immunotherapy with Bacille Calmette-Guérin for transitional cell carcinoma of the bladder. *N Engl J Med* 1991;325:1205.
3. Miao Y, Everly J, Gross TG. De novo cancers arising in organ transplant recipients are associated with adverse outcomes compared with the general population. *Transplantation* 2009;87(9):1347-59.
4. Grulich AE, Van Leeuwen MT, Falster MO, Vajdic CM. Incidence of cancers in people with HIV/AIDS compared with immunosuppressed transplant recipients: a meta-analysis. *Lancet* 2007;370(9581): 59-67.
5. Huguet J, Palou J, Millán F. Cistectomía radical en tumores superficiales en la era de la BCG. *Arch Esp Urol* 2002;55:50-6.
6. Böhle A, for the EBIN group. BCG's mechanism of action: increasing our understanding. *Eur Urol* 2000;37(suppl 1):1-8.
7. Lamm D. Efficacy and safety of bacille Calmette-Guerin immunotherapy in superficial bladder cancer. *Clin Infect Dis* 2000;31(Suppl 3):S86-S90.
8. Buzzeo B, Heisey D. Bladder cancer in renal transplant recipients. *Urology* 1997;50(4):525-8.
9. Viallard JF, Denis D, Texier-Maugein J. Disseminated infection after bacille Calmette-Guerin instillation for treatment of bladder carcinoma. *Clin Infect Dis* 1999;29(2):451-2.
10. Palou J, Angeri O, Segarra J. Intravesical bacillus Calmette-Guerin for the treatment of superficial bladder cancer in renal transplant patients. *Transplantation* 2003;76(10):1514-6.
11. Wang HB, Hsieh HH, Chen YT, Chiang CY. The outcome of post-transplant transitional cell carcinoma in 10 renal transplant recipients. *Clin Transplant* 2002;16(6):410-3.
12. Tillou X, Raynal G, Limani K, Saint F, Petit J. [Carcinoma in situ in bladder and urethra among renal transplanted patient: failure of BCG therapy]. *Prog Urol* 2008;18(13):1097-9.
13. Sun H, Singh N. Should intravesical Bacillus Calmette-Guérin be employed in transplant recipients with bladder carcinoma? *Transpl Infect Dis* 2010;12:358-62.

Carlo R. Bonarriba¹, Marta de La Cruz-Ruiz¹, Gonzalo Gómez-Marqués²

¹ Servicio de Urología. Hospital Universitario Son Espases. Palma de Mallorca.

² Servicio de Nefrología. Hospital Universitario Son Espases. Palma de Mallorca.

Correspondencia: Carlo R. Bonarriba
Servicio de Urología.

Hospital Universitario Son Espases,
Carretera Valldemossa, 79.
07010 Palma de Mallorca
carlorakso@hotmail.com
carlor.bonarriba@ssib.es

Glomerulonefritis focal y segmentaria en paciente con sarcoidosis pulmonar

Nefrología 2013;33(3):431-3

doi:10.3265/Nefrología.pre2012.Sep.11753

Sr. Director:

La sarcoidosis puede inducir nefritis intersticial granulomatosa (15-40 %), alteraciones en el equilibrio calcio-fósforo (hipercalcemia 50 %, hipercalcemia 10 %), tubulopatía distal con diabetes insípida nefrogénica, uropatía obstructiva y glomerulonefritis (GN) membranosa; en menor proporción, membranoproliferativa, mesangial o focal y segmentaria (GNFyS). Exponemos un ejemplo alusivo.

Se trata de un varón marroquí de 35 años, sin enfermedades previas. Consulta por proteinuria. Exploración física sin hallazgos. Análisis con creatinina en plasma 1,1 mg/dl, aclaramiento de creatinina 97 ml/min/1,73 m², proteinuria 3,67 g/d, glomerular no selectiva. Albúmina 3,9 mg/dl, colesterol 239 mg/dl, sistemático de orina con proteinuria 300 mg/dl y microhematuria. Velocidad de sedimentación globular 8 mmHg 1.^a hora, serología vírica, marcadores tumorales, perfil tiroideo, inmunología, proteinograma, inmunoelectroforesis de proteínas en plasma y orina, perfil hepatopancreático y radiografía de tórax normales. Ecografía renal con riñones de 110 y 114 mm y cortical conservada. Biopsia renal (figura 1) que demuestra 7 glomérulos: 3 esclerosados, 4 con lesiones hialinas segmentarias, proliferación celular y sinequias, ampliación mesangial, fibrosis y atrofia tubular grado I/III, intersticio con infiltrados linfoplasmocitarios. Arterias y arteriolas sin lesiones. A la inmunofluorescencia directa: depósitos de IgM y C'3 en el mesangio. No se realizó microscopía electrónica (ME). Con diagnóstico de GNFyS, se inicia tratamiento con inhibidores de la enzima de conversión de angioten-

sina (IECA). A los 3 meses la proteinuria disminuye a 1 g/d. Se inicia doble bloqueo (IECA y antagonistas de los receptores de angiotensina II). A los 6 meses mantiene filtrado glomerular (FG) estable y una proteinuria de 0,5-0,7 g/día. A los 12 meses, debuta con dolor abdominal, diarrea, vómitos y aumento de amilasa. Se realiza tomografía computarizada (TC) tóraco-abdominal que objetiva adenopatías laterocervicales, axilares hiliares, mediastínicas y del hilio hepático y nódulos centrolobulillares. Serie ósea y perfil tiroideo normales, serología para virus de Epstein-Barr, citomegalovirus, rubeola, brucella, lúes y toxoplasma y marcadores tumorales negativos, enzima convertidora de angiotensina 46,3 U/l (rango 20-70), 25 OH vitamina D₃ 15,3 ng/ml, 1-25 di(OH) vitamina D₃ 45,4 ng/ml (rango 18-78), hormona paratiroidea intacta: 30 pg/ml (rango 15-60), calciuria 40 mg/d, fosfaturia 732 mg/d, calcemia 10 mg/dl, fosfatemia 3,0 mg/dl. Broncoscopia con lavado broncoalveolar y punción-aspiración de ganglio mediastínico que evidencia celularidad de predominio macrófagico. Biopsia transbronquial sugerente de proceso inflamatorio granulomatoso, no necrotizante, acúmulos de histiocitos y células gigantes multinucleadas. Tinción de Zhiel Nielsen y cultivo de Lowenstein negativo. Lavado broncoalveolar con celularidad de predominio linfocitario y aumento de la razón CD4/CD8. Con diagnóstico de sarcoidosis, se inicia tratamiento con prednisona, que se mantiene 12 meses. Evolución positivamente. TC a los 6 meses con desaparición de adenopatías mediastínicas y de afectación parenquimatosa. Tras 24 meses, el FG permanece estable, mantiene proteinuria de 0,5 g/d y no han ocurrido incidencias de consideración.

La asociación entre sarcoidosis y GNfYS data de 1978¹. Solo hay 7 casos descritos en PubMed¹⁻⁷ (tabla 1). Afectan a un 50 % de varones, con edad media de 37,8 años. En todos, la proteinuria se encontraba en rango ne-

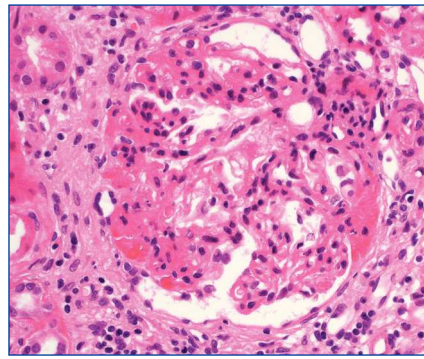


Figura 1. Glomerulosclerosis focal y segmentaria. Microscopia óptica. Hematoxilina eosina (x400).

frótico. Solo en 2 se acompañó de insuficiencia renal y en ambos progresó a terminal, precisando hemodiálisis y posteriormente trasplante renal. En todos los casos la respuesta a la clínica pulmonar fue buena; no así la evolución de la proteinuria, que se mantuvo en rango nefrótico en 4, disminuyó cuantitativamente en 2 y se resolvió en otros 2. El diagnóstico de GN con posterioridad al de sarcoidosis ocurrió en el 50 % de casos. En todas las biopsias existía esclerosis glomerular, lesiones segmentarias y focales y hialinosis. Atrofia tubular solo en 5, infiltración inflamatoria intersticial en 4,

Tabla 1. Resumen de casos publicados de glomerulonefritis focal y segmentaria asociada a sarcoidosis

Caso	Sexo/edad	Raza	Debut de GN respecto a sarcoidosis	FG	Proteinuria en rango nefrótico	Tratamiento	Respuesta renal: FG/proteinuria	Seguimiento	Clínica asociada
Lee (1978)	V/26	¿	S	C	Sí	Cs+ CP	Estable/ no nefrótica	18 meses	HTA
Godin (1980)	V/40	¿	S	C	Sí	Cirugía	Estable/ nefrótica	12 meses	HTA, estenosis arteria renal unilateral, fibrosis retroperitoneal TEP → muerte
Hakaim (1992)	M/28	N	1 año pos	D	¿	Cs	IRT→ HD→TxR	60 meses	Hipercalcemia, neuritis óptica
Peces (1993)	V/31	¿	S	C	Sí	Cs	Estable/ resolución completa	9 meses	-
Veronese (1998)	M/29	¿	7 meses pos	D	Sí	Cs	IRT→ HD→TxR	48 meses	Hipercalcemia
Altiparmak (2002)	M/58	N	23 años pos	C	Sí	Nada	Estable/no nefrótica	-	-
Polaina (2007)	M/56	B	11 años pos	C	Sí	Cs+ CP	Estable/ nefrótica	12 meses	Psoriasis, oligoartritis, osteoporosis, tratamiento con metotrexate
Martín (2012)	V/35	Á	1 año pre	C	Sí	Cs	Estable/ /resuelta	12 meses	No

Á: árabe; B: blanca; C: conservado; CP: ciclofosfamida; Cs: corticoides; D: insuficiencia renal; FG: filtrado glomerular; GN: glomerulonefritis; HD: hemodiálisis; HTA: hipertensión arterial; IRT: insuficiencia renal terminal; M: mujer; N: negra; S: simultánea; TEP: tromboembolismo pulmonar; TxR: trasplante renal; V: varón.

sinequias e incremento de la matriz mesangial en 3, fibrosis periglomerular en 2 e inmunofluorescencia directa. negativa en 2, con depósitos de IgG en 1, C³ en 4, IgM en 4 y C^{1q} en 1 caso situados en mesangio y subendotelio. Solo se realizó ME en 2 casos; en ambos se puso de manifiesto fusión podocitaria y ausencia de inmunocomplejos. En solo uno² de los casos descritos se encontraron granulomas renales intersticiales, lo cual supone una afectación del 12,5 %, menor de lo referido en la literatura (15-40 %). Resulta destacable la buena evolución del FG y de la proteinuria con tratamiento conservador, evolución que no mejoró al añadir corticoterapia por su patología pulmonar.

Esta asociación puede resultar paradójica. En la sarcoidosis existe un desbalance inmunitario con suprarregulación de la vía TH1, y en la GNfYs una suprarregulación de la vía TH2^{8,9}. Sin embargo, en fases tardías predomina la TH17, que induce la secreción de interleucina 17¹⁰ que favorece el desarrollo de fibrosis. La citocina 1 similar a la cardiotrofina, que se halla implicada en el desarrollo de GNfYs, está aumentada en la vía TH17¹¹⁻¹³, lo que podría ser el vínculo entre ambas¹¹.

Exponemos, pues, el caso de un paciente con debut de GNfYs que al año fue diagnosticado de sarcoidosis, con buena evolución pulmonar y renal a tratamiento con corticoides y bloqueo del sistema renina-angiotensina-aldosterona.

Conflictos de interés

Los autores declaran que no tienen conflictos de interés potenciales relacionados con los contenidos de este artículo.

1. Lee SM, Michael AF. Focal glomerular sclerosis and sarcoidosis. *Arch Pathol Lab Med* 1978;102(11):572-5.
2. Godin M, Fillastre JP, Ducastelle T, Hemet J, Morere P, Nouvet G. Sarcoidosis. Retroperitoneal fibrosis, renal arterial involvement, and unilateral focal glomerulosclerosis. *Arch*

Intern Med 1980;140(9):1240-2.

3. Hakaim AG, Stilmant MM, Kauffman J, Schmitt G, Joshi P, Carpinito G, et al. Successful renal transplantation in a patient with systemic sarcoidosis and renal failure due to focal glomerulosclerosis. *Am J Kidney Dis* 1992;19(5):493-5.
4. Veronese FJ, Henn Lde A, Faccin CS, Mussatto AV, Paiva Neto A, Edelweiss MI, et al. Pulmonary sarcoidosis and focal segmental glomerulosclerosis: case report and renal transplant follow-up. *Nephrol Dial Transplant* 1998;13(2):493-5.
5. Peces R, De la Torre M, Sánchez Fructuoso A, Escalada P. Focal segmental glomerulosclerosis associated with Pulmonary sarcoidosis. *Nephron* 1993;65(4):656-7.
6. Altıparmak MR, Oygur D, Bilir M, Kiliçarslan I, Serdengeçti K. A rare cause of focal segmental glomerulosclerosis: sarcoidosis. *Nephron* 2002;90(2):211-2.
7. Polaina M, Pérez del Barrio MP, Ramírez C, Borrego FJ. Nephrotic syndrome secondary to focal and segmental glomerulosclerosis in a patient with alveolar sarcoidosis. *Nefrología* 2007;27(1):83-4.
8. Knehtl M, Debiec H, Kamgang P, Callard P, Cadranet J, Ronco P, et al. A case of phospholipase A2 receptor-positive membranous nephropathy preceding sarcoid-associated granulomatous tubulointerstitial nephritis. *Am J Kidney Dis* 2010;57(1):140-3.
9. Grunewald J, Eklund A. Role of CD4 T cells in sarcoidosis. *Proc Am Thorac Soc* 2007;4(5):461-4.
10. Facco M, Cabrelle A, Teramo A, Olivieri V, Gnoato M, Teolato S, et al. Sarcoidosis is a Th1/Th17 multisystem disorder. *Thorax* 2011;66(2):144-50.
11. Pereira RL, Reis VO, Semedo P, Buscariollo BN, Donizetti-Oliveira C, Cenedeze MA, et al. Invariant natural killer T cell agonist modulates experimental focal and segmental glomerulosclerosis. *PLoS One* 2012;7(3):e32454.
12. D'Agati V. The spectrum of focal segmental glomerulosclerosis: new insights. *Curr Opin Nephrol Hypertens* 2008;17(3):271-81.
13. D'Agati V. Pathophysiology of focal segmental glomerulosclerosis: new

developments. *Curr Opin Nephrol Hypertens* 2012;21(3):243-50.

**Juan A. Martín-Navarro¹,
M. José Gutiérrez-Sánchez,
Vladimir Petkov-Stoyanov¹,
Pablo Justo-Ávila¹,
Ramona Ionela-Stanescu²**

¹ Unidad de Nefrología.

Hospital del Tajo. Aranjuez, Madrid.

² Servicio de Anatomía Patológica.

Hospital Universitario 12 de Octubre.

Madrid.

Correspondencia: Juan A. Martín Navarro

Unidad de Nefrología.

Hospital del Tajo, Avda. Amazona, s/n.

28300 Aranjuez, Madrid.

juanmartinnav@hotmail.com

Pronóstico renal a largo plazo en síndrome hemolítico urémico típico padecido en la infancia

Nefrología 2013;33(3):433-5

doi:10.3265/Nefrología.pre2012.Sep.11751

Sr. Director:

El daño renal padecido en la infancia en el síndrome hemolítico urémico típico (SHU) puede condicionar el pronóstico renal a largo plazo. Exponemos un caso alusivo.

Se trata de una mujer de 33 años. A los 9 meses de edad sufrió SHU típico, que requirió diálisis peritoneal aguda durante 15 días con posterior recuperación completa de función renal. Alta en consultas a los 16 años. Desde entonces no presenta otra patología de interés. Normotensa. Consulta por proteinuria progresiva en tira reactiva de orina, de 5 años de evolución. Se trata de una mujer normoconstituida, talla 167 cm, peso 67 kg, tensión arterial:123/80. Ausencia de edemas. Resto sin hallazgos. En las exploraciones complementarias: