

Síndrome de DRESS y nefritis tubulointersticial aguda tras tratamiento con vancomicina y betalactámicos. Descripción de un caso y revisión de la literatura

Nefrología 2012;32(5):685-7

doi:10.3265/Nefrologia.pre2012.Jun.11455

Sr. Director:

El síndrome de hipersensibilidad a medicamentos o síndrome DRESS¹ es un cuadro poco frecuente y potencialmente grave que se caracteriza por presentar afectación cutánea, eosinofilia y compromiso sistémico.

Presentamos el caso de una mujer de 74 años, con antecedentes personales de hipertensión arterial, fibrilación auricular, glaucoma de ojo derecho y epiteloma basocelular en la nariz extirpado. La paciente ingresa en Cardiología dos meses antes del traslado a nuestro Servicio, para estudio de síncope. Durante el ingreso, comienza con dolor cervical intenso, junto con fiebre y elevación de reactantes de fase aguda en la analítica. Se realiza resonancia magnética cervical, objetivándose cambios flemonosos a nivel de disco intervertebral C5-C6 con colección a ese nivel, y se le diagnostica espondilodiscitis cervical. En los hemocultivos crece un *Staphylococcus epidermidis* resistente a meticilina, por lo que se inicia tratamiento antibiótico intravenoso con vancomicina y cefepime. Se realiza ecocardiograma transesofágico, descartándose la presencia de endocarditis y la etiología embolígena de la espondilodiscitis. La evolución clínica es favorable en las primeras semanas, pero de manera brusca aparece a finales del tratamiento un rash cutáneo eritematoso y pruriginoso, con fiebre de 38 °C y disminución objetiva de la diuresis hasta situación de anuria, por lo que se decide traslado a nuestro Servicio. A su llegada, la paciente se en-

cuentra consciente, hemodinámicamente estable y afebril. Presenta exantema maculopapular morbiliforme generalizado, así como datos sugestivos de sobrecarga hídrica con crepitantes bibasales y edemas en miembros inferiores.

En la analítica se objetiva: leucocitosis con importante eosinofilia y fracaso renal agudo con creatinina: 6,1 mg/dl, urea: 156 mg/dl y niveles de vancomicina en 36,19 µg/ml (niveles normales: 5-10 µg/ml). Se suspende la vancomicina y se canaliza vía femoral derecha y realización de sesión de hemodiálisis. El estudio inmunológico, incluyendo anticuerpos antinucleares, anticuerpos anticitoplasma de neutrófilos, anticuerpos antimembrana basal glomerular y proteinograma, fueron todos normales. Se extraen hemocultivos y urocultivo, ambos estériles. Se extrae serología para virus de la hepatitis B y C, virus de la inmunodeficiencia humana, herpes virus, herpes 6, virus de Epstein-Barr, *Chlamidia* y *Mycoplasma*, todas negativas. Se instaura tratamiento con corticoides, 3 dosis diarias de 250 mg de metilprednisona, seguido de prednisona intravenosa a dosis de 1 mg/kg de peso, ante la sospecha inmunoalérgica del fracaso renal agudo. Posteriormente, cuando el estado general de la paciente lo permite, se decide la realización de biopsia renal. La biopsia renal incluye incluye 18 glomérulos, 6 de ellos con esclerosis global del ovillo capilar. En los 12 glomérulos conservados, no hay lesiones intracapilares significativas. Se observa una lesión tubulointersticial difusa de intensidad moderada con infiltrados inflamatorios polimorfos, formados por linfocitos pequeños, células plasmáticas y abundantes eosinófilos (figura 1) y numerosas imágenes de tubulitis con infiltrados de linfocitos a nivel del epitelio tubular. En las pequeñas arterias y en las pequeñas arterias intralobulillares no hay lesiones. Todo ello es compatible con el diagnóstico de nefritis tubulointersticial aguda con eosinófilos sugestiva de nefritis inmunoalérgica.

Durante la evolución, se instaura tratamiento con amoxicilina-clavulánico por

tombroflebitis a nivel de vía periférica, con aparición de nuevo de rash cutáneo, junto con aumento de leucocitosis con intensa eosinofilia en analítica de sangre y cuadro de disnea brusco con presencia de sibilancias en relación con neumonitis eosinofílica. Se realiza interconsulta con el Servicio de Alergia, quienes desaconsejan el uso tanto de vancomicina como de beta-lactámicos. Desde el punto de vista pulmonar, se objetiva una mejoría sintomática en las siguientes 48 horas con manejo conservador. Durante la evolución, también se objetiva un aumento de glutamato-oxalacetato-transaminasa (GOT), glutamato-piruvato-transaminasa (GPT) y γ -glutamyl-transferasa (GGT). La paciente es diagnosticada de síndrome de DRESS con afectación de piel, pulmón, hígado y riñón. Se mantiene la corticoterapia y se evidencia una mejoría progresiva de función renal, sin necesidad de nueva sesión de hemodiálisis. La paciente permanece ingresada 15 días en el hospital; al alta existe una evidente mejoría del rash y el fracaso renal agudo está en resolución. A los tres meses del alta presenta creatinina de 1,34 mg/dl, con proteinuria negativa.

El diagnóstico de síndrome de DRESS se establece por la aparición, tras la exposición a un fármaco, de erupción cutánea, alteraciones hematológicas como eosinofilia o linfocitosis atípica y compromiso sistémico en forma de adenopatías, hepa-

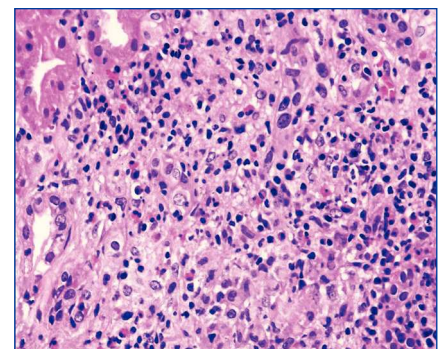


Figura 1. Tinción con hematoxilina-eosina.

El infiltrado tubulointersticial está compuesto por linfocitos pequeños, células plasmáticas y numerosos eosinófilos.

titis, neumonitis intersticial, carditis o nefritis intersticial. La incidencia se estima en 1 caso por cada 10.000 individuos expuestos a los fármacos implicados. Los medicamentos más frecuentemente asociados son los anticonvulsivantes, pero hay descritos casos con antiinflamatorios, alopurinol y antibióticos². Los síntomas aparecen con un período de latencia que varía desde 1 a 8 semanas tras la exposición al fármaco. Se ha planteado como mecanismo de acción la presencia de una reacción de hipersensibilidad alérgica³, en la que los medicamentos actúan directamente como antígenos o indirectamente

como haptenos. También se ha encontrado una asociación entre la reactivación de la infección por virus del herpes humano 6⁴ o virus de Epstein-Barr y el síndrome de DRESS. El tratamiento implica la retirada del fármaco sospechoso y el tratamiento con corticoides⁵. La mortalidad varía, dependiendo de las series, entre un 10 y un 30%, y viene marcada por la afectación pulmonar y/o hepática⁶ y, algunas veces, por sobreinfecciones bacterianas.

En nuestro conocimiento, es el primer caso de síndrome de DRESS por vancomicina y beta-

lactámicos con afectación sistémica y con biopsia renal que confirma el hallazgo de nefritis tubulointersticial alérgica, con buena evolución tras el tratamiento con corticoides. En la tabla 1 se pueden observar los casos diagnosticados de síndrome de DRESS secundarios a vancomicina descritos en la literatura.

Conflictos de interés

Los autores declaran que no tienen conflictos de interés potenciales relacionados con los contenidos de este artículo.

Tabla 1. Síndrome de DRESS secundario a vancomicina

Autores	Año	Caso Edad (años)	Antecedentes	Clínica	Tratamiento	Evolución
Schnetzke et al. ⁷	2011	Varón 30	Endocarditis <i>Strep. dysgalactiae</i>	Fiebre, eosinofilia, <i>rash</i> cutáneo, linfadenopatía y afectación renal	Retirada fármaco Corticoides	Supervivencia
O'Meara et al. ⁸	2011	Varón 66	Fractura cadera SAMR	Fiebre, eosinofilia, <i>rash</i> cutáneo, afectación hepática, hematológica, nerviosa y renal	Retirada fármaco Corticoides	Supervivencia
Vauthey et al. ⁹	2008	Mujer 60	Infección muñón SAMR	Fiebre, eosinofilia, <i>rash</i> cutáneo y afectación hepática	Retirada fármaco Corticoides	Supervivencia
Tamagawa-Mineoka et al. ¹⁰	2007	Mujer 52	Timpanoplastia SARM	Fiebre, eosinofilia, <i>rash</i> cutáneo, linfadenopatía y afectación hepática	Retirada fármaco Corticoides	Supervivencia
Kwon et al. ¹¹	2006	Varón 50	Osteomielitis Estéril	Fiebre, eosinofilia, <i>rash</i> cutáneo, afectación hepática, pulmonar y renal	Retirada fármaco Corticoides	Supervivencia
Yazganoglu et al. ¹²	2005	Mujer 56	Bacteriemia SAMR	Fiebre, eosinofilia, <i>rash</i> cutáneo, afectación hepática	Retirada fármaco Corticoides	Supervivencia
Zuliani et al. ¹³	2005	Mujer 45	Endocarditis <i>Staph. spp</i>	Fiebre, eosinofilia, <i>rash</i> cutáneo, afectación hepática y renal	Retirada fármaco Corticoides Ciclosporina	Supervivencia

SARM: *Staphylococcus aureus* resistente a la metilina.

1. Walsh SA, Creamer D. Drug reaction with eosinophilia and systemic symptoms (DRESS): a clinical update and review of current thinking. *Clin Exp Dermatol* 2011;36(1):6-11.
2. Tas S, Simonart T. Management of drug rash with eosinophilia and systemic symptoms (DRESS syndrome): an update. *Dermatology* 2003;206:353-6.
3. Arellano F, Sacristán JA. Allopurinol hypersensitivity syndrome: a review. *Ann Pharmacother* 1993;27:337-43.
4. Descamps V, Valance A, Edlinger C, Fillet AM, Grossin M, Lebrun-Vignes B, et al. Association of human herpesvirus 6 infection with drug reaction with eosinophilia and systemic symptoms. *Arch Dermatol* 2001;137(3):301-4.
5. Chopra S, Levell NJ, Cowley G, Gilkes JJ. Systemic corticosteroids in the phenytoin hypersensitivity syndrome. *Br J Dermatol* 1996;134(6):1109-12.
6. Michel F, Navellou JC, Ferraud D, Toussirot E, Wendling D. DRESS syndrome in a patient on sulfasalazine for rheumatoid arthritis. *Joint Bone Spine* 2005;72:82-85.
7. Schnetzke U, Bossert T, Scholl S, Freesmeyer M, Hochhaus A, La Rosée P. Drug-induced lymphadenopathy with eosinophilia and renal failure mimicking lymphoma disease: dramatic onset of DRESS syndrome associated with antibiotic treatment. *Ann Hematol* 2011;90(11):1353-5.
8. O'Meara P, Borici-Mazi R, Morton AR, Ellis AK. DRESS with delayed onset acute interstitial nephritis and profound refractory eosinophilia secondary to Vancomycin. *Allergy Asthma Clin Immunol* 2011;7:16.
9. Vauthey L, Uçkay I, Abrassart S, Bernard L, Assal M, Ferry T, et al. Vancomycin-induced DRESS syndrome in a female patient. *Pharmacology* 2008;82(2):138-41.
10. Tamagawa-Mineoka R, Katoh N, Nara T, Nishimura Y, Yamamoto S, Kishimoto S. DRESS syndrome caused by teicoplanin and vancomycin, associated with reactivation of human herpesvirus-6. *Int J Dermatol* 2007;46(6):654-5.
11. Kwon HS, Chang YS, Jeong YY, Lee SM, Song WJ, Kim HB, et al. A case of hypersensitivity syndrome to both vancomycin and teicoplanin. *J Korean Med Sci* 2006;21:1108-10.
12. Yazganoglu KD, Özkaya E, Ergin-Özcan P, Çakar N. Vancomycin-induced drug

hypersensitivity syndrome. *J Eur Acad Dermatol Venereol* 2005;19:638-59.

13. Zuliani E, Zwahlen H, Gilliet F, Marone C. Vancomycin-induced hypersensitivity reaction with acute renal failure: resolution following cyclosporine treatment. *Clin Nephrol* 2005;64(2):155-8.

**Raquel Díaz-Mancebo¹,
Olga Costero-Fernández¹,
Cristina Vega-Cabrera¹, Teresa Olea-Tejero¹,
Laura Yébenes², M. Luz Picazo²,
Rafael Selgas-Gutiérrez¹**

¹ Servicio de Nefrología.

Hospital Universitario La Paz. Madrid.

² Servicio de Anatomía Patológica.

Hospital Universitario La Paz. Madrid.

Correspondencia: Raquel Díaz Mancebo

Servicio de Nefrología.

Hospital Universitario La Paz.

Paseo de la Castellana 261.

28046 Madrid.

rdiazm.hulp@salud.madrid.org

Rescate endovascular de fístula arteriovenosa protésica con múltiples pseudoaneurismas en una paciente con agotamiento de accesos

Nefrología 2012;32(5):687-9

doi:10.3265/Nefrologia.pre2012.Jul.11624

Sr. Director:

La formación de pseudoaneurismas en los accesos protésicos es un evento frecuente que tiene relación con la fatiga del material protésico secundario a las reiteradas punciones y a la presencia de lesiones esteno-oclusivas en el flujo venoso de drenaje¹.

El tratamiento está indicado cuando el pseudoaneurisma tiene un rápido crecimiento, cuando excede 2 veces el diámetro de la prótesis, cuando existe dolor o amenaza de la viabilidad de la piel que lo recubre y en casos de rotura¹.

Tradicionalmente, el tratamiento de esta complicación era quirúrgico; no obstante,

en estos últimos años múltiples grupos de trabajo han incorporado el tratamiento endovascular mediante la colocación de *stents* cubiertos para excluir este tipo de lesiones^{2,3}. La trombina como agente embolizante para el tratamiento de estas lesiones está poco difundida; existen tan sólo algunos reportes de casos en los cuales se ha utilizado asociada a *stents graft*^{4,5}.

CASO CLÍNICO

Presentamos el caso de una paciente de 46 años de edad con insuficiencia renal crónica, en hemodiálisis trimestral desde hace 23 años, secundaria a uropatía obstructiva, portadora de un *loop* femoral izquierdo de 21 meses de uso que tenía una oclusión del drenaje venoso a nivel ilíaco que ocasionaba edema del miembro inferior y tres pseudoaneurismas en rango terapéutico (figura 1). Uno de estos pseudoaneurismas presentaba un sangrado activo. Los tres pseudoaneurismas y la oclusión de la vena ilíaca primitiva izquierda fueron tratados de forma endovascular bajo anestesia local. El pseudoaneurisma que tenía el sangrado activo se excluyó con un *stent* cubierto y los dos restantes se embolizaron de forma percutánea mediante la inyección de trombina asistida con balón para evitar la trombosis de la prótesis. El eje venoso ilíaco se recanalizó y trató con balones de angioplastia; en los controles angiográficos finales se observó ausencia de los pseudoaneurismas con permeabilidad de la prótesis y del drenaje venoso ilíaco con desaparición de la circulación colateral (figura 2), no habiéndose presentando complicaciones relacionadas con la intervención.

DISCUSIÓN

El desgaste del material protésico secundario a las reiteradas punciones y las lesiones esteno-oclusivas venosas en el flujo de drenaje del acceso representan las causas más comunes para el desarrollo de pseudoaneurismas¹. En nuestro caso, la paciente presentaba desgaste del material protésico sumado a una lesión esteno-oclusiva del drenaje venoso y sangrado de uno de los pseudoaneurismas con edema del miembro inferior.

El tratamiento tradicional de los pseudoaneurismas es la cirugía abierta; en ésta se reemplaza el segmento del *graft*