

- zo Gakkai Shi 2011;53:46-52.
7. Marshall S, Dressler R, D'Agati V. Membranous lupus nephritis with antineutrophil cytoplasmic antibody-associated segmental necrotizing and crescentic glomerulonephritis. *Am J Kidney Dis* 1997;29:119-24.
 8. Meisels IS, Stillman IE, Kuhlik AB. Antiglomerular basement membrane disease and dual positivity for antineutrophil cytoplasmic antibody in a patient with membranous nephropathy. *Am J Kidney Dis* 1998;32:646-8.
 9. Klassen J, Elwood C, Grossberg AL, Milgrom F, Montes M, Sepulveda M, et al. Evolution of membranous nephropathy into anti-glomerular-basement-membrane glomerulonephritis. *N Engl J Med* 1974;290:1340-4.
 10. Yedidag A, Zikos D, Spargo B, MacEntee P, Berkelhammer C. Esophageal carcinoma presenting with nephrotic syndrome: association with anti-neutrophil cytoplasmic antibody. *Am J Gastroenterol* 1997;92:326-8.
 11. Chen YX, Yu HJ, Ni LY, Zhang W, Xu YW, Ren H, et al. Propylthiouracil-associated antineutrophil cytoplasmic autoantibody-positive vasculitis: retrospective study of 19 cases. *J Rheumatol* 2007;34:2451-6.

Guang-Yu Zhou

Department of Nephrology.
China-Japan Union Hospital of Jilin University.
Changchun, Jilin Province (China)

Correspondence: Guang-Yu Zhou

Department of Nephrology.
China-Japan Union Hospital of Jilin University,
No.126, Xiantai Street, 130033 Changchun.
Jilin Province, China.
guangyu8@yahoo.com.cn
zhougy@jlu.edu.cn

Comunicación pleuroperitoneal en paciente en diálisis peritoneal

Nefrología 2012;32(4):551-2

doi:10.3265/Nefrología.pre2012.Jun.11489

Sr. Director:

La diálisis peritoneal (DP) es una opción terapéutica cada vez más fre-

cuenta como tratamiento de la enfermedad renal crónica avanzada. No obstante, dicha técnica no está exenta de complicaciones, siendo la más habitual la peritonitis, aunque también se pueden presentar otras, como infecciones del orificio de salida del catéter peritoneal, infección del túnel subcutáneo, hernias, dolor abdominal o lumbar, hemoperitoneo, quilotórax, o la comunicación pleuroperitoneal o hidrotórax.

La infusión del líquido en la cavidad peritoneal produce un aumento de la presión intraabdominal; dicho aumento de presión puede dar lugar a paso de líquido peritoneal hacia el tórax, produciendo una comunicación pleuroperitoneal. También se han descrito casos de comunicación pleuroperitoneal secundaria a peritonitis^{1,2}.

Presentamos el caso de un varón de 77 años con enfermedad renal crónica, secundaria probablemente a nefroangioesclerosis, en DP continua ambulatoria desde hace 15 días. A los 8 días presenta un episodio de pe-

ritonitis causada por *Streptococcus* grupo *viridans* tratado según protocolo, con vancomicina y ciprofloxacino. Acude a Urgencias por presentar un cuadro de disnea, fiebre y tos de 24 horas de evolución, junto con un déficit de ultrafiltración en los últimos días.

En la exploración destaca un regular estado general acompañado de taquipnea e hipoventilación bilateral, más acentuada en campo pulmonar derecho.

La radiografía de tórax muestra un derrame pleural derecho moderado e izquierdo leve.

Se inicia tratamiento con antibioterapia empírica para infección respiratoria, cediendo el síndrome febril pero continuando el cuadro de disnea.

Se realiza una toracocentesis diagnóstica y terapéutica, con características de transudado, presentando una glucosa en líquido pleural mayor que en plasma, con mejoría de la disnea. El

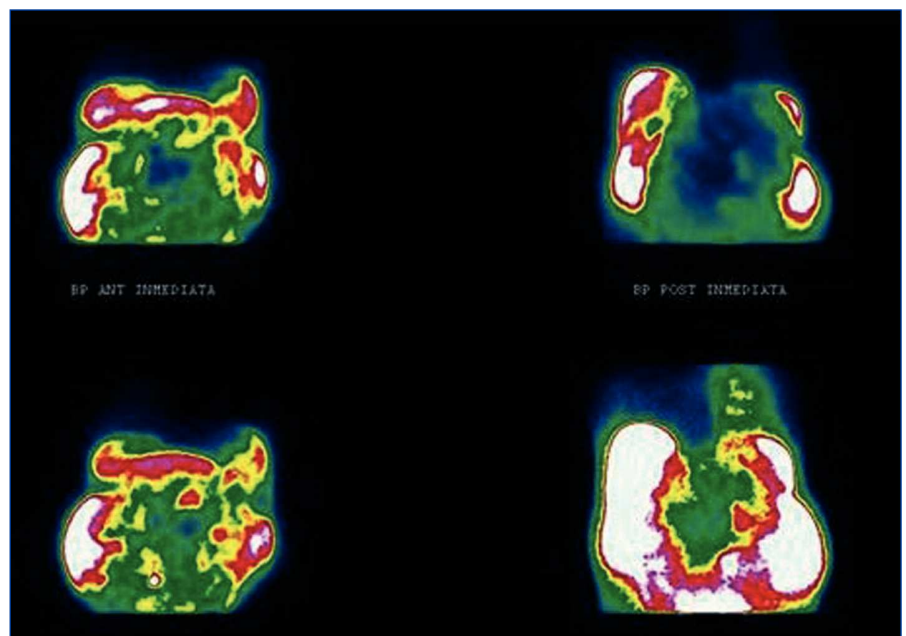


Figura 1. Gammagrafía peritoneal con ^{99m}Tc-MAA.

Proyecciones anterior y posterior en decúbito supino en las que se observa el paso del trazador a hemitórax derecho.

cultivo del líquido peritoneal fue negativo.

Ante la sospecha de comunicación pleuroperitoneal, se efectúa un peritoneograma isotópico con administración de ^{99m}Tc -MAA, donde se aprecia la presencia de actividad del radiotrazador a nivel de hemitórax derecho que sugiere la existencia de comunicación pleuroperitoneal en dicho hemitórax (figura 1).

Tras confirmarse el diagnóstico de comunicación pleuroperitoneal, se decidió suspender temporalmente la DP y se transfirió el paciente a hemodiálisis.

DISCUSIÓN

Los pacientes en DP pueden presentar complicaciones derivadas de la técnica; las más frecuentes son las peritonitis, las infecciones del catéter, las hernias. Otra menos frecuente es la comunicación pleuroperitoneal^{2,3}. Ésta se produce por defectos diafragmáticos congénitos o adquiridos, a causa de un aumento de la presión intraabdominal al infundir el líquido peritoneal o asociada, en algunos casos, con episodios de peritonitis¹. Su incidencia oscila entre el 1,6 y el 2%, aunque se piensa que puede ser mayor en algunas series. Es más frecuente en mujeres y en el lado derecho. Nuestro paciente es un varón que presentó una comunicación pleuroperitoneal derecha, y a cuyo diagnóstico se llegó debido a la sospecha clínica ante la presencia de disnea, hipoventilación y disminución de la ultrafiltración².

En la radiografía de tórax se observa derrame pleural y la toracocentesis muestra un líquido con características de transudado, con una concentración de glucosa en líquido pleural mayor de la presentada en plasma^{2,3}.

Como diagnóstico de confirmación, es muy útil el peritoneograma isotópico con ^{99m}Tc -MAA, en el que se puede observar la comunicación pleuroperitoneal⁴.

Hay que descartar otras causas de disnea como la retención hidrosalina, la insuficiencia cardíaca, la hipoproteinemia, infecciones o neoplasias³.

El tratamiento consiste en el cese temporal o definitivo de DP, con descanso peritoneal y transferencia a hemodiálisis; en algunos casos en los que el paciente mantiene diuresis residual, se puede continuar DP automatizada (DPA) con bajos volúmenes o DPA con bajos volúmenes y día seco. En algunas ocasiones, es preciso realizar una pleurodesis, bien química (tetraciclina) o bien con sangre del paciente, o cirugía⁵.

En nuestro caso, se decidió descanso peritoneal con transferencia temporal a hemodiálisis.

En algunas ocasiones, el tratamiento no obtiene buenos resultados, lo que da lugar al abandono de la técnica (DP) y el paso definitivo a hemodiálisis.

Conflictos de interés

Los autores declaran que no tienen conflictos de interés potenciales relacionados con los contenidos de este artículo.

1. Mahale AS, Kalyal A, Khanna R. Complications of peritoneal dialysis related to increased intra-abdominal pressure. *Adv Perit Dial* 2003;19:130-5.
2. Díaz Mancebo R, del Peso Gilsanz G, Rodríguez M, Fernández B, Ossorio González M, Bajo Rubio MA, et al. Comunicación pleuro-peritoneal en pacientes en diálisis peritoneal. Experiencia en un centro y revisión de la literatura. *Nefrología* 2011;31(2):213-7.
3. García Méndez I, Ferran Sureda N, Guasch Aragay B. Fuga pleuroperitoneal tardía en paciente en diálisis peritoneal. *Nefrología* 2009;29(4):368-369.
4. Hernández AC, Martín Ferrer MD, Coronado Poggio M, Escabias del Pozo C, Coya Viña J, Martín Curto L. Gammagrafía peritoneal con ^{99m}Tc -MAA en las comunicaciones pleuroperitoneales en pacientes en diálisis peritoneal. *Rev Esp Med Nucl* 2010;29(2):84-6.

5. Chow KM, Szeto CC, Li PK. Management options for hydrothorax complicating peritoneal dialysis. *Semin Dial* 2003; 16:389-94.

**Beatriz García-Maldonado¹,
Manuel Guerrero-Ortiz²,
J. Ramón Gómez-Fuentes²,
Remedios Garófano-López¹, M. Carmen
Prados-Soler¹, M. Dolores del Pino y Pino¹**

¹ Servicio de Nefrología.

Complejo Hospitalario Torrecárdenas. Almería.

² Servicio de Medicina Nuclear.

Complejo Hospitalario Torrecárdenas. Almería.

Correspondencia: Beatriz García Maldonado
Servicio de Nefrología.

Complejo Hospitalario Torrecárdenas.

Argentina, 5. 04700 Almería.

bea213@hotmail.com

Mujer de 31 años con síndrome de Munchausen en hemodiálisis. Reporte de un caso y revisión de la literatura

Nefrología 2012;32(4):552-4

doi:10.3265/Nefrología.pre2012.Mar.11402

Sr. Director:

Los trastornos facticios (TF) y del fingimiento (F) (*malingering*) incluyen a personas que, intencionalmente, fingen o producen enfermedades para asumir el rol de enfermos refiriendo síntomas o signos físicos, psicológicos o ambos¹. En los TF no existe un incentivo externo demostrable y predomina en mujeres. En el F se busca una ganancia secundaria y es más frecuente en hombres². Ambos trastornos pueden ser difíciles de distinguir y superponerse. Algunos los denominan síndrome de Munchausen (SM)³ y, aunque dicho síndrome no ha sido oficialmente incluido como un trastorno mental¹, es ampliamente conocido en la medicina e incluye: 1) una enfermedad fac-