

narcotics. JAMA 1971;217:1387-9.

5. Nanji AA, Filipenko JD. Rhabdomyolysis and acute myoglobinuric renal failure associated with methadone intoxication. J Toxicol Clin Toxicol 1983;20(4):353-60.

Francisco Valga-Amado,

Tania R. Monzón-Vázquez,

Fernando Hadad, Jaime Torrente-Sierra,

Isabel Pérez-Flores,

Alberto Barrientos-Guzmán

Sección de Nefrología.

Hospital Clínico San Carlos. Madrid.

Correspondencia: Tania R. Monzón Vázquez

Sección de Nefrología.

Hospital Clínico San Carlos. Madrid.

taniarmv@msn.com

Nefritis del túbulo intersticial y uveítis con síndrome de Fanconi

Nefrología 2012;32(2):263-4

doi:10.3265/Nefrología.pre2011.Dec.11238

Sr. Director:

La nefritis tubulointersticial (NTI) con uveítis (TINU) es una entidad rara de patogénesis desconocida.

Presentamos el caso de un niño de 9 años valorado por glucosuria. Refería astenia, anorexia y pérdida de peso de 5 kg de un mes de evolución. Sin infecciones previas. Padecía enuresis nocturna primaria tratada con desmopresina, con interrupción del tratamiento 2 meses antes del inicio de los síntomas.

En la exploración presentaba hipertensión arterial (máximo 135/97 mmHg), siendo el resto normal.

En la analítica sanguínea destacaba afectación de la función renal, con creatinina (Cr): 1,2 mg/dl; aclaramiento de creatinina: 64 ml/min/1,73 m²; urea: 51 mg/dl; úrico: 2,1 mg/dl; fósforo: 4,4 mg/dl; acidosis metabólica leve, con proteína C reactiva: 29 mg/l y velocidad de sedimentación globular: 62 mm (tabla 1).

Tabla 1. Exámenes de laboratorio en sangre y orina al inicio del cuadro y durante la evolución

Estudio del paciente	Al ingreso	Día 10	Día 20	Día 60	Día 120	Día 210	Valores de referencia
Bioquímica							
Cr (mg/dl)	1,2	1,1	1,1	1	0,8	0,7	0,2-0,7
ClCr (ml/min/1,73 m ²)	54	51	66	67	78	116	89-165
Urea (mg/dl)	51	36	62	44	38	33	21-50
Ácido úrico (mg/dl)	2,1	1,9	2	2,4	3,2	3,4	3,4-7
Glucosa (mg/dl)	71	90	82	84	82	93	60-100
Fósforo (mg/dl)	4,4	3,3	3,9	4,3	4,5	4,5	4,5-5,5
Calcio (mg/dl)	9,1	9,7	10	10,3	9,9	10,4	8,8-10,8
Proteínas (g/dl)	7,5	8,5	8,3	7,8	7,2	7,2	6-8
Sodio (mEq/l)	136	141	139	139	142	142	135-145
Potasio (mEq/l)	4,3	4,6	4,4	4,8	4,8	4,8	3,5-5
Cloro (mEq/l)	102	115	111	107	107	108	101-111
pH	7,3	7,26	7,3			7,33	7,36-7,4
pCO ₂	36	43	39			40,3	40-45
Bicarbonato (mmol/l)	17,5	19	19			21,1	22-26
EB	-6,1	-7,2	-6			-3,9	-2-3
Orina							
pH	6	6,5	7		6,5		5-7,5
Proteínas (g/l)	1,2	0,7	0,3	0,12	0,06	0,05	0,01-0,14
Prot/Cr	0,94	0,7	0,63	0,27	0,12	0,08	< 0,2
µalb/Cr (mg/g Cr)	148	107	99	42	< 6	< 6	0-30
Glucosa (g/l)	0,8	1	1	0,3	0	0	0-0,5
RTP (%)	78	85	87	88	89	92	90-95
EFUr (%)	48	31	33	17			< 10%
IEUr (mg/100 FG)	0,78	0,60	0,67	0,56	0,42	0,41	0,2-0,42
Proteinuria (mg/kg/día)	13	9,7	11	4,4	2,3	1,1	< 4

µalb: microalbuminuria; ClCr: aclaramiento de creatinina; Cr: creatinina; EB: exceso de bases; EFUr: excreción fraccional de urea; FG: filtrado glomerular; IEUr: índice de excreción de ácido úrico; Prot/Cr: índice proteínas/creatinina; RTP: resorción tubular de fosfato.

En orina presentaba glucosuria (0,8 g/l), proteinuria no nefrótica (13 mg/kg/día, microalbuminuria: 148 mg/g Cr), hiperfostauria con resorción tubular de fosfato bajo (78%), hiperuricosuria con índice de excreción de ácido úrico elevado (0,78 por 100 ml de filtrado renal glomerular) calciuria normal (1,1 mg/kg/día), excreción fraccional de sodio 0,3% y excreción fraccional de potasio 19%. En el sedimento urinario presentaba cilindros hialinos granulados y leucocituria sin eosinófilos con urocultivo negativo.

Estos hallazgos son compatibles con alteración múltiple del túbulo proximal (TP) o síndrome de Fanconi.

Las funciones hepática, tiroidea y paratiroidea fueron normales. El estudio

inmunológico reveló positividad leve para los anticuerpos antinucleares (1/80). El título de antiestreptolisina O (ASLO) estaba elevado (2175 UI/ml), con cultivo orofaríngeo negativo. La cuantificación de inmunoglobulinas fue normal, con elevación de la IgG a la semana (1820 mg/dl). Se realizó IgM de virus de Epstein-Barr, citomegalovirus, parvovirus B19, toxoplasmosis y hepatitis B y C, que fueron negativas. La ecografía renal fue normal.

Dada la afectación del TP, y la insuficiencia renal leve, se sospechó una NTI. Se siguió actitud expectante con mejoría de la función renal y normalización de la tensión arterial en menos de 4 semanas, no realizándose biopsia renal (figura 1).

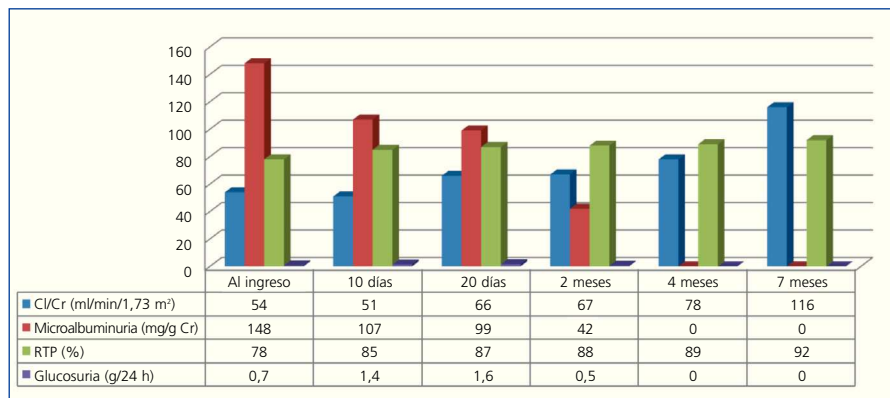


Figura 1. Aclaramiento de creatinina, microalbuminuria, reabsorción tubular de fosfato y glucosuria.

Evolución de los niveles de aclaramiento de creatinina en ml/min ajustados por superficie corporal, de microalbuminuria expresada en mg/g de creatinina, de glucosuria expresados en g/día y de reabsorción tubular de fosfato en %.

Cl/Cr: aclaramiento de creatinina; Cr: creatinina; RTP: resorción tubular de fosfato.

Al mes del inicio del proceso renal, presentó un cuadro de uveítis anterior aguda, que evolucionó favorablemente con corticoterapia tópica y ciclopléjicos.

Según los criterios de Mandeville¹, se diagnosticó síndrome de nefritis tubulointersticial asociado a uveítis (TINU). Tras 18 meses, la función renal permanece normal, aunque ha presentado varias recurrencias de la uveítis.

Discusión

La etiopatogenia de la enfermedad es desconocida, postulándose mecanismos mediados por inmunidad celular. Se ha relacionado con procesos infecciosos, enfermedades sistémicas y toma previa de medicamentos².

En nuestro caso, los títulos altos de ASLO sugirieron infección por estreptococo; sin embargo, no asociaba sintomatología y el cultivo orofaríngeo fue negativo. Parece improbable que la desmopresina fuera la causa, ya que no hay relación de causalidad. No hemos encontrado ningún caso que relacione la NTI con este fármaco.

La clínica es variable; presenta síntomas sistémicos inespecíficos y manifestaciones renales que incluyen dolor en flanco, piuria estéril, hema-

turia, proteinuria en rango no nefrótico e insuficiencia renal en distintos grados de afectación, pudiendo asociar defectos tubulares proximales y distales.

Nuestro paciente presentaba glucosuria con disfunción del TP generalizada, afectación moderada de la función renal e hipertensión arterial leve.

Diagnosticamos síndrome de TINU según los criterios de Mandeville¹. El diagnóstico diferencial se realiza con otras enfermedades que asocian patología renal y ocular², como sarcoidosis, síndrome de Sjögren, granulomatosis de Wegener, síndrome de Behcet, toxoplasmosis, tuberculosis, histoplasmosis o brucelosis.

La afectación renal suele ser un cuadro autolimitado³ que se vuelve persistente en cerca del 10% de los pacientes. El tratamiento de elección son los corticoides orales⁴, aunque pueden usarse inmunomoduladores en caso de mala evolución².

La uveítis puede preceder (20%) o seguir (65%) al proceso renal⁵; es rara su presentación concomitante. Se han observado casos de presentación de la uveítis de hasta 2 meses antes y hasta 14 meses después². El

pronóstico de la uveítis suele ser favorable, si bien en algunas publicaciones se habla de hasta un 20% de pacientes con complicaciones², siendo frecuente su recurrencia.

Debido a que las manifestaciones del síndrome de TINU son inespecíficas, su incidencia real puede estar subestimada. Tanto los nefrólogos como los oftalmólogos debemos tener presente esta entidad y comprobar la función renal en pacientes con uveítis y viceversa.

Conflictos de interés

Los autores declaran que no tienen conflictos de interés potenciales relacionados con los contenidos de este artículo.

1. Mandeville JTH, Levinson RD, Holland GN. The tubulointerstitial nephritis and uveitis syndrome. *Surv Ophthalmol* 2001;46:195-208.
2. Georffrey L, Ashfaq A. Tubulo nephritis and uveitis (TINU syndrome). UptoDate, 2011. Available at: <http://www.uptodate.com/contents/tubulointerstitial-nephritis-and-uveitis-tinu-syndrome>. [Accessed: July 2011].
3. Levinson RD. Tubulointerstitial nephritis and uveitis syndrome. *Int Ophthalmol Clin* 2008;48(3):51-9.
4. Koike K, Lida S, Usui M, Matsumoto Y, Fukami K, Ueda S, et al. Adult-onset acute tubulointerstitial nephritis and uveitis with Fanconi syndrome. Case report and review of the literature. *Clin Nephrol* 2007;67(4):255-9.
5. Savaj S, Asgari M. Tubulointerstitial nephritis and uveitis: report of a rare syndrome. *Iran J Kidney Dis* 2011;5(1):66-8.

**Belén Llorente-Gómez,
Cristina González-Menchén,
Carmen de Lucas-Collantes**

Departamento de Pediatría.
Hospital Universitario Puerta de Hierro.
Madrid.

Correspondencia: Carmen de Lucas Collantes
Departamento de Pediatría.
Hospital Universitario Puerta de Hierro.
Manuel de Falla, 1. 28222 Madrid.
mcdelucas@yahoo.es