

médica cada vez más frecuente. Anualmente 400 personas son hospitalizadas con este diagnóstico. Según el período de latencia (menor o mayor de seis horas), los cuadros clínicos pueden clasificarse como síndrome de incubación corta o larga. Estos últimos, que son los más graves, incluyen el síndrome falloideo, girométrico y orellánico¹.

El síndrome orellánico está producido por el consumo de diversas especies del género *Cortinarius* que contienen unas toxinas, orellaninas, con un importante tropismo renal. Tras un largo intervalo libre de síntomas (tres-17 días) se presenta un cuadro de poliuria y grave insuficiencia renal, a veces irreversible²⁻⁴. Presentamos un caso de intoxicación por setas con manifestaciones orellánicas.

Hombre de 83 años con antecedentes de hipertensión arterial (HTA), dislipemia y accidente cerebrovascular (ACV) hemorrágico en 2006. Fue intervenido de neoplasia de recto en 2000 y recibió quimioterapia y radioterapia coadyuvante. El paciente acude a urgencias por un cuadro de vómitos y deposiciones líquidas sin otra sintomatología acompañante. Como único antecedente el paciente refiere la ingestión, cuatro días antes, de setas que él mismo había recogido. En la analítica destacan: glucosa 130 mg/dl, urea 240 mg/dl, creatinina 4,62 mg/dl, transaminasa glutámico-pirúvica (GPT) 3.903 U/l, transaminasa glutámico oxalacética (GOT) 868 U/l, bilirrubina 0,80 mg/dl, amilasa 86 U/l, CK 86 U/l, sodio 134 meq/l, potasio 5,1 meq/l, calcio iónico 1,12 mmol/l y lactato 1,3 mmol/l. En la gasometría se observan un pH de 7,392 y HCO_3^- de 15,1 meq/l. En el hemograma destaca una plaquetopenia con $69 \times 10^3/\mu\text{l}$ de plaquetas; el resto del hemograma y la coagulación fueron normales. En la ecografía abdominal no se apreciaban alteraciones. Ante la sospecha de una intoxicación por setas se decide el ingreso del paciente en la unidad de vigilancia intensiva (UVI) se inicia tratamiento con fluidoterapia intensiva, con sibilina y penicilina G. El paciente permaneció hemodinámicamente estable durante todo el ingreso,

con buena diuresis forzada con manitol en las primeras horas, y posteriormente de forma espontánea. A las 48 horas de su estancia en la UVI es trasladado a la planta, donde continuó con una mejoría de la función hepática, pero manteniendo poliuria y deterioro progresivo de la función renal (alcanzando cifras de creatinina de 10,6 mg/dl 13 días después del ingreso), motivo por el que se decide iniciar tratamiento renal sustitutivo. No se realizó biopsia renal por tratarse de un paciente de alto riesgo. Además, se realizaron las siguientes exploraciones complementarias: anticuerpos antinucleares (ANA), anticuerpos anticitoplasma de neutrófilo (ANCA), anti-ADN y antimembrana basal glomerular negativo. Las serologías para los virus de la hepatitis B (VHB), de la hepatitis C (VHC) y de la inmunodeficiencia humana (VIH) fueron negativas. El proteinograma C3, C4 y la cuantificación de Ig estaban en límites normales. Orina elemental: normal. Microalbuminuria 36 $\mu\text{g}/\text{min}$. Proteinuria de Bence-Jones negativa.

Aunque la toxina orellánica es infrecuente en nuestro ámbito⁵, el cuadro clínico descrito de insuficiencia renal poliúrica de presentación tardía tras el consumo de setas, con datos de fallo intersticial, encaja en el síndrome orellánico²⁻⁴. El paciente precisó tratamiento continuo con hemodiálisis periódicas cada 48 horas, y no se objetivó una mejoría de la función renal a largo plazo.

En definitiva, ante un cuadro clínico de afectación hepática y renal debe considerarse la intoxicación por setas, y entre ellas el síndrome orellánico, sobre todo si nos encontramos en áreas con tradición en la recogida y consumo de setas silvestres³.

1. Humayor Yáñez J, Rementería Radigales J. Intoxicación por setas. En: Manual de intoxicaciones en pediatría. Madrid: Ediciones Ergón, 2003;21:209-23.
2. Wörnle M, Matthias WA, Angstwurm MD, Sitter T. Treatment of intoxication with *Cortinarius speciosissimus* using an antioxidant therapy. Am J Kidney Dis 2004;43(4):E3-6.

3. Martínez J, Losada P, Morey A, Alarcón A, Munar MA, Marco J. Fracaso renal agudo secundario a intoxicación por setas. Nefrología 1999;19(6):560-3.
4. Saviuc P, Garon D, Danel V, Richard JM. Cortinarius poisoning. Analysis of cases in the literature. Nephrologie 2001;22:167-73.
5. Soto Bermejo E, Piqueras Carrasco J, Elizalde Fernández J. Fracaso renal agudo tras ingestión de setas: síndrome orellánico. Nefrología 2009;29(3):273.

S. Álvarez Tundidor, A. González López, A. Nava Rebollo, B. Andrés Martín, J.V. Diego Martín, H. Santana Zapatero, C. Escaja Muga, H. Díaz Molina, J. Grande Viloria

Sección de Nefrología.

Hospital Virgen de la Concha. Zamora.

Correspondencia: Sara Álvarez Tundidor

Sección de Nefrología.

Hospital Virgen de la Concha.

Avda. Requejo, 35 49009. Zamora.

salvtund@hotmail.com

Hepatotoxicidad tras tratamiento con ciclofosfamida en un paciente con vasculitis MPO-ANCA

Nefrología 2011;31(4):496-8

doi:10.3265/Nefrología.pre2011.May.10917

Sr. Director:

La ciclofosfamida es un agente alquilante sintético usado en la quimioterapia del cáncer y también como inmunosupresor. Entre sus efectos adversos se han descrito infecciones, mielosupresión, cistitis hemorrágica, reacciones de hipersensibilidad, toxicidad digestiva/hepática, pulmonar, cardíaca y neurológica, esterilidad y síndrome de secreción inadecuada de hormona antidiurética (SIADH)¹⁻³.

Describimos a un paciente con dolor abdominal y elevación de enzimas he-

páticas y pancreáticas tras la administración de ciclofosfamida.

Paciente de 57 años remitido por insuficiencia renal. Antecedentes personales: artralgias y artritis en los últimos 10 años, sordera, epistaxis frecuentes; pancreatitis por coleditiasis un mes antes. Exploración física: afebril, presión arterial 130/70 mmHg, crepitantes pulmonares bibasales y resto normal. En la analítica destacaban hemoglobina 8,1 g/dl (13-17), creatinina 6,44 mg/dl (0,84-1,25), urea 163 mg/dl (17-43), albúmina 2,63 g/dl (3,50-5,20), GOT 5 U/l (10-39), GPT 15 U/l (10-45), GGT 71 U/l (10-55), fosfatasa alcalina 102 U/l (30-120), bilirrubina total 0,69 mg/dl (0,3-1,2), amilasa 100 U/l (22-80), sedimento: 60-100 hematíes por campo, proteinuria 1,5 g/24 h, cultivo de orina negativo. c-ANCA negativo, p-ANCA positivo, PR3 negativo, MPO 50,5 (N <7 U/ml), anticuerpos anti-MBG negativos, serología para hepatitis B, C y virus de la inmunodeficiencia humana (VIH) negativa. Ecografía abdominal: coleditiasis, riñones de tamaño normal; la tomografía computarizada (TC) pulmonar reveló nódulos bilaterales. La biopsia renal mostró una glomerulonefritis necrosante focal y segmentaria con escasos depósitos en la inmunofluorescencia y fue diagnosticado de vasculitis ANCA positiva (poliangiitis microscópica/Wegener).

Fue tratado con tres bolos de metilprednisolona de 500 mg, continuando con 60 mg de prednisona al día por vía oral, hemodiálisis y plasmaféresis. Otros fármacos que recibía eran omeprazol, carbonato cálcico, sevelamer, furosemida y eritropoyetina. Se administró un primer bolo de ciclofosfamida (500 mg) y 12 horas después aparecieron sudoración y dolor abdominal difuso, sin signos de irritación peritoneal. Presentaba GOT 90 U/l, GPT 76 U/l, GGT 645 U/l, fosfatasa alcalina 109 U/l, bilirrubina total 0,66 mg/dl y amilasa 173 U/l; estos parámetros se normalizaron en los días siguientes; 15 días después se prescribió un segundo bolo de ciclofosfamida (750 mg), y a las 24 horas reapareció el dolor en el hipocondrio derecho.

Presentaba GOT 144 U/l, GPT 358 U/l, GGT 802 U/l, fosfatasa alcalina 103 U/l, bilirrubina total 6,44 mg/dl, amilasa 208 U/l, lipasa 378 U/l (21-67), con evolución descendente en los días posteriores. La colangiografía magnética mostró coleditiasis sin signos de complicación, vía biliar no dilatada, sin coledocolitiasis. Tras 15 días se pasó a ciclofosfamida oral a dosis de 50 mg/día. A los 4 días presentó dolor autolimitado en el hipocondrio derecho. Tenía GOT 27 U/l, GPT 281 U/l, GGT 871 U/l, fosfatasa alcalina 129 U/l, bilirrubina total 0,74 mg/dl, amilasa 97 U/l y lipasa 154 U/l (figura 1). Se suspendió la ciclofosfamida, y se inició tratamiento con micofenolato de mofetilo a dosis de 500 mg/8 horas. Transcurrido un mes el paciente estaba asintomático, con diuresis espontánea de 2 l/día, normotenso, Cr 2,59 mg/dl, GOT 9 U/l, GPT 28 U/l, GGT 155 U/l, fosfatasa alcalina 105 U/l, bilirrubina total de 0,68 mg/dl, amilasa y lipasa normales, ANCA-MPO positivo débil. En la tomografía computarizada (TC) pulmonar se observó la práctica desaparición de las imágenes.

Existe una gran variabilidad interindividual en eficacia y toxicidad de la ciclofosfamida que se han relacionado principalmente con mecanismos farmacocinéticos y farmacogénicos^{1,2,4,5}. Así, Navin Pinto, et al. proponen que deter-

minados polimorfismos de enzimas implicadas en el metabolismo de la ciclofosfamida (citocromo P450, glutatión S-transferasas y aldehído-deshidrogenasas) podrían estar relacionados con esta variación³. Se ha encontrado asociación entre altas dosis de ciclofosfamida y sus metabolitos tóxicos (acroleína y mostaza de fosforamida) y hepatotoxicidad^{2,4}. También se ha relacionado la hepatotoxicidad con niveles elevados de otros metabolitos como la 4-hidrociclofosfamida² y el O-carboxietil-fosforamida mostaza⁴. Asimismo, se ha señalado que las reacciones adversas por ciclofosfamida pueden deberse a inhibición de la colinesterasa⁶. La hepatotoxicidad por ciclofosfamida se caracteriza por citolisis y colostasis, como sucedió en este caso, aparece tanto por vía oral como intravenosa y parece ser dependiente de la dosis. Se han descrito tres patrones histológicos: necrosis hepática masiva, necrosis de hepatocitos perivenosos y daño hepatocelular difuso con esteatosis leve¹.

Los pacientes con insuficiencia renal avanzada pueden tener elevadas la amilasa (hasta tres veces el límite superior de la normalidad) y la lipasa (hasta dos veces). En este paciente, después del segundo bolo de ciclofosfamida, se observó una elevación de lipasa más de cinco veces superior al nivel normal, que puede indicar afectación pancreática. La ciclofosfamida, hasta donde

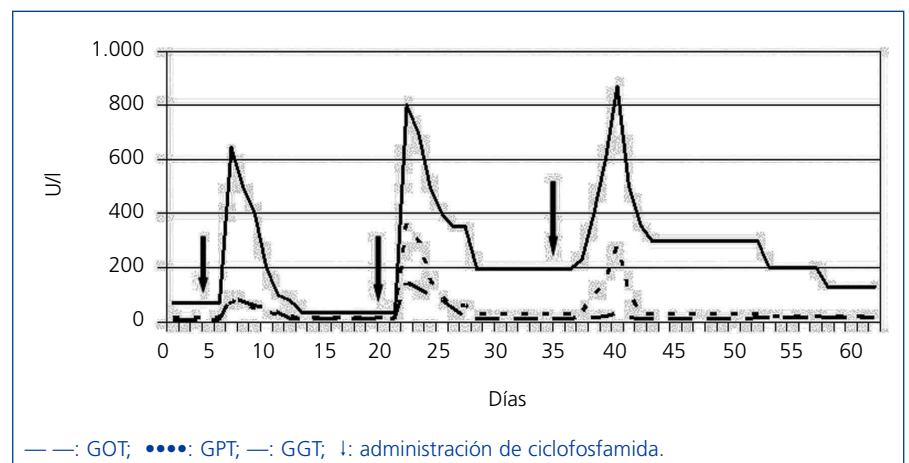


Figura 1. Evolución de GOT, GPT y GGT durante el tratamiento con ciclofosfamida.

conocemos, no se ha asociado con pancreatitis, pero la ifosfamida, otra mostaza nitrogenada similar a la ciclofosfamida sí se ha descrito como productora de pancreatitis⁷.

Las vasculitis ANCA pueden afectar al aparato digestivo. Nuestro paciente tenía una colelitiasis no complicada; los cólicos biliares podrían causar alteraciones analíticas similares a las aparecidas, pero en la colangiografía magnética no había evidencia de coledocolitiasis. En este caso hubo una clara asociación temporal con la ciclofosfamida, que apoya el papel del fármaco. Según la escala de Naranjo et al.⁸, la relación entre hepatotoxicidad y ciclofosfamida, en este enfermo, es probable.

Este caso demuestra que es necesario controlar la función hepática y pancreática durante el tratamiento con ciclofosfamida.

1. Snyder LS, Heigh RI, Anderson ML. Cyclophosphamide-induced hepatotoxicity in a patient with Wegener's granulomatosis. *Mayo Clin Proc* 1993;68:1203-4.
2. Jonge ME, Huitema AD, Beijnen JH, Rodenhuis S. High exposures to bioactivated cyclophosphamide are related to the occurrence of veno-occlusive disease of the liver following high-dose chemotherapy. *Br J Cancer* 2006;94:1226-30.
3. Pinto N, Ludeman SM, Dolan ME. Drug focus: pharmacogenetic studies related to cyclophosphamide-based therapy. *Pharmacogenomics* 2009;10:1897-903.
4. McDonald GB, Slattery JT, Bouvier ME, Ren S, Batchelder AL, Kalthorn TF, et al. Cyclophosphamide metabolism, liver toxicity, and mortality following hematopoietic stem cell transplantation. *Blood* 2003;101:2043-8.
5. Akay H, Akay T, Secilmis S, Kocak Z, Donderici O. Hepatotoxicity after low-dose cyclophosphamide therapy. *South Med J* 2006;99:1399-400.
6. Imai H, Kodama T, Yasuda T, Nakamoto Y, Miura AB. Inverse relationship between serum cholinesterase activity and the administration of cyclophosphamide: an

index of cyclophosphamide therapy. *Nephrol Dial Transplant* 1994;9:1240-9.

7. Garg R, Agarwala S, Bhatnagar V. Acute pancreatitis induced by ifosfamide therapy. *J Pediatr Surg* 2010;10:2071-3.
8. Naranjo CA, Busto U, Sellers EM, Sandor P, Ruiz I, Roberts EA, et al. A method for estimating the probability of adverse drug reactions. *Clin Pharmacol Ther* 1981;2:239-45.

M. Martínez-Gabarrón¹, R. Enríquez², A.E. Sirvent², M. García-Sepulcre³, I. Millán², F. Amorós²

¹ Servicio de Medicina Interna. Complejo Hospitalario La Mancha-Centro. Alcázar de San Juan, Ciudad Real.

² Sección de Nefrología. Hospital General de Elche. Elche, Alicante.

³ Servicio de Digestivo. Hospital General de Elche. Elche, Alicante.

Correspondencia: R. Enríquez

Sección de Nefrología. Hospital General de Elche. 03203 Elche. Alicante. nefro_elx@gva.es mara_g18@hotmail.com

Síndrome de secreción inadecuada de hormona antidiurética asociado con síndrome de Guillain-Barré

Nefrología 2011;31(4):498-9

doi:10.3265/Nefrologia.pre2011.May.10897

Sr. Director:

Los trastornos hidroelectrolíticos se asocian frecuentemente con problemas neurológicos graves, por estar implicados en su patogenia o por ser una consecuencia de ésta. La hiponatremia es el trastorno hidroelectrolítico más prevalente en la práctica clínica y está desencadenada por múltiples causas. Una de ellas es el síndrome de secreción inadecuada de hormona antidiurética (SIADH) que también puede verse desencadenado por varios tipos de enfermedades neurológicas.

Presentamos el caso de un hombre de 63 años que refiere un cuadro de dos semanas de evolución caracterizado por fiebre y deposiciones diarreicas que ceden de forma espontánea; posteriormente, comienza con parestesias en los dedos de las manos y de los pies, alteraciones de la movilidad e inestabilidad de la marcha, por lo que acude al servicio de urgencias donde la inestabilidad de la marcha se hace más manifiesta y le impide caminar, y comienza a presentar parestesias de las cuatro extremidades y de la musculatura facial. Como antecedentes personales destaca que es hipertenso sin tratamiento ni seguimiento y bebedor de 20 gramos de alcohol diarios. En la exploración neurológica destacan: diplejía facial con habla hipofónica, reflejos osteotendinosos rotulianos y aquileos abolidos e hiporreflexia bicipital y tricípital sin pérdida de fuerza, abolición de la sensibilidad vibratoria y disminución bilateral de la sensibilidad táctil y algé-sica con marcha atáxica.

En las pruebas complementarias presenta: leucocitos 10.100 con fórmula normal, hemoglobina 16 g/l, creatinina 0,6 mg/dl, ácido úrico 2,8 mg/dl, sodio 120 mmol/l, potasio 4,3 mmol/l, cloro 87 mmol/l, bicarbonato 16 mEq/l, colesterol total 232 mg/dl, glucosa 110 mg/dl, y osmolaridad sérica 259 mOsm/kg. Sodio urinario 144 mmol/l y osmolaridad en orina 719 mOsm/kg. Sedimento urinario dentro de la normalidad. La tomografía craneal no muestra alteraciones. En el estudio del líquido cefalorraquídeo se objetivan hematíes 1/μl, leucocitos 1/μl, proteínas 141 mg/dl y glucosa 78 mg/dl. Finalmente, se realiza un electromiograma que muestra una neuropatía periférica difusa y distal con afectación mayoritaria del componente sensitivo de características desmielinizantes. El curso clínico y los hallazgos tanto analíticos como electromiográficos sugieren un síndrome de Guillain-Barré (SGB) asociado con un SIADH.

En pacientes con enfermedades del sistema nervioso central la hiponatremia