

4. Raad I, Hanna H, Jiang Y, Dvorak T, Reitzel R, Chaiban G, et al. Comparative activities of daptomycin, linezolid and tigecycline against catheter-related methicillin-resistant *Staphylococcus* bacteremic isolates embedded in biofilm. *Antimicrob Agents Chemother* 2007;51:1656-60.

L. García-López¹, L. Gómez Sayago¹, M.J. Fernández-Reyes Luis²

¹ Servicio de Farmacia.

Hospital General de Segovia.

² Servicio de Nefrología.

Hospital General de Segovia.

Correspondencia: L. García-López

Servicio de Farmacia.

Hospital General de Segovia.

Recaídas en paciente con poliangeítis microscópica con antimieloperoxidasa persistentemente positivo durante 4 años y con inmunosupresores de mantenimiento

Nefrología 2011;31(3):376-8

doi:10.3265/Nefrología.pre2011.Mar.10818

Sr. Director:

Los anticuerpos anticitoplasma de neutrófilos (ANCA) son autoanticuerpos dirigidos frente a los gránulos de los neutrófilos y monocitos¹. Estos ANCA son marcadores esenciales y contribuyen a clasificar las vasculitis de pequeño vaso, como la granulomatosis de Wegener (GW), la poliangeítis microscópica (PM) y la vasculitis limitada al riñón, clasificadas como vasculitis sistémicas asociadas con ANCA².

La detección de ANCA permite una confirmación del diagnóstico, lo que lleva a instaurar el tratamiento con esteroides e inmunosupresores sin demora³. En estas vasculitis, a diferencia de lo que sucede con la vasculitis asociada con anticuerpos antimembrana basal glomerular (anti-MBG), que es una enfermedad crónica, los pacientes pueden tener recaídas, lo cual conlleva un au-

mento de la morbimortalidad⁴. Así, un diagnóstico de recaída en un paciente con vasculitis de pequeño vaso asociada a ANCA, con título de ANCA persistentemente negativo en el momento de presentar una posible recaída, debe ser cuestionado, y se necesitan pruebas histológicas de actividad de la enfermedad o la exclusión de otros diagnósticos⁵. En cambio, si la presencia de niveles de ANCA persistentemente positivos o un incremento de sus niveles pueden predecir la actividad vasculítica es más controvertido^{4,5}.

Describimos el caso de un paciente diagnosticado de PM con ANCA positivos en el momento del diagnóstico, sin recaídas en siete años mientras los ANCA fueron negativos y con dos recaídas en los cuatro años siguientes con ANCA persistentemente positivos y bajo terapia inmunosupresora de mantenimiento.

Hombre de 74 años diagnosticado de una PM ANCA positiva (anticuerpos antimieloperoxidasa [anti-MPO] 320 U/ml, anticuerpos anti-PR3 negativo) en septiembre de 1999, que fue tratada con prednisona a dosis de 1 mg/kg/día oral y pulsos mensuales de 750 mg de ciclofosfamida durante seis meses. Tenía también como antecedentes personales tuberculosis en su juventud; espondiloartrosis y osteoporosis; aplastamiento vertebral en D10 como complicación del tratamiento esteroideo; hepatitis crónica con AgHBs positivo, y anti-HBe positivo coincidiendo con el diagnóstico de vasculitis. Durante siete años, el paciente había estado asintomático, con función renal estabilizada (oscilaciones de creatinina sérica con rango 1,3-1,8 mg/dl), ANCA persistentemente negativos y sin terapia inmunosupresora de mantenimiento. A partir del séptimo año del diagnóstico de la PM se empezó a detectar positividad para ANCA (anti-MPO positivo). En la tabla 1 se exponen el seguimiento evolutivo de ANCA, los parámetros de función renal y el tratamiento inmunosupresor establecido.

Año y medio después de haberse detectado la positividad de los ANCA, el

paciente ingresó por una infección respiratoria no condensante tratada con levofloxacino. En este ingreso, la creatinina plasmática fue de 1,4 mg/dl, la proteinuria de 0,28 g/24 h, la proteína C reactiva de 13 mg/dl y se halló un título de ANCA que osciló entre 410 y 429 U/ml.

Dos años y 3 meses después de haberse positivizado los ANCA, y encontrándose con terapia inmunosupresora con ciclofosfamida a dosis de 50 mg/día por vía oral, se detectó la primera recaída de la enfermedad, con unos títulos de anti-MPO de 367 U/ml, manifestada por fracaso renal agudo no oligúrico (pico máximo de creatinina de 6,5 mg/dl), aparición de hematuria macroscópica y hemorragia pulmonar derecha (figura 1), que respondió al tratamiento con pulsos de 500 mg de 6-metilprednisolona i.v. (tres dosis), seguido de prednisona oral a dosis de 1 mg/kg/día y pulsos de 500 mg de ciclofosfamida. A los dos meses de esta primera recaída, el paciente ingresó por otra infección respiratoria no condensante con respuesta favorable con levofloxacino.

Cuatro años después de la reaparición de los ANCA se detectó la segunda recaída de la enfermedad que también se manifestó por deterioro de la función renal (pico de creatinina sérica de 4,1 mg/dl) y hematuria macroscópica, y con unos títulos de anti-MPO de 126 U/ml, con buena respuesta al tratamiento con pulsos de 500 mg de 6-metilprednisolona seguida de prednisona a dosis de 1 mg/kg/día por vía oral en pauta descendente e iniciando tratamiento con micofenolato mofetil a dosis de 500 mg/día. Tres meses después de esta segunda recaída, el paciente se encuentra asintomático, con una creatinina sérica de 2,7 mg/dl, persistencia de microhematuria (20-25 hematíes/campo), una proteína C reactiva de 0,7 mg/dl y un título de anti-MPO de 13 U/ml.

Las recaídas de las vasculitis son el principal problema de estas enfermedades, puesto que causan un incremento de la mortalidad y de la morbilidad:

Tabla 1. Evolución del título de ANCA, parámetros de función renal, tratamiento inmunosupresor y recaídas

Mes/Año	Diagnóstico						Infección respiratoria		Primera recaída	Infección respiratoria		Segunda recaída				
	9/99	3/00	4/06	10/06	12/06	2/08	5/08	8/08	12/08	1/09	6/09	12/09	1/10	6/10	10/10	11/10
ANCA	+	-	-	+	+	+	+	+	+	+	+	+	+	+	+	+
Anti-MPO (EiA U/ml)	320	0	0		46	361	264	300	344	367	39	209	187	98	126	54
PCR (mg/dl)			0,55	0,64	0,38	0,52	0,67	0,30	1,07	2,09	1,1	0,9	0,8	0,6	0,7	0,2
Cr _s (mg/dl)	2,5	1,5	1,3	1,5	1,4	1,3	1,4	1,6	1,7	2,1/4,8	2,1	2,6	2,8	2,7	2,7/4,1	2,4
Proteinuria (g/24 h)	1	0,5	0	0	0	0	0,20	0,90	1,34	1,4	1	2	2,5	2,5	2,5	2,6
Sedimento (hematíes/campo)	20-30		0	0	0	10-15	>40	25-30	>40	Macro	2-4	>40		>40	>40	15-20
IS	E, o; CF, i.v.	E, o	-	-	Aza	Aza	Aza	CF o	MMF	E (i.v. + p.o.); CF, i.v.	E, p.o.; CF, i.v.	E, p.o.; CF, i.v.	E, p.o.; Aza	E, p.o.; Aza	E, i.v. + p.o.	E, p.o.; MMF

ANCA: anticuerpo frente al citoplasma de neutrófilos; PCR: proteína C reactiva; Cr_s: creatinina sérica; hem: hematíes; Macro: macrohematuria; IS: Inmunosupresión; E: esteroides; i.v.: pulsos intravenosos; p.o.: oral; CF: ciclofosfamida; Aza: azatioprina; MMF: micofenolato mofetil.

daño crónico de órganos (insuficiencia renal) y acumulación de la toxicidad de la terapia inmunosupresora^{4,6}. Aunque el valor de los ANCA en el diagnóstico de estas enfermedades está bien establecido, la utilidad de monitorizar el título de ANCA en la evaluación de la actividad de la enfermedad es más discutida⁷. En los pacientes con GW, la elevación de anti-PR3 se asocia con una recaída; en cambio, en la PM la elevación persistente de anti-MPO es más controvertida. Lurati y Spertini analizan, en un estudio retrospectivo en el que incluyeron a 36 pacientes (23 con GW y 13 con PM), el valor predictivo de los ANCA como marcadores de recaída. En su estudio, investigaron el pronóstico potencial de un incremento agudo en el título de ANCA respecto a un nivel de ANCA persistentemente positivo: en su estudio, los ANCA persis-

tentemente elevados (más de seis meses) no se asociaron significativamente con la recaída de la enfermedad, y el valor predictivo de un incremento agudo en el título de ANCA se asoció con la magnitud del incremento⁸.

En nuestro caso, el paciente presentó dos recaídas en un período de cuatro años, durante el cual los títulos de anti-MPO permanecieron persistentemente elevados y, además, se encontraba bajo terapia inmunosupresora de mantenimiento. Asimismo, las recaídas ocurrieron independientemente del nivel de anti-MPO detectado: si bien la primera recaída ocurrió con unos niveles de anti-MPO superiores a 350 U/ml, unos meses antes y coincidiendo con un proceso infeccioso respiratorio, los niveles de anti-MPO habían sido superiores a 400 U/ml y en ese momento no se cons-

tató la recaída. En la segunda recaída, el nivel de anti-MPO había sido similar a los niveles de los meses previos (<150 U/ml). Ayada, et al. también describen otro caso similar al nuestro, con títulos de anti-MPO persistentemente positivos durante seis años, en el que los niveles de anti-MPO no fueron valorables para predecir la recaída de forma precoz⁹.

Aunque la monitorización de los ANCA en pacientes con vasculitis pueden ser de ayuda para el clínico, y puede servir para tomar la decisión de introducir la terapia inmunosupresora, la decisión final debe basarse en parámetros clínicos e histológicos, así como en otros parámetros analíticos⁹. En nuestro caso, considerando que el paciente había recibido sólo terapia de inducción al diagnosticarse la enfermedad, y aún sin datos para pensar en la actividad de la enfermedad (función renal estable, sin proteinuria), con la reaparición de ANCA tras siete años después del diagnóstico, se inició terapia inmunosupresora preventiva, presentando la primera recaída después de dos años de haber iniciado este tratamiento.

Entre los factores que se han relacionado con las recaídas se incluyen activación de células T, componentes genéticos, factores exógenos e infecciones⁶. En nuestro caso, el paciente había in-

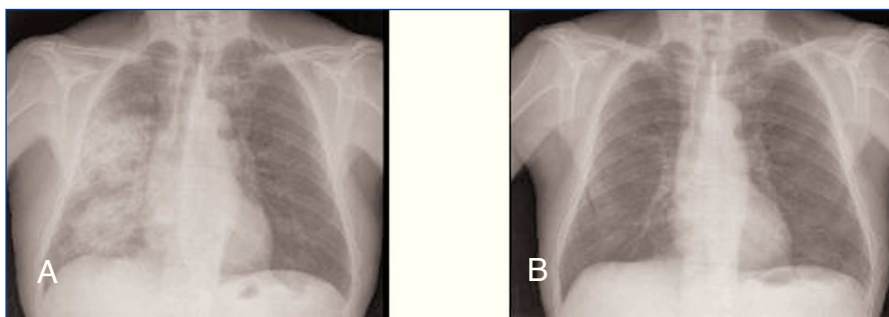


Figura 1. Hemorragia pulmonar en el hemitorax derecho (A) antes de tratamiento y (B) tras recibir tratamiento inmunosupresor.

gresado por una infección respiratoria con un pico máximo de anti-MPO en sus niveles, si bien la actividad vasculítica se constató siete meses después.

Por otra parte, la finalidad de prevenir las recaídas es evitar un daño crónico en los órganos; en nuestro caso, se comprueba cómo, tras la recaída, se constata un empeoramiento progresivo de la función renal, junto con un incremento de la proteinuria.

En conclusión, la positividad persistente de anti-MPO en pacientes con PM puede ser de poca utilidad para predecir una recaída, más aún si los pacientes están en terapia inmunosupresora de mantenimiento, si bien en aquellos pacientes con títulos de anti-MPO persistentemente positivos la vigilancia clínica debería ser más estrecha.

1. Davies DJ, Moran JE, Niall JF, Ryan GB. Segmental necrotising glomerulonephritis with antineutrophil antibody: posible arbovirus aetiology? *Br Med J (Clin Res Ed)* 1982;285:606.
2. Savige J, Davies D, Falk RJ, Jennette JC, Wiik A. Antineutrophil cytoplasmic antibodies and associated diseases: a review of the clinical and laboratory features. *Kidney Int* 2000;57:846-62.
3. Savage C, Martin Lockwood C. Autoantibodies in primary systemic vasculitis. *Adv Int Med* 1990;35:73-92.
4. Rutgers A, Heeringa P, Damoiseaux JG, Tervaert JW. ANCA and antiGMB in diagnosis and follow-up of vasculitic disease. *Eur J Int Med* 2003;14(5):287-95.
5. Stegeman CA. Predictive value of Antineutrophil cytoplasmic antibodies in small-vessel vasculitis: is the glass half full or half empty? *J Rheumatol* 2005;32(11):2075-7.
6. Sanders JS, Stassen PM, Van Rossum AP, Kallenberg CG, Stegeman CA. Risk factors for relapse in Antineutrophil cytoplasmic antibody (ANCA)-associated vasculitis: tools for treatment decisions? *Clin Exp Rheumatol* 2004;22(Suppl 36):S94-101.
7. Han WK, Choi HK, Roth RM, McCluskey RT, Niles JL. Serial ANCA titers: useful tool for prevention of relapses in ANCA-associated vasculitis. *Kidney Int* 2003;63(3):1079-85.
8. Lurati F, Spertini F. Predictive value of antineutrophil cytoplasmic antibodies in small-vessel vasculitis. *J Rheumatol* 2005;32(11):2167-72.
9. Ayada M, Matsuo T, Takada T, Suda S, Okado T, Mori Y, et al. Case of immune complex crescentic glomerulonephritis with consistently high titers of MPO-ANCA for 6 years. *Nippon Jinzo Gakkai Shi* 2007;49(5):511-6.

**M. Heras¹, M.J. Fernández-Reyes¹,
R. Sánchez², H. Muñoz², M.J. Jiménez²,
A. Molina¹**

¹ Servicio de Nefrología.
Hospital General de Segovia.

² Servicio de Análisis Clínicos.
Hospital General de Segovia.

Correspondencia: M. Heras
Servicio de Nefrología.
Hospital General de Segovia.
