

Como todo medicamento, posee efectos secundarios¹⁻³. Los relatados con mayor frecuencia (entre el 1% y menos del 10%) son gastrointestinales, cefalea y alteraciones de pruebas de laboratorio como pancitopenia y acidosis láctica. Aparecen menos frecuentemente las alteraciones del sistema nervioso central y la sobreinfección bacteriana o fúngica.

Presentamos el caso de un hombre de 79 años, con antecedentes personales de hipertensión arterial bien controlada sin fármacos, hiperplasia benigna de próstata y enfermedad renal crónica estadio 4 en seguimiento en consultas externas de nefrología desde hacía 8 meses. Había sido intervenido para la colocación de una prótesis de rodilla izquierda en un hospital comarcal el 18 de marzo de 2010, precisando posterior reintervención para realizar limpieza quirúrgica por infección protésica el 26 de abril, día en el que inicia tratamiento antibiótico con linezolid asociado a levofloxacino. Fue dado de alta el 28 de mayo. El paciente mantiene tratamiento con linezolid durante 7 semanas. Se desconoce el germen causante de la infección protésica.

El 10 de junio el paciente acude a urgencias de nuestro hospital por deterioro del estado general, con astenia, anorexia, vómitos y pérdida de peso. A su llegada, el paciente presenta buen estado general, sin signos de mala perfusión periférica, tensión arterial de 118/52 mmHg, temperatura de 36,5 °C y una frecuencia cardíaca de 72 lat/min. Se aprecia un ligero aumento de la temperatura local de la rodilla izquierda, con un mínimo derrame articular. En la analítica destacan los siguientes valores: urea 184 mg/dl, creatinina 2,6 mg/dl, potasio 5,7 mmol/l, leucocitos 4.000/μl, con un 61,3% de neutrófilos, hemoglobina 9 g/dl, plaquetas 45.000/μl, ácido láctico de 3,11 mmol/l, pH 7,25, bicarbonato 18,5 mmo/l. El paciente ingresa en traumatología.

Ante estos hallazgos analíticos y la ausencia de signos de infección sistémica que justifiquen la acidosis láctica y la pancitopenia, se consideran como efec-

tos secundarios del linezolid y se procede a su retirada sin antibioticoterapia alternativa.

En días posteriores se aprecia progresiva mejoría de la pancitopenia y de la función renal tras hidratación del paciente, por lo que es trasladado al hospital donde fue intervenido. En el momento del alta presenta creatinina: 1,51 mg/dl, leucocitos totales: 5.300/μl, hemoglobina: 9 g/dl y plaquetas: 59.000/μl.

Aunque el linezolid es un antibiótico muy eficaz en casos refractarios a antibioterapia convencional, siempre hay que tener en cuenta los posibles efectos secundarios que pueda causar, en este caso la pancitopenia y la acidosis láctica, que mejoraron tras su retirada.

1. Uptodate.
2. <https://sinaem4.agemed.es/consaem/fichas/Tecnicas.do?metodo=buscar>
3. Nefrología 2008;Supl 6:119-24.

T. Carbajo, M. Fenolosa, R. Pons, C. Calvo

Servicio de Nefrología.
Hospital General de Castellón.

Correspondencia: Teresa Carbajo

Servicio de Nefrología.
Hospital General de Castellón.
tenguerengue@hotmail.com

Otro paciente más con historia natural de nefropatía diabética: ¿dónde estamos y hacia dónde vamos para evitarla?

Nefrología 2011;31(1):108-10

doi:10.3265/Nefrologia.pre2010.Oct.10658

Sr. Director:

La nefropatía diabética (ND) es la principal causa de enfermedad renal crónica terminal (ERCT) en los países desarrollados¹. Su incidencia y su prevalencia con-

tinúan aumentando. Describimos el resultado final en el riñón de la evolución natural de una diabetes mellitus (DM) de años de evolución (sin tratamientos renoprotectores previos y con mal control metabólico).

Caso clínico

Hombre de 60 años con antecedentes personales de DM tipo 2 de más de 20 años de evolución, inicialmente en tratamiento con antidiabéticos y en los últimos 5 años con insulina, con mal control metabólico. Retinopatía diabética no proliferativa. Ex-fumador de 30 cigarrillos/día hasta hace 5 años.

El paciente acude a urgencias refiriendo edemas generalizados de un mes de evolución, disnea de medianos esfuerzos y nicturia de 2-3 veces. En la exploración física, el paciente tenía buen estado general, estaba consciente y orientado. La presión arterial era de 160/110 mmHg, la frecuencia cardíaca de 80 lat/min. Ingurgitación yugular. Auscultación cardíaca rítmica. En la auscultación pulmonar presentaba mínimos crepitantes en bases. Edemas con fovea hasta rodilla; el resto de la exploración fue normal.

La analítica en sangre reveló glucosa 200 mg/dl; urea 52 mg/dl; creatinina 1,2 mg/dl; ácido úrico 5,3 mg/dl; colesterol 313 mg/dl; triglicéridos 144 mg/dl; albúmina 1,9 g/dl; proteínas totales 4,4 g/dl; calcio 7,6 mg/dl; fósforo 3,2 mg/dl; hierro 41 μg/dl, y ferritina 155 ng/ml. La hemoglobina fue de 11,6 g/dl, el hematocrito del 34,3%, y el resto del hemograma y de las pruebas de coagulación fueron normales. Las hormonas tiroideas, serología de virus (VIH, virus de las hepatitis B y C), y el PSA fueron normales. La hemoglobina A_{1c} era del 8,3%. El estudio inmunológico, incluyendo inmunoglobulinas, complemento, factor reumatoide, ASLO, ANA, anti-ADN, ANCA y proteína C reactiva, también fue normal.

El sistemático de orina mostró proteínas +++, sangre +, glucosa ++, nitritos negativos. La proteinuria en orina re-

cogida de 24 horas fue de 10 g. En la electroforesis en orina la proteinuria era no selectiva, siendo la proteinuria de Bence-Jones negativa.

En la radiografía de tórax se objetivaron cardiomegalia y signos radiológicos de hipertensión venocapilar grado II. En la ecografía abdominal se encontró un riñón derecho de 12 cm, de morfología normal; el riñón izquierdo era de 15 cm, con dilatación del sistema excretor.

Se inició tratamiento depletivo con diuréticos, inhibidores de la enzima de conversión de la angiotensina (IECA) y antagonistas de los receptores de angiotensina II (ARAI), estatinas, heparina de bajo peso molecular, y se recomendó mejorar el control glucémico. Debido a la hidronefrosis del riñón izquierdo provocada por un síndrome de la unión pieloureteral se realizó pielo-plastia y se colocó una nefrostomía percutánea en el riñón izquierdo. A pesar de estas medidas el paciente requirió nuevos ingresos hospitalarios por descompensación del síndrome nefrótico, con incremento de la creatinina plasmática a 2,5-3 mg/dl y persistencia de la proteinuria nefrótica, motivo por el que se decide iniciar programa de hemodiálisis. Aunque la sospecha inicial fue de ND, estando el paciente en hemodiálisis persistió el mal control volumétrico y con parámetros bioquímicos de actividad del síndrome nefrótico decidimos realizar una biopsia renal para descartar una glomerulopatía asociada. Los hallazgos de biopsia fueron: 12 glomérulos por plano de corte, cinco de ellos completamente esclerosados. Todos los glomérulos estudiados mostraban una expansión mesangial con formación de nódulos acelulares (Kinmelstein-Wilson). La inmunofluorescencia fue negativa. En el intersticio se observó una fibrosis moderada con focos de atrofia tubular asociada. El componente vascular mostró una llamativa hialinosis de su pared, siendo el diagnóstico anatomopatológico final compatible con una glomeruloesclerosis difusa (figura 1) y nodular (figura 2), con sustrato morfológico de enfermedad diabética.

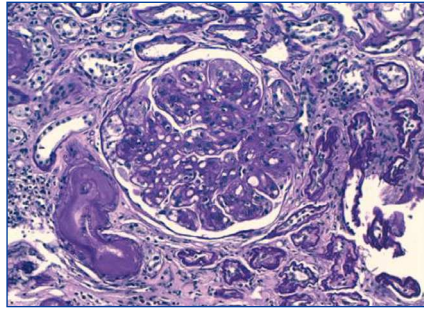


Figura 1. Técnica de PAS (x20 aumentos): glomeruloesclerosis difusa con hialinosis de la arteriola eferente e intensa hialinosis de vasos de mediano calibre.

Discusión

En la patogenia de la ND se han implicado factores metabólicos y hemodinámicos². La angiotensina II desempeña un papel primordial en la patogenia y en la progresión de la ND, y su inhibición confiere renoprotección en pacientes con diabetes³. Un retraso en el inicio de los tratamientos con IECA o con ARAII en pacientes con DM2, con proteinuria e insuficiencia renal, hace que sean menos efectivos, de ahí la importancia de instaurar un tratamiento precoz³. En el caso que presentamos, a pesar de haber comenzado la terapia durante el primer ingreso con inhibidores del sistema renina-angiotensina-aldosterona (SRAA), el síndrome nefrótico siguió descontrolado, precisando el paciente nuevos ingresos por descompensación hídrica. Esta nula respuesta al tratamiento puede justificarse, en primer lugar, por tratarse de una ND de

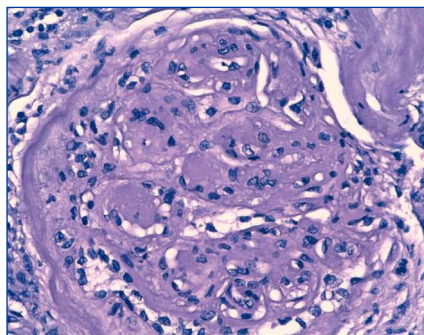


Figura 2. Técnica de hematoxilina-eosina (x40 aumentos): glomeruloesclerosis nodular típica.

muchos años de evolución con mal control metabólico; en segundo lugar, por la presencia de una proteinuria severa cuando se estudió por vez primera al paciente y la ausencia de terapia previa con fármacos antiproteinúricos y, en tercer lugar, por los hallazgos histológicos de la biopsia renal.

Con los tratamientos actuales se mantiene la progresión de la ND a ERCT, por lo que la inhibición del SRAA puede no ser suficiente. Recientemente se han descrito nuevos agentes terapéuticos que pueden tener un papel en tratar de retrasar la progresión de la ND⁴: se ha visto que los receptores de hormonas desempeñan un papel protector en enfermedades cardiovasculares, inflamatorias y metabólicas. Así, su modulación podrá suponer nuevas «dianas» para su tratamiento. En el caso de la DM, los receptores más estudiados han sido los de estrógenos, PPAR-gamma y vitamina D⁵.

La hiperglucemia crónica promueve la generación de productos avanzados de la glicosilación (*advanced glycation end products* [AGE])². Así, se han descrito inhibidores de los AGE (aminoguanidina, ALT-946, piridoxamina, tiamina) y antagonistas de los receptores de AGE (RAGE)⁴.

Otro de los agentes potenciales (por sus propiedades reológicas y antiinflamatorias) es la pentoxifilina⁶; en estudios animales se ha observado que tiene efectos renoprotectores y antiproteinúricos⁷. Además, en un reciente metanálisis de revisión de ensayos aleatorizados controlados, la pentoxifilina ha demostrado ser eficaz como antiproteinúrico en pacientes con enfermedad renal diabética⁸.

También existen evidencias de que la activación de la proteína C quinasa (PCK) causa insuficiencia renal (hiperfiltración, daño en membrana basal y glomeruloesclerosis). Entre los inhibidores de la PCK, la ruboxistaurina ha demostrado poseer un efector promotor en la prevención de las complicaciones vasculares diabéticas⁴.

Por último, varios factores de crecimiento se expresan en el riñón normal y han sido implicados en la patogenia de la ND, y los inhibidores de TGF-beta, CTGF y VEGF son potenciales agentes terapéuticos⁹.

En definitiva, en la era de la inhibición del SRAA todavía es posible detectar a pacientes con un curso natural de la ND. El retraso en el inicio del tratamiento hace que la respuesta posterior sea discreta. En los próximos años se comprobará si los nuevos agentes terapéuticos ayudarán a impedir la aparición de la ND y/o a tratarla de forma que se retrase la progresión a ERCT.

1. Wild S, Roglic G, Green A, Sicree R, King H. Global prevalence of diabetes: estimates for the year 2000 and projections for 2030. *Diabetes Care* 2004;27:1047-53.

2. Cooper ME. Interaction of metabolic and haemodynamic factors in mediating experimental diabetic nephropathy. *Diabetologia* 2001;44:1957-72.
3. Ruggenti P, Cravedi P, Remuzzi G. The RAAS in the pathogenesis and treatment of diabetic nephropathy. *Nat Rev Nephrol* 2010;6:319-30.
4. Turgut F, Bolton WK. Potential New Therapeutic Agents for Diabetic Kidney Disease. *Am J Kidney Dis* 2010;55:928-40.
5. Wang XX, Jiang T, Levi M. Nuclear hormone receptors in diabetic nephropathy. *Nat Rev Nephrol* 2010;6:342-51.
6. Navarro JF, Mora C, Rivero A, Gallego E, Chahin J, Macia M, et al. Urinary protein excretion and serum tumor necrosis factor in diabetic patients with advanced renal failure: effects of pentoxifylline administration. *Am J Kidney Dis* 1999;33(3):458-63.
7. Lin SL, Chen YM, Chien CT, Chiang WC, Tsai CC, Tsai TJ. Pentoxifylline attenuated

the renal disease progression in rats with remnant kidney. *J Am Soc Nephrol* 2002;13(12):2919-29.

8. Mc Cormick BB, Sydor A, Akbari A, Fergusson D, Doucette S, Knoll G. The effect of pentoxifylline on proteinuria in diabetic kidney disease: a meta-analysis. *Am J Kidney Dis* 2008;52(3):454-63.
9. Decleves AE, Sharma K. New pharmacological treatments for improving renal outcomes in diabetes. *Nat Rev Nephrol* 2010;6(6):371-80.

M. Heras¹, A. Saiz², R. Sánchez¹, M.J. Fernández-Reyes¹, A. Molina¹, M.A. Rodríguez¹

¹ Servicio de Nefrología. Hospital General de Segovia. ² Servicio de Anatomía Patológica. Hospital Ramón y Cajal. Madrid.

Correspondencia: Manuel Heras Benito
Servicio de Nefrología.
Hospital General de Segovia.
mheras@hgse.sacyl.es

C) CASOS CLÍNICOS BREVES

Hidrotórax en diálisis peritoneal: una complicación infrecuente

Nefrología 2011;31(1):110-2

doi:10.3265/Nefrología.pre2010.Jul.10510

Sr. Director:

El hidrotórax es una complicación infrecuente en pacientes en diálisis peritoneal (DP), se estima entre el 1,6-10%. La mayoría de las veces supone el abandono de la técnica.

Presentamos 2 casos de pacientes en DP con esta patología.

Caso 1

Mujer de 47 años de edad con antecedentes de glucogenosis tipo V (enfermedad de McArdle), malformación de Chiari, insuficiencia renal crónica no filiada, atrofia retiniana e hipertensión arterial.

Se realiza implantación de catéter peritoneal el 19/5/2000 en otro centro, y se inicia la diálisis con infusión de 2 litros 15 días más tarde. La paciente presentó desde el inicio sensación de incomodidad abdominal, dolor pleurítico en el hemitórax derecho y disnea. Se realizó radiografía de tórax, en la que se objetivó hidrotórax (figura 1), motivo por el que se suspendió la DP y fue remitida a nuestro hospital.

En nuestro centro se realizó drenaje del derrame pleural (trasudado) con normalización de la radiografía de tórax. Se intentó de nuevo la realización de DP con menor volumen de infusión y reapareció el derrame pleural al poco tiempo. Posteriormente, se intentó una punción de fístula arteriovenosa (FAV) que se complicó con extravasación de la misma y miositis.

La paciente se negó a realizar hemodiálisis o cualquier otro tipo de opción te-

rapéutica con el fin de resolver la comunicación pleuroperitoneal, por lo que se inició diálisis peritoneal automática (DPA) con bajo volumen y cabecera elevada en septiembre de 2000, consiguiendo buenos drenajes y con apari-

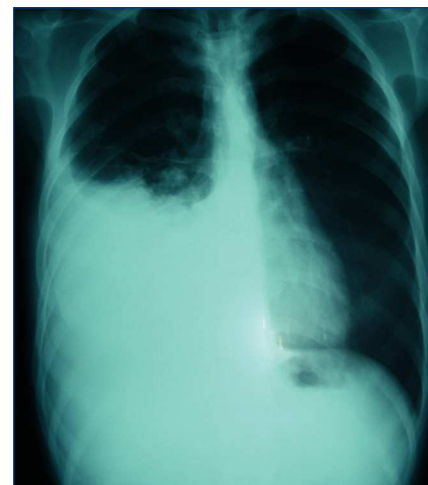


Figura 1. Hidrotórax. Caso 1.