

valencia de hipopotasemia es de un 18,8% y sólo un 2,4% presentan cifras de potasio inferiores a 2,5 mmol/l<sup>3,5</sup>.

Se está constatando la implicación cada vez más frecuente de numerosos fármacos nuevos en diversas alteraciones electrolíticas (tabla 1); por ello, en todo paciente con hipopotasemia debe examinarse, en primer lugar, la medicación que recibe para identificar no sólo los fármacos clásicamente asociados como hipopotasemia como diuréticos, agonistas betaadrenérgicos o anfotericina B sino que también hay que tener en cuenta los nuevos antibióticos, anti-retrovirales o inmunosupresores.

1. Singe G, Brenner M. Alteraciones de líquidos y electrolitos. En: Braunwald E, Kasper D, Hauser S, Longo D, Jameson J, Loscalzo J (eds.). Harrison: Principios de Medicina Interna (17.ª ed.). México: Mc Graw-Hill Interamericana, 2009;280-3.
2. Tejada-Cifuentes F. Alteraciones del equilibrio del potasio: hipopotasemia. Rev Clin Med Fam 2008;2(3):129-33.
3. Macías-Garrido E, García-Frade F. Hipopotasemia en pacientes hospitalizados. Med Int Mex 2008;24(1):3-7.
4. Lumberas C, Lizasoain M, Aguado JM. Antifúngicos de uso sistémico. Enferm Infecc Microbiol Clin 2003;21(7):366-80.
5. Walsh T, Pappas P, Winston DJ, Lazarus HM, Pettersen F, Raffalli J, et al. Voriconazole compared with liposomal amphotericin B for empirical antifungal therapy in patients with neutropenia and persistent fever. N Engl J Med 2007;

**M. González Rozas<sup>1</sup>, S. Álvarez Tundidor<sup>2</sup>, M. Pineda Alonso<sup>3</sup>**

<sup>1</sup> Servicio de Medicina Interna. Hospital Vega Baja. Alicante.

<sup>2</sup> Servicio de Nefrología. Hospital Virgen de la Concha. Zamora.

<sup>3</sup> Servicio de Medicina Interna. Hospital Río Hortega. Valladolid.

**Correspondencia:** Marta González Rozas  
Servicio de Medicina Interna.  
Hospital Vega Baja. Alicante.  
martaglezrozas@yahoo.es  
martaglezrozas@gmail.com

## Glomerulonefritis extracapilar tipo I con coexistencia de anticuerpos anti-MBG y ANCA-p positivos

Nefrología 2011;31(1):113-5

doi:10.3265/Nefrologia.pre2010.Oct.10611

### Sr. Director:

La glomerulonefritis extracapilar (GNE) se caracteriza por la presencia en plasma de autoanticuerpos o inmunocomplejos con capacidad patógena. Entre éstos se encuentran los anticuerpos antimembrana basal glomerular (Ac-anti-MBG), típicos de GNE tipo I y anticuerpos anticitoplasma de neutrófilos (ANCA), que se suelen presentar en la GNE tipo III<sup>1,2</sup>.

Existe una proporción sustancial de pacientes con GNE y doble positividad para ANCA y anti-MBG. Presentamos a un paciente con GNE tipo I con coexistencia plasmática de Ac-anti-MBG y ANCA-p, con severa afectación renal, que no respondió a triple terapia con plasmaféresis, corticoides y ciclofosfamida.

### Caso clínico

Hombre de 62 años que es ingresado en nefrología tras consultar en urgencias por cuadro de malestar general asociado con vómitos biliosos y febrícula vespertina, en tratamiento con azitromicina. Recorte de diuresis en los últimos días, sin sintomatología miccional acompañante. No refiere la toma de AINE o de otros fármacos nefrotóxicos. Como antecedentes personales presentaba enfermedad pulmonar obstructiva crónica, síndrome de apnea obstructiva del sueño, otitis media crónica en seguimiento por otorrinolaringología y botulismo que requirió su ingreso en la UCI en el año 2007. No tenía antecedentes de hipertensión arterial, diabetes mellitus, dislipemia o cardiopatía conocida. En la exploración física presentaba un regular estado general, eupneico en reposo, consciente, orientado y colaborador, normohidratado y normoperfundido. La PA era de 143/95 mmHg, la FC de

75 lat/min, la temperatura de 36,5 °C y la saturación de oxígeno del 97%. No presentaba lesiones en piel ni en mucosas.

Auscultación cardiopulmonar: tonos cardíacos rítmicos sin soplos audibles. Murmullo vesicular sin ruidos sobreañadidos. Abdomen: blando y depresible. No había signos de irritación peritoneal. No había masas ni organomegalias a la palpación. En las extremidades inferiores presentaba edemas con fovea hasta la raíz de los miembros, sin signos de trombosis venosa profunda (TVP) ni de insuficiencia venosa crónica, con pulsos positivos. En la exploración neurológica se observaron pupilas isocóricas normorreactivas, pares craneales normales, y fuerza y sensibilidad conservadas por segmentos. No había signos de irritación meníngea.

La analítica al ingreso mostraba: hemoglobina 11 g/dl, hematocrito 34,7%, VCM 92 fl, leucocitos 9.000 (neutrófilos 85%, linfocitos 9,1%), plaquetas 213.000, glucosa 102 mg/dl, urea 265 mg/dl, creatinina 12,2 mg/dl, sodio 137 mEq/l, potasio 7 mEq/l, cloro 107 mEq/l, procalcitonina 0,92 mg/dl, proteínas 7 g/l, calcio 9,6 mg/dl, calcio corregido 9,8 mg/dl, PCR 272,8, bilirrubina total 0,6 mg/dl, AST 19 U/l, ALT 39 U/l, GGT 28 U/l, FA 61 U/l y amilasa 84. Sistemático de orina: proteínas 100 mg/dl, 300 hematíes, nitritos negativos, no leucocitaria. Radiografía de tórax, sin signos de condensación ni derrame, con mediastino normal. En la radiografía simple de abdomen presentaba meteorismo inespecífico.

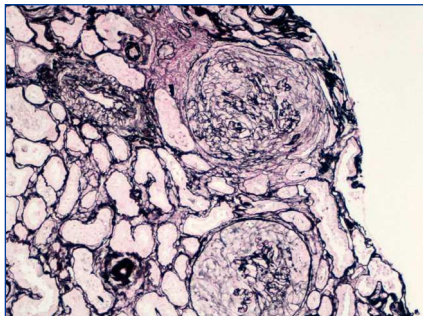
Gasometría venosa: acidosis metabólica con pH 7,28, CO<sub>2</sub> total 20 mmol/l, HCO<sub>3</sub><sup>-</sup> 18,8 mmol/l, EB -7,5. ECG: ritmo sinusal a 75 lat/min, PR normal, QRS estrecho, sin alteraciones agudas de la repolarización. Ecografía abdominal: hígado y bazo sin alteraciones ecográficas. Riñón derecho aumentado de tamaño (15 cm), con pérdida de la diferenciación córtico-medular; no se observaba dilatación de la vía excretora. Riñón izquierdo hipoplásico (descrito

en estudios previos). Renograma isotópico con  $^{99m}\text{Tc}$ -MAG3: anulaci3n funcional del riñ3n izquierdo. Nefropatía parenquimatosa severa del riñ3n derecho. Inmunología: IgG 795 mg/dl, IgA 123 mg/dl, IgM 25,1 mg/dl, C3 133 mg/dl, C4 normal, cadenas kappa 161 mg/dl, lambda normal.

Autoinmunidad: ANA, Ac-anti-ADN y ANCA-c negativos, ANCA-p 41U/ml y Ac-anti-MBG 287 U/ml. Proteino-grama normal. Serología para VHB y VHC negativa.

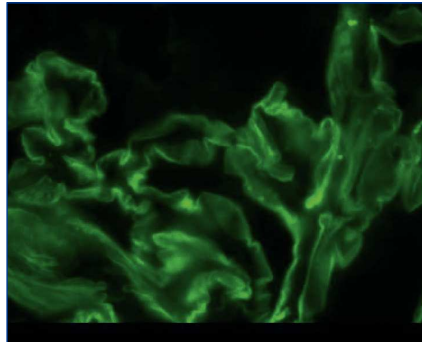
Ante estos hallazgos clínicos y analític-icos se decide realizaci3n de biopsia renal por lumbotomía abierta, dado que el paciente es monorreño funcional.

La anatomía patológica describe un total de 49 glomérulos, tres de ellos escler-rosados; en el resto dominaba una extensa afectaci3n de la estructura con necrosis fibrinoide y proliferaci3n extracapilar celular y circunferencial en el 100% de los glomérulos. Los vasos de pequeño calibre presentaron, asimismo, vasculitis necrosante. El estudio de IF directa aportó una positividad lineal y difusa en la membrana basal glomerular con IgG positiva, siendo el resto de anticuerpos negativos. En resumen, presentaba glomerulonefritis extracapilar con intensa afectaci3n del 100% de los glomérulos de la muestra e IF típica de glomerulonefritis extracapilar por Ac-anti-MBG (tipo I) (figuras 1 y 2).



Necrosis fibrinoide y proliferaci3n extracapilar.

**Figura 1.** Técnica de plata.



El estudio de IF directa aportó una positividad lineal y difusa en la membrana basal glomerular IgG positiva, siendo el resto de anticuerpos negativos.

**Figura 2.** Inmunofluorescencia.

Desde el ingreso el paciente requiri3 terapia renal sustitutiva. Fue tratado con ciclofosfamida intravenosa a dosis de 1,5 mg/kg/día, metilprednisolona 500 mg/24 h durante 3 días y plasmaféresis (7 sesiones). La ciclofosfamida se suspendió por trombopenia. No hubo compromiso pulmonar en ningún momento durante la evoluci3n.

En la actualidad el paciente permanece en programa de hemodiálisis mediante fístula arteriovenosa como acceso vascular.

### Discusi3n

El porcentaje de coexistencia sérica de ANCA-p y Ac-anti-MBG se ha cuantificado en diferentes series en torno al 25%<sup>1,3-5</sup>. Realmente el perfil clínic-ico, el pron3stico y el rol fisiopatol3gico de cada anticuerpo de los pacientes con coexistencia sérica de ANCA-p y Ac-anti-MBG aún es materia de investigaci3n. No está claro si la GN asociada con ANCA predispone al desarrollo de enfermedad por Ac-anti-MBG o si en el curso de una GN por Ac-anti-MBG se positivizan los ANCA.

Sin embargo, uno de los factores más relevantes a nuestro entender es que los estudios de IF no se describen de manera rutinaria en la bibliografía, por lo que no tenemos la certeza de que los casos de

«doble positividad» se traten de GNE tipos III o I.

En la GNE tipo III ANCA+ se ha descrito la existencia de Ac-anti-MBG hasta en el 5% de los casos. Debido a la mayor frecuencia de esta enfermedad, la mayoría de los casos descritos se incluyen en este grupo. Algunos trabajos sugieren que la GN por ANCA es la que aparece primero, seguida de la enfermedad por Ac-anti-MBG<sup>1,3</sup>. En estos casos, se ha sugerido que existe una exposici3n de los antígenos de la membrana basal glomerular y el desarrollo de Ac-anti-MBG.

En la GNE tipo I se ha comunicado que hasta un 30% de los casos pueden asociarse con la existencia de ANCA. Debido a la menor frecuencia de esta enfermedad se han descrito menos casos<sup>4,5</sup>. La patogenia de esta entidad no se encuentra aclarada y parece que una alteraci3n en la regulaci3n inmunol3gica produce el desarrollo de ambos, ANCA-p y Ac-anti-MBG.

Además, se ha sugerido que los pacientes con ANCA y Ac-anti-MBG tienen, paradójicamente, mejor pron3stico<sup>6</sup>. No obstante, esto no se ha confirmado; incluso se afirma que la supervivencia renal en pacientes con doble positividad no es mejor que la de los que tienen únicamente Ac-anti-MBG<sup>1,3,8</sup>. En un estudio de Lindic et al.<sup>10</sup>, los pacientes con Ac-anti-MBG y ANCA y una creatinina al ingreso mayor de 5,6 mg/dl no recuperaron la funci3n renal a pesar de tratamiento con prednisolona, ciclofosfamida e intercambio plasmático.

Nosotros presentamos un caso de GNE tipo I con IF positiva lineal y coexistencia sérica de Ac-anti-MBG y ANCA-p. Evidenciamos en nuestro paciente el mal pron3stico de la funci3n renal en estos casos, quedando dependiente de hemodiálisis a pesar de tratamiento agresivo.

1. Rutgers A, Slot M, Van Paasen P, Van Breda V, Heeringa P, Willen Cohen J. Coexistence of Anti-Glomerular Basement Membrane Antibodies and Myeloperoxidase-ANCAs in Crescentic Glomerulonephritis. *Am J Kidney Dis* 2005;46:53-62.
2. Glassock RASG, Cohen AH. Primary glomerular diseases: The Kidney.

- Philadelphia, PA: Saunders, 1991;1182-79.
3. Jenette JC. Rapidly progressive crescent glomerulonephritis. *Kidney Int* 2003;63:1164-77.
  4. Niles JL, Bottinger EP, Saurina GR, et al. The syndrome of lung hemorrhage and nephritis is usually an ANCA-associated condition. *Arch Intern Med* 1996;156:440-5.
  5. Saxena R, Bygren P, Arvastson B, Wieslander J. Circulating autoantibodies as serological markers in the differential diagnosis of pulmonary renal syndrome. *J Intern Med* 1995;238:143-52.
  6. Bosch X, Mirapeix E, Font J, et al. Prognostic implications of anti-neutrophil cytoplasmic autoantibodies with myeloperoxidase specificity in anti-glomerular basement membrane disease. *Clin Nephrol* 1996;36:107-13.
  7. Hudson BG, Tryggvason K, Sundaramoorthy M, Neilson EG. Alport's syndrome, Goodpasture's syndrome, and type IV collagen. *N Engl J Med* 2003;348:2543-56.
  8. Weber MFA, Andrassy K, Pullig O, Koderisch J, Netzer K. Antineutrophil-Cytoplasmic Antibodies and Antiglomerular Basement Membrane Antibodies in Goodpasture's syndrome and in Wegener's Granulomatosis. *J Am Soc Nephrol* 1992;2:1227-34.
  9. Hellmark T, Niles J, Collins B, et al. Comparison of Anti-GBM Antibodies in Sera with or without ANCA. *J Am Soc Nephrol* 1993;3:376-85.
  10. Lindić J, Vizjak A, Ferlunga D, Kovac D. Clinical Outcome of Patients with coexistence Antineutrophil Cytoplasmic Antibodies and Antibodies Against Glomerular Basement Membrane. *Ther Apher Dial* 2009;13:278-81.

**K. Toledo Perdomo<sup>1</sup>, R. Ortega Salas<sup>2</sup>, M.J. Pérez-Sáez<sup>1</sup>, E. Esquivias de Motta<sup>1</sup>, M. Espinosa Hernández<sup>1</sup>, M. López Andreu<sup>1</sup>, F. López Rubio<sup>1</sup>, P. Aljama García<sup>1</sup>**

<sup>1</sup> Servicio de Nefrología.

Hospital Universitario Reina Sofía. Córdoba.

<sup>2</sup> Servicio de Anatomía Patológica.

Hospital Universitario Reina Sofía. Córdoba.

**Correspondencia:** Katia Toledo Perdomo

Servicio de Nefrología. Hospital Universitario Reina Sofía, Avd. Menéndez Pidal, s/n. 14011 Córdoba. aveqta@hotmail.com

## Late venous thrombosis of renal allograft: two cases with different treatment and outcome

*Nefrología* 2011;31(1):115-7

doi:10.3265/Nefrologia.pre2010.Sep.10641

### Dear Editor:

Renal transplant (RT) patients have a higher incidence of thrombotic events and an increased risk of recurrence after the withdrawal of anticoagulation. Thrombosis of the allograft vein is a well-described complication of renal transplantation. It can occur early after transplant, related to surgical technical complications or many years post-transplant associated to multiple inciting factors. The treatment includes surgery, thrombolytics and anticoagulation.

We present two cases of late allograft venous thrombosis with different treatments and outcome: conventional hipocoagulation led to renal failure but surgical thrombectomy allowed patient improvement and renal function recovery. Based on the cases, a review of the literature about pathophysiology, clinical presentation, diagnosis and treatment options of late venous thrombosis of renal allograft was made.

RT patients have a higher incidence (ranging 0.6-25%) of thrombotic events<sup>1,2</sup>. Thrombosis of the allograft vein is a well-described early complication<sup>3</sup>, usually associated with acute rejection or surgical complications<sup>4</sup>. The typical presentation is that of a sudden painful and swollen allograft, haematuria and oliguria with deterioration of graft function<sup>4,5</sup>. Partial vein thrombosis presents as a late event, with chronic oedema and progressive deterioration of renal function<sup>6</sup>.

Diagnosis can be made by Doppler ultrasound, computed tomography (CT) or magnetic resonance venogram<sup>7</sup> and the treatment includes surgery, thrombolytics and anticoagulants<sup>7</sup>. The authors present two cases of late

allograft venous thrombosis with different treatments and outcome.

### Clinical cases

#### Case 1

A 63-year-old man, with chronic renal failure (CRF) secondary to adult polycystic kidney disease (APKD), was submitted to RT in 1988 and treated with cyclosporine (CsA), azathioprine (AZA) and prednisolone (P). Nineteen years after RT, serum creatinine (Cr) increased to 2.5 mg/dl and nephrotic proteinuria was documented. In 2007, chronic allograft nephropathy (CAN) was confirmed. One year later, a rectal adenoma was diagnosed and after four months (on March 2009), he had acute diverticulitis complicated by peritonitis and needed surgery.

On July 2009, he was admitted with painful oedema of the right leg with one week of evolution. Doppler revealed femoral vein thrombosis and partial thrombosis of allograft vein, iliac and inferior vena cava (IVC). Renal function had declined (Cr: 5.84 mg/dl) and serum albumin was reduced (2.68 g/dL). Pulmonary embolism was excluded and anticoagulation with low molecular weight heparin (LMWH) was started, followed by accenocumarol. Renal function deteriorated and one week later he started haemodialysis. The study for other neoplasms was negative. Three months later, he is asymptomatic but remains on haemodialysis.

#### Case 2

A 58-year-old man, with CRF secondary to APKD, was submitted to RT in 1993. He was treated with CsA, AZA and P and renal function stabilized on Cr: 1.8 mg/dl, without proteinuria. Posttransplant erythrocytosis was documented in 1996 and treated with phlebotomies.

On May 2009, he was admitted with thrombosis of right popliteal vein. He had erythrocytosis (Hb: 18.3g/dL) and deterioration of renal function (Cr: 2.2