

1. Jungers P, Chauveau D. Pregnancy in renal disease. *Kidney Int* 1997;52:871-85.
2. Bolognani D, Coppolino G, Crasci E, Campo S, Aloisi C, Buemi M. Pregnancy in uremic patients: an eventful journey. *Obstet Gynaecol Res* 2008;34(2):137-43.
3. Lindheimer MD, Davison JM. Pregnancy and CKD: any progress? *Am J Kidney Dis* 2007;49(6):729-31.
4. Imbasciati E, Gregorini G, Cabiddu G, Gamaro L, Ambroso G, Del Giudice A, et al. Pregnancy in CKD stages 3 to 5: fetal and maternal outcomes. *Am J Kidney Dis* 2007;49(6):753-62.
5. Jones DC, Hayslett JP. Outcome of pregnancy in women with moderate or severe renal insufficiency. *N Engl J Med* 1996;335(4):226-32.
6. Smith MC, Moran P, Ward MK, Davison JM. Assessment of glomerular filtration rate during pregnancy using the MDRD formula. *BJOG*. 2008;115(1):109-12.
7. Reddy SS, Holley JL. Management of the pregnant chronic dialysis patient. *Adv Chronic Kidney Dis* 2007;14(2):146-55.
8. Asamiya Y, Otsubo S, Matsuda Y, Kimata N, Kikuchi K, Miwa N, et al. The importance of low blood urea nitrogen levels in pregnant patients undergoing hemodialysis to optimize birth weight and gestational age. *Kidney Int* 2009;75(11):1217-22.

J.L. Merino¹, B. Espejo¹, P. Ferreiro²,

B. Bueno¹, V. Paraiso¹

Sección de ¹Nefrología

y ² Servicio de Obstetricia y Ginecología.

Hospital del Henares. Coslada. Madrid.

Correspondencia: José Luis Merino

Sección de Nefrología. Hospital del Henares.

Avda. Marie Curie, s/n.

28882 Coslada. Madrid.

jluism.merino@salud.madrid.org

Deterioro de la función renal asociado con hipotiroidismo

Nefrología 2010;30(3):378-80

doi: 10.3265/Nefrología.pre2010.Apr.10350

Sr. Director:

La relación funcional «tiroides-riñón» esta descrita desde mediados del siglo

xx¹ y ha sido objeto de múltiples publicaciones con diversos planteamientos fisiopatológicos²⁻⁵.

Presentamos el caso de una paciente con una llamativa recuperación del filtrado glomerular (FG) tras la corrección del hipotiroidismo diagnosticado.

Se trata de una mujer de 89 años con hipertensión arterial, cardiopatía hipertensiva, fibrilación auricular (FA), insuficiencia mitral y aórtica moderadas, enfermedad cerebral de pequeño vaso y síndrome de hipoventilación-obesidad. Había sido sometida a una colecistectomía en abril de 2008, objetivándose creatinina plasmática en rango normal en ese momento.

En el período comprendido entre abril de 2008 y marzo de 2009, precisa varios ingresos hospitalarios por cuadros de FA rápida, ictus lacunar, insuficiencia cardíaca e intoxicación por digoxina. Se observa deterioro progresivo de la función renal (FR) hasta mayo de 2009, cuando se solicita valoración por parte del servicio de nefrología (tabla 1).

En la ecografía realizada se observa atrofia renal izquierda (diámetro de 76 mm con desestructuración córtico-

medular) y riñón derecho de 118 mm con moderada atrofia cortical.

En ese momento la paciente fue diagnosticada de enfermedad renal crónica (ERC) de grado 4 secundaria a reducción de la masa renal funcionante y comorbilidad cardiovascular grave, con cambios terapéuticos correspondientes al grado de ERC.

Tras la detección analítica de hipotiroidismo primario y el posterior diagnóstico de bocio multinodular por tiroiditis autoinmune se inicia tratamiento hormonal con levotiroxina.

En los 6 meses posteriores se objetiva un adecuado control del hipotiroidismo con recuperación progresiva del FG y aumento de las cifras de hemoglobina, superando las expectativas de reversibilidad del deterioro renal (tabla 1 y figura 1).

Los trastornos tiroideos inducen alteraciones en numerosas localizaciones y el corazón y los riñones son los principales objetivos de actuación de las hormonas tiroideas²⁻⁵.

El hipotiroidismo primario, desarrollado con posterioridad al crecimen-

Tabla 1. Evolución analítica de creatinina plasmática, TSH, T4, sodio, pH y hemoglobina

Fecha	Creatinina (mg/dl)	TSH (μU/ml)	T4 (ng/dl)	Na (mEq/l)	pH	Hb (g/dl)
Abril/2008	0,9			142	7,5	9,6
Sept/2008	1,0			143	7,46	11,9
Oct/2008	1,1			136	7,47	12,1
Dic/2008	1,8			139		11,9
Enero/2009	1,3			134		
Marzo/2009	2,2			141	7,32	
Inicio de seguimiento por nefrología						
Mayo/2009	2,5				7,35	11,5
Junio/2009	3,0	70,29	0,63	138	7,37	11,7
Inicio de tratamiento con levotiroxina						
Julio/2009	3,2	52,93	0,88	141	7,36	11,6
Ago/2009	2,8	12,32		143	7,34	12,4
Sep/2009		12,06	1,16			
Oct/2009	1,9	8,76	1,21	137	7,34	12,7
Feb/2010	1,6	3,22	1,73	145	7,37	13,9

epitelio tubular, necrosis tubular en caso de rabdomiólisis.

El deterioro de la FR en el seno de hipotiroidismo puede presentarse con hiponatremia, sobrecarga de volumen, acidosis metabólica, hipoaldosteronismo hiporreninémico relativo, rabdomiólisis con proteinuria variable y/o anemia, sin que exista un patrón común de alteraciones analíticas.

Por otra parte, la ERC puede causar alteraciones en el ritmo circadiano de TSH, reducir la conversión periférica de T4 y disminuir la secreción renal de iodina, con prolongación del efecto Wolf-Chaikoff². La presencia de hipotiroidismo subclínico en pacientes con FG menor de 60 ml/min es del 17,9% frente a sólo el 7% en pacientes con FG mayor de 90 ml/min².

Existen multitud de publicaciones de casos clínicos que confirman la frecuente asociación entre hipotiroidismo y deterioro de la FR tanto en presencia de ERC avanzada⁸ como en pacientes con función renal conservada¹¹. En series publicadas de pacientes adultos con hipotiroidismo primario (Montenegro, con 41 pacientes¹²) o tiroidectomizados (Karanikas, con 27 pacientes⁵, Den Hollander, con 37 pacientes¹³, Baajafer, con 124 pacientes¹⁴, Kreisman, con 24 pacientes¹⁵) consta un deterioro reversible del FG que tiende a recuperarse a las 6-24 semanas tras la corrección de la función tiroidea. En más del 90% de los casos se encuentran síntomas musculares con elevación de CPK⁸.

En el caso que presentamos, la espectacular recuperación de la FR tras la corrección del hipotiroidismo nos obligó a revisar la primera impresión diagnóstica. La edad avanzada de una paciente con abundantes factores de riesgo cardiovascular, patología respiratoria y probable anulación funcional del riñón izquierdo sumado a los frecuentes ingresos hospitalarios hacía muy probable el diagnóstico de ERC multifactorial con pocas esperanzas de mejoría. Durante el seguimiento no se detectaron alteraciones iónicas significativas

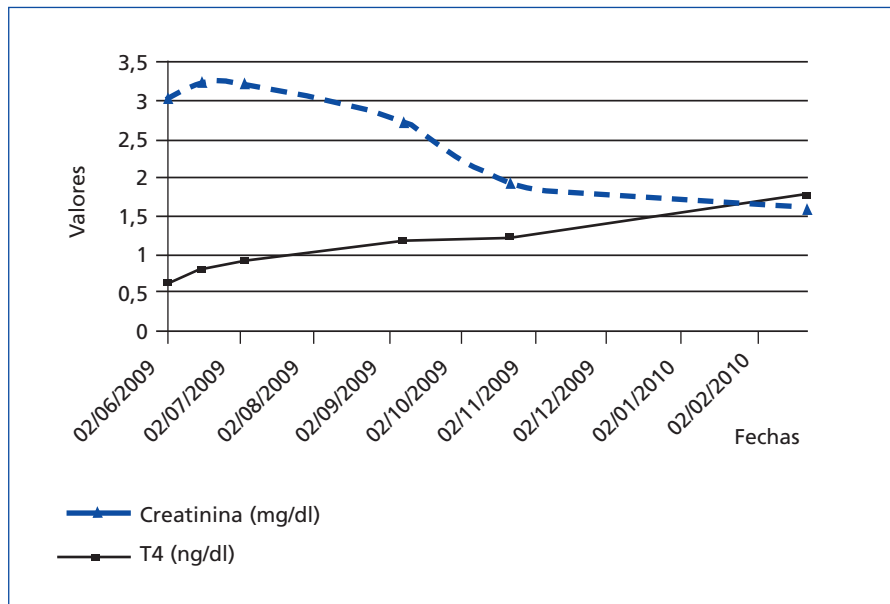


Figura 1. Evolución tras inicio de tratamiento con levotiroxina.

to intrauterino, se asocia con deterioro del FG reversible con tratamiento hormonal en aproximadamente un 55% de los casos². Es frecuente la presencia de hiponatremia (en el 45% de los casos si coexiste ERC frente al 21% con FR previamente normal) y sobrecarga hídrica².

El deterioro de la FR secundario a hipotiroidismo implica mecanismos heterogéneos con dominancia de las alteraciones hemodinámicas: efecto inotrópico negativo sobre el corazón, reducción del volumen intravascular circulante y aumento de resistencias periféricas con vasoconstricción renal²⁻⁴.

Entre los efectos de las hormonas tiroideas cabe destacar los siguientes:

1. Regulación génica sobre proteínas estructurales y reguladoras como Na⁺/K⁺ ATPasa, Ca²⁺ ATPasa, el intercambiador Na⁺/Ca²⁺, receptores betaadrenérgicos, adenilatociclasa, fosfolamban, miosina, canales de potasio dependientes de voltaje, proteínas G, etc.³⁻⁷.
2. Regulación extragénica sobre canales de Na⁺, K⁺ y Ca²⁺ en la membrana celular^{3,7}.
3. Correlación con el sistema renina-angiotensina-aldosterona^{4,6}.

4. Correlación con los niveles de arginina-vasopresina (ADH)^{4,5}, péptido natriurético (BNP)^{4,6}, creatinina plasmática no dependiente de la función renal⁸ y eritropoyetina⁴.
5. Actividad sobre el tono de la musculatura lisa vascular mediada por receptores alfaadrenérgicos, actividad de la sintasa del óxido nítrico (NOS) y del factor hiperpolarizante endotelial (EDHF)^{3,7}.
6. En situación de déficit de hormonas tiroideas, posterior al desarrollo renal fetal, pueden observarse tanto alteraciones funcionales como anatómicas en relación con la presencia de inmunocomplejos en las tiroiditis autoinmunes⁹.
7. Alteraciones funcionales: aumento de creatinina plasmática, hiponatremia, retención hídrica, pérdida de la capacidad de concentración urinaria, anemia hiporregenerativa.
8. Alteraciones anatómicas¹⁰:
 - a) Glomerulares: engrosamiento de la membrana basal glomerular (MBG), depósitos de mucopolisacáridos amorfos en la matriz mesangial y vacuolización de células mesangiales.
 - b) Tubulares: engrosamiento de MBG, inclusiones citoplasmáticas en el

en sangre ni en orina; no se objetivaron proteinuria, acidosis metabólica o aumento de enzimas musculares. No hubo modificaciones del tratamiento habitual ni otras causas de fracaso renal a las que poder atribuir la evolución ni tampoco se realizó tratamiento específico de la anemia. Tanto la mejoría del FG, con el correspondiente descenso de la creatinina plasmática, como el aumento espontáneo del nivel de hemoglobina son atribuibles principalmente a la corrección hormonal del hipotiroidismo.

En nuestra opinión, el estudio de la función tiroidea en el proceso diagnóstico de insuficiencia renal de causa no confirmada es, al menos, recomendable, considerando el hipotiroidismo subclínico o manifiesto entre las posibles causas de deterioro de la función renal.

1. Yount E, Little JM. Renal clearance in patients with myxedema. *J Clin Endocrinol Metab* 1955;15(3):343-6.
2. Iglesias P, Díez JJ. Thyroid dysfunction and kidney disease. *Eur J Endocrinol* 2009;160:503-15.
3. Klein I, Ojamaa K. Thyroid hormone and the cardiovascular system. *N Engl J Med* 2001;344(7):501-9.
4. Vargas F, Moreno JM, Rodríguez-Gómez I, et al. Vascular and renal function in experimental thyroid disorders. *Eur J Endocrinol* 2006;154(2):197-212.
5. Karanikas G, Schütz M, Szabo M, et al. Isotopic renal function studies in severe hypothyroidism and after thyroid hormone replacement therapy. *Am J Nephrol* 2004;24(1):41-5.
6. Park CW, Shin YS, Ahn SJ, et al. Thyroxine treatment induces upregulation of renin-angiotensin-aldosterone system due to decreasing effective plasma volume in patients with primary myxoedema. *Nephrol Dial Transplant* 2001;16(9):1799-806.
7. McDonough AA, Brown TA, Horowitz B, et al. Thyroid hormone coordinately regulates Na⁺-K⁺-ATPase α - and β -subunit mRNA levels in kidney. *Am J Physiol* 1988;254:C323-9.
8. Nakahama H, Sakaguchi K, Horita Y, et al. Treatment of severe hypothyroidism reduced serum creatinine levels in two chronic renal failure patients. *Nephron* 2001;88(3):264-7.
9. Luciani R, Falcone C, Principe F, et al. Acute renal failure due to amiodarone-induced hypothyroidism. *Clin Nephrol* 2009;72(1):79-80.
10. Salomon MI, Scala VD, Grishman E, et al. Renal lesions in hypothyroidism: a study base from kidney biopsias. *Metabolism* 1967;16:846-52.
11. Bald M, Hauffa BP, Wingen AM. Hypothyroidism mimicking chronic renal failure in reflux nephropathy. *Arch Dis Child* 2000;83:251-2.
12. Montenegro J, González O, Saracho R, et al. Changes in renal function in primary hypothyroidism. *Am J Kidney Dis* 1996;27(2):195-8.
13. Den Hollander JG, Wulkan RW, Mantel MJ, Berghout A. Correlation between severity of thyroid dysfunction and renal function. *Clin Endocrinol* 2005;62:423-7.
14. Baajafer FS, Hammani MM, Mohamed GED. Prevalence and severity of hyponatremia in short-term uncomplicated hypothyroidism. *J Endocrinol Invest* 1999;22:35-9.
15. Kreisman SH, Hennesey JV. Consistent reversible elevations of serum creatinine levels in severe hypothyroidism. *Arch Intern Med* 1999;159:79-82.

V. Petkov Stoyanov, J.A. Martín Navarro, E. Mérida Herrero, M.J. Gutiérrez Sánchez

Sección de Nefrología.
Hospital del Tajo. Aranjuez. Madrid.

Correspondencia: Juan A. Martín Navarro.
Sección de Nefrología.
Hospital del Tajo. Aranjuez. Madrid.
juanmartinnav@hotmail.com
