

tracción renal de linfocitos o células plasmocitoides³. A pesar de ello la insuficiencia renal es infrecuente.

Presentamos el caso de un varón de 74 años que ingresó en Nefrología con diagnóstico de Insuficiencia Renal Crónica agudizada precisando hemodiálisis de urgencia. Acudió al hospital por cuadro de malestar general, astenia, diarrea y náuseas de cinco meses de evolución. Aportaba analítica realizada por el Servicio de Digestivo tres meses antes con creatinina de 2 mg/dl. En la exploración: palidez generalizada, corazón arritmico, hipoventilación en bases pulmonares, ingurgitación yugular, hepatomegalia y edemas en miembros inferiores. En la analítica destacaba: anemia, plaquetopenia; retención nitrogenada (creatinina 13 mg/dl) y acidosis metabólica. En los estudios posteriores se observó: VSG, gammaglobulina IgM y cadenas Kappa elevadas. Fenómeno de rouleaux. Ausencia de cadenas ligeras en orina. Aspirado y biopsia de médula ósea: Infiltración de linfocitos con diferenciación plasmocitoide. Estudio inmunológico por citometría de flujo compatible con linfoma linfoplasmocítico. Biopsia renal: 22 glomérulos histológicamente normales y 3 esclerosados. Intersticio infiltrado por linfocitos atípicos de pequeño tamaño, linfocitos plasmocitoides y células plasmáticas provocando ensanchamientos marcados del intersticio renal (fig. 1). Por técnica de inmunohistoquímica las células malignas fueron positivas para los antiseros CD20 y CD43.

La causa de la MW es desconocida pero se sabe que están presentes mutaciones somáticas y anormalidades cromosómicas de la célula B maligna. Los antígenos de superficie expresados en

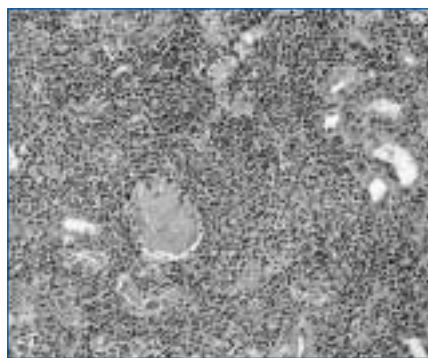


Figura 1.

el linfocito atípico son principalmente CD19, CD20, CD24 y la cadena ligera kappa⁴. La clínica consiste en sintomatología común a otras neoplasias como síndrome constitucional, sudoración nocturna, fiebre y otras derivadas de la afectación de órganos, tanto por infiltración tumoral, depósito de IgM o de proteína amiloide, como por síndrome de hiperviscosidad^{1,3,5}. En cuanto a las manifestaciones renales se han descrito casos de glomerulonefritis debidas a depósitos de IgM o crioglobulinemia y síndrome nefrótico que cuando aparece suele ser secundario a amiloidosis o a trombos de IgM en los capilares glomerulares⁶⁻⁹.

En nuestro caso el paciente presentaba sintomatología general, digestiva, e insuficiencia renal sin proteinuria, motivo por el cual se decidió realizar biopsia renal. La Anatomía Patológica informó de infiltración renal intersticial por linfoma linfoplasmocítico sin depósitos de IgM.

Consideramos nuestro caso interesante por cursar con insuficiencia renal, infrecuente en esta patología y por la ausencia de proteinuria, probablemente debida a la infiltración del intersticio por los linfocitos atípicos respetando a los glomérulos.

El paciente inició tratamiento quimioterápico con Clorambucil y Prednisona, continuando en programa de hemodiálisis crónica hasta su fallecimiento nueve meses después del diagnóstico.

1. Pangalis GA, Kyrtonis MC, Kontopidou FN, Vassilakopoulos TP. Differential diagnosis of Waldenström's macroglobulinemia from other low-grade B-cell lymphoproliferative disorders. *Semin Oncol* 30 (2): 201-205, 2003.
2. Berger F, Traverse-Glehen A, Felman P, Callet-Bauchu E. Clinicopathologic features of Waldenström's macroglobulinemia and marginal zone lymphoma: are they distinct or the same entity? *Clin Lymphoma* 5 (4): 220-224, 2005.
3. Veltman GA, Van Veen S, Kluin-Nelemans JC, Bruijn JA. Renal disease in Waldenström's macroglobulinemia. *Nephrol Dial Transplant* 12: 1256-1259, 1997.
4. Jensen GS, Andrews EJ, Mant MJ, Vergidis R. Transitions in CD45 isoform expression indicate continuous differentiation of a monoclonal CD5+CD11b+B lineage in Waldenström's macroglobulinemia. *Am J Hematol* 37 (1): 20-30, 1991.
5. Dimopoulos MA, Panayiotidis P, Mouloupoulos LA, Sfikakis P. Waldenström's macroglobulinemia: clinical features, complications

and management. *J Clin Oncol* 18 (1): 214-226, 2000.

6. Isaac J, Herrera GA. Cast nephropathy in a case of Waldenström's macroglobulinemia. *Nephron* 91 (3): 512-515, 2002.
7. Harada Y, Ido N, Okada T, Otani M. Nephrotic syndrome caused by protein thrombi in glomerulocapillary lumen in Waldenström's macroglobulinemia. *Br J Haematol* 110 (4): 880-883, 2000.
8. Haraguchi S, Tomiyoshi Y, Aoki S, Sakemi T. Nephrotic syndrome due to immunologically mediated hypocomplementemic glomerulonephritis in a patient of Waldenström's macroglobulinemia. *Nephron* 92 (2): 452-455, 2002.
9. Muso E, Tamura I, Yashiro M, Asaka Y. Waldenström's macroglobulinemia associated with amyloidosis and membranous nephropathy. *Nippon Jinzo Gakkai Shi* 35 (11): 1265-1269, 1993.

E. Jiménez Víbora, A. I. Martínez Puerto, J. A. Milán Martín y J. R.

Armas Padrón

Servicio de Nefrología. Servicio de Anatomía Patológica. Hospital Universitario Virgen Macarena de Sevilla.

Correspondencia: Elena Jiménez Víbora ejvibora@hotmail.com. Centro de Diálisis Sierra Este. Avda. de la Innovación, 2. Edificio Sierra Este. 41020 Sevilla.

Intoxicación por Averrhoa carambola en un paciente en diálisis crónica

Nefrología 2008; 28 (1) 117-118

Sr. Director: Entre los pacientes, es frecuente la creencia en la inocuidad de los productos naturales, a los que se atribuyen numerosas funciones curativas o regenerativas. La carambola (fruta estrella, nombre científico *Averrhoa carambola*). Ver figura 1) es una fruta ampliamente difundida en varias regiones de Centroamérica, Suramérica y, sobre todo Asia, de donde se considera originaria. Esta fruta se comercializa desde hace varios años en los mercados europeos y de los Estados Unidos con una importante oferta como fruta exótica. La falla renal es una condición médica de prevalencia creciente; en estos pacientes, la ingesta de carambola se relaciona de forma causal con una severa neurotoxicidad que ha causado la muerte a más de una decena de individuos. Presentamos el caso de un paciente atendido en nuestro centro.



Figura 1.

Un hombre de 67 años consultó a urgencias de un hospital en Cali, Colombia, por un cuadro de hipo de dos días de evolución. Tiene como antecedente diabetes tipo 2, con falla renal secundaria, en hemodiálisis tres veces por semana desde hacía 19 meses. Doce horas antes de la consulta inicial, el paciente había consumido zumo de carambola en cantidad equivalente a 4 unidades de la fruta. Los médicos de urgencias no encontraron causa aparente del hipo, y remitieron al paciente a nuestro centro para su hemodiálisis programada, luego de la cual egresó sin hipo. Al regresar a su casa, el paciente consumió una cantidad similar de zumo, presentando casi de inmediato recurrencia del hipo, seguido de vómito, por lo que fue internado en el hospital. Durante los dos días siguientes presentó deterioro neurológico progresivo llegando hasta el estupor.

El paciente es remitido nuevamente a nuestro centro a donde ingresó estuporoso, sin focalización motora y con un patrón respiratorio irregular sin otros hallazgos importantes al examen físico. Los estudios mostraron una anemia leve, glicemia de 315 mg/dL (17,5 mmol/L), creatinina de 3,93 mg/dL (347,4 mmol/L) y neuroimágenes sin alteraciones. La asociación entre su estado clínico y la ingesta de carambola se hizo evidente. El paciente permaneció los siguientes seis días en la unidad de cuidado intensivo recibiendo hemodiálisis diaria de 4 horas cada sesión con progresiva recuperación de sus síntomas; egresó sin secuelas pero manteniendo amnesia completa de los eventos que rodearon el episodio de intoxicación. Desde entonces no ha vuelto a consumir dicha fruta. El hipo en el servicio de urgencias es una manifestación que en la población renal

crónica debe hacernos pensar en esta intoxicación potencialmente fatal.

1. Neto NM, Robl F, Netto JC. Intoxication by star fruit (*Averrhoa carambola*) in six dialysis patients (Preliminary report). *Nephrol Dial Transplant* 13 (3): 570-2, 1998.
2. Neto JM, Da Costa JA, García-Cairasco N, Netto JC, Nakagawa B, Dantas M. Intoxication by star fruit (*Averrhoa carambola*) in 32 uraemic patients: treatment and outcome. *Nephrol Dial Transplant* 18 (1): 120-5, 2003.
3. Carolina RO, Belebani RO, Pizzo AB, Vecchio FD, García-Cairasco N, Moisés-Neto M y cols. Convulsant activity and neurochemical alterations induced by a fraction obtained from fruit *Averrhoa carambola* (Oxalidaceae: Geraniales). *Neurochem Int* 46 (7): 5, 2005.

L. Marín-Restrepo y D. Rosselli

Servicio de Nefrología Clínica. Nuestra Señora de los Remedios. Academia Nacional de Medicina. Colombia.

Correspondencia: Leonardo Marín Restrepo leomarin@hotmail.com. Clínica Nuestra Señora de los Remedios. Calle 35, 6 A Bis 36. Cali. 12345 Valle del Cauca. Colombia.

Necrosis del pene como rara manifestación de calcifilaxis en la uremia

Nefrología 2008; 28 (1) 118-119

Sr. Director: La necrosis del pene es una entidad rara de la cual se han descrito pocos casos en los enfermos en diálisis^{1,2}. En estos puede estar asociada a la diabetes mellitus (DM), a los embolismos de colesterol y muy raramente a la calcifilaxis^{1,3,4}. El diagnóstico es clínico tras revisar los antecedentes patológicos, la exploración física y la realización de otros estudios como la biopsia de la piel¹. Presentamos un caso de calcifilaxis, de localización poco frecuente en un paciente en hemodiálisis.

Varón de 43 años, en hemodiálisis periódicas por glomerulonefritis crónica. Durante los siguientes 3 años mantuvo producto Ca/P > 70 mg²/dl², hiperfosforemia persistente, y hiperparatiroidismo severo (PTHi 1.200 pg/ml) que no consigue controlarse con calcitriol y paratiroidectomía subtotal en enero 2005. Desde entonces, los niveles de PTH: 200 pg/ml, Ca: 8,5 mg/dl, y P: 4 mg/dl. Ingresó en septiembre 2005 por presentar un deterioro general, una aparición

progresiva de petequias en el pene que progresaron a la necrosis (fig. 1).

En la analítica destacan: 9.100 leucocitos/mm³, Hb: 9,8 g/dl, proteínas: 4,4 g/dl, Ca: 8 mg/dl, P: 4,32 mg/dl, PTH: 248 pg/ml, coagulación normal, VIH negativo. En Rx de abdomen se observan calcificaciones del paquete vascular ílio-femoral. El doppler del pene y de los vasos ilíacos mostró una ausencia completa del flujo sanguíneo en el pene y un mínimo flujo en las arterias ilíacas y femorales, con calcificaciones en los vasos del pene.

Se decidió someterle a una falectomía parcial. En el informe anatomopatológico se observó una hiperplasia de la capa íntima, calcificación en la capa media de los vasos arteriales con áreas de necrosis y hemorragia en el cuerpo del pene. Su evolución postoperatoria fue adecuada.

La calcifilaxis es un trastorno cuya etiopatogenia no está clara. Se asocia a la hipercalcemia y/o hiperfosforemia, secundarias al hiperparatiroidismo secundario o tras la administración exógena de compuestos de calcio y calcitriol⁵. Aparece en el 1-4% de los pacientes en hemodiálisis, se ha descrito también en la diálisis peritoneal y muy raramente en los trasplantados renales o pacientes con IRCT estadios III y IV⁶⁻⁸.

El tratamiento principal debe consistir en la prevención del cuadro, mediante la monitorización de los niveles de

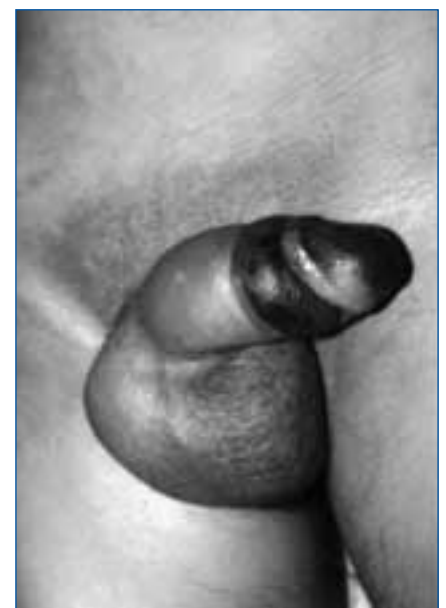

Figura 1. Lesión de aspecto necrótico en el glande.