

Rabdomiólisis hipopotasémica y tetania como forma de presentación de enfermedad celíaca en un adulto

J. M.^a Peña Porta, E. Calvo Beguería*, C. Vicente de Vera Floristán** y R. Oncins Torres***

Unidad de Nefrología. Hospital de Barbastro. Huesca. *Sección de Medicina Interna. Hospital de Barbastro. Huesca. **Servicio de Medicina Interna. Hospital Universitario Arnau de Vilanova. Lérida. ***Unidad de Anatomía Patológica. Hospital de Barbastro. Huesca.

Nefrología 2008; 28 (3) 343-346

RESUMEN

Describimos el caso de un paciente de 38 años de edad con una rabdomiólisis hipopotasémica y tetania como forma de presentación de una enfermedad celíaca. Discutimos las diversas alteraciones electrolíticas que presentaba como consecuencia de la diarrea crónica y el síndrome de malabsorción así como el manejo terapéutico que condujo a una evolución clínica favorable. Concluimos que la enfermedad celíaca debería considerarse como una posible causa de rabdomiólisis hipopotasémica.

Palabras clave: Rabdomiólisis. Hipopotasemia. Tetania. Enfermedad celíaca.

SUMMARY

We describe the case of a 38-year-old man with an hypokalaemic rhabdomyolysis and tetany as a presentation of celiac disease. We discuss the several electrolytic disturbances found in this patient with chronic diarrhoea and malabsorption syndrome and also the treatment which conduced to complete clinical resolution. We conclude that celiac disease should be considered a cause of hypokalaemic rhabdomyolysis.

Key words: Rhabdomyolysis. Hypokalemia. Tetany. Celiac disease.

INTRODUCCIÓN

La hipopotasemia es quizá la alteración electrolítica más frecuente¹. Esta alteración iónica cuando es severa puede ocasionar graves alteraciones en diversos órganos incluyendo la rabdomiólisis. Se han descrito diversas enfermedades que pueden originar hipopotasemia y a través de esta provocar la necrosis muscular²⁻¹⁹. Entre ellas se encuentra la enfermedad celíaca, aunque son muy pocos los casos reportados hasta la fecha y en ellos existe un predominio de presentación en la edad infantil o en pacientes jóvenes²⁰⁻²⁵.

Describimos el caso de un adulto que se presentó con hipopotasemia severa, y como consecuencia de la misma una rab-

domiólisis y tetania como hallazgos más destacables, así como otras alteraciones electrolíticas, en el contexto de un cuadro de diarrea crónica y síndrome de malabsorción originadas por una enfermedad celíaca.

CASO CLÍNICO

Paciente de 38 años de edad sin antecedentes de interés. Desde hacía meses refería pérdida de peso progresiva junto con astenia generalizada y debilidad muscular. En los últimos dos meses se añadieron diarreas líquidas sin productos patológicos que acentuaron aún más el cuadro. Inició tratamiento con loperamida sin mejoría. En los días previos al ingreso la debilidad muscular se incrementó, afectando predominantemente a zona deltoidea y piernas, con gran dificultad para la deambulacion y sobre todo para subir escaleras, precisando detenerse para descansar con mucha frecuencia.

En urgencias presentaba TA 129/79, FC 84 latidos por minuto, T^o 35,2, SAT O₂ 98%. Mal estado general, hábito asténico. Glasgow 15. Palidez cutánea, sin signos de deshidratación. Eupneico. AC: Tonos rítmicos sin soplos ni roces audibles. AP: normal. Abdomen blando y depresible, no doloroso a la palpación. Peristaltismo presente. Reflejos osteotendinosos disminuidos de modo generalizado. Reflejo cutáneo plantar indiferente. No signos meníngeos. Estando ya ingresado en planta de hospitalización y coincidiendo con estrés por extracción sanguínea presentó espasmo carpopedal bilateral que cedió espontáneamente tras inspirar y espirar en bolsa de plástico y que se reprodujo posteriormente en brazo izquierdo al inflar el manguito para toma de la tensión arterial.

La radiografía de tórax al ingreso era normal. En el ECG se objetivaba un ritmo sinusal con conducción auriculoventricular normal con descenso en cubeta del segmento ST con onda U negativa tardía y QT largo de modo difuso, sugestivo de hipopotasemia.

En la tabla I se muestran las principales alteraciones analíticas al ingreso junto con su evolución. No se realizó determinación de mioglobina. En una muestra aislada de orina tomada al ingreso presentaba: potasio 8,1 meq/l, sodio 14 meq/l, cloro 74 meq/l, pH 6,5 con sedimento normal.

Se inició terapia intensiva con fluidos parenterales y reposición electrolítica. La tabla I detalla el tratamiento instaurado. Durante todo el ingreso mantuvo volúmenes de diuresis adecuadas. No se registraron nuevos episodios de tetania y la debilidad muscular se recuperó paulatinamente. El sexto día de

Correspondencia: José María Peña Porta
Unidad de Nefrología. Hospital de Barbastro
Ctra. Nacional 240, s/n
22300 Barbastro. Huesca
pporta@hispanista.com

casos clínicos

ingreso las alteraciones del ECG habían desaparecido. Tanto el potasio como el resto de alteraciones electrolíticas y de la hemostasia se fueron normalizado progresivamente.

Se realizaron otras pruebas: coprocultivos y detección de toxinas de Clostridium difficile negativos. Serologías de HIV, hepatitis B y C negativas. Niveles de TSH, cortisol, ACTH y aldosterona normales, también el péptido intestinal vasoactivo y las catecolaminas en orina de 24 horas. PTH elevada (113 pg/ml) y vitamina D disminuida (8 ng/ml). Vitamina B₁₂ y ácido fólico normales. En las pruebas de imagen (ecografía y TAC abdominal) no se detectó patología. El EMG-ENG no mostró alteraciones. La colonoscopia era normal hasta ángulo hepático. En la gastroscopia la mucosa gástrica era normal, destacando la presencia de una evidente atrofia de la mucosa duodenal de la que se tomaron biopsias. Los hallazgos anatomopatológicos se describen en el pie de la figura 1. Los anticuerpos antitransglutaminasa y antigliadina IgA resultaron positivos (> 100 U/ml y 120 U/ml respectivamente).

Con el diagnóstico de enfermedad celíaca se inició dieta sin gluten con buena evolución posterior y progresiva normalización de las deposiciones.

DISCUSIÓN

La hipopotasemia severa, aunque rara, es una causa reconocida de rabdomiólisis. Existen casos publicados previamente que describen esta asociación, siendo diversas las etiologías de la hipocaliemia: acidosis tubulares renales², síndrome de Bartter³ y de Gitelman⁴, ingesta de regaliz⁵ (efecto mineralocorticoide del ácido glicirricico), diuréticos⁶, abuso de laxantes⁷, síndrome de Conn⁸, feocromocitoma⁹, alcoholismo¹⁰, anfotericina B¹¹, HIV¹²,

obstrucción intestinal crónica¹³, enfermedad de Crohn¹⁴, tumor pancreático neuroendocrino¹⁵, ureterosigmoidostomía¹⁶, síndrome del intestino corto¹⁷, tratamiento con itroconazol¹⁸ e hipermesis gravídica¹⁹. Respecto a la enfermedad celíaca, tras la publicación del primer caso en 1982²⁰ hasta el momento se han descrito otros cinco casos de debut con rabdomiólisis inducida por hipopotasemia²¹⁻²⁵. El nuestro sería el séptimo publicado hasta la fecha lo que resalta la rareza de esta asociación.

Hasta recientemente, la enfermedad celíaca era considerada una enfermedad poco frecuente que afectaba predominantemente a niños. No obstante, en los últimos 15 años su diagnóstico se ha generalizado y hoy en día se considera una enfermedad extraordinariamente común que afecta a pacientes de todas las edades y con síntomas que involucran a múltiples sistemas orgánicos²⁶. Se ha descrito en los últimos años un cambio en la presentación clínica. Hoy en día son menos frecuentes los casos sintomáticos con diarreas y pérdida de peso y, debido a la disponibilidad de los test serológicos, cada vez se diagnostica más precozmente en fases subclínicas²⁷. El diagnóstico en nuestro paciente no ofrece dudas en virtud de la presentación clínica así como por la positividad de las pruebas serológicas y la biopsia duodenal.

En un paciente como el presentado, con diarreas prolongadas que ocasionaron severos déficits electrolíticos, sería de esperar la presencia de una acidosis metabólica originada por la pérdida digestiva de bicarbonato, que cursaría con anión gap normal y con carga neta urinaria negativa (que reflejaría la excreción urinaria de amonio, respuesta renal habitual en las acidosis metabólicas de origen extrarrenal)²⁸. Aunque estas dos últimos parámetros sí se cumplieran en nuestro caso: Anión gap sérico [Na⁺ - (Cl⁻ + HCO₃⁻)] = 11,4 y carga neta urinaria [(Na⁺ + K⁺) - Cl⁻] = -

Tabla I. Evolución de la analítica sanguínea durante el ingreso. Se muestra también el tratamiento instaurado. Los rectángulos negros indican la duración de cada medicación

	Día 1	Día 2	Día 3	Día 4	Día 6	Día 7	Día 8	Día 14	Día 17
CPK (UI/L)	7.489	9.368	12.596	12.271	12.250	7.519	5.459	249	93
Potasio (mEq/L)	1,83	2	1,96	2,22	3,14	3,97	3,68	4,6	4,5
Calcio (mg/dl)	7,6	7,9	7,95	8,1	7,7	8	8	9,1	9
Creatinina (mg/dl)	0,72	0,6	0,6	0,5	0,4	0,4	0,6	0,6	0,6
Cloro (mEq/L)	106	102	104	106	104	107	97	104	105
Sodio (mEq/L)	146	143	145	143	139	140	140	142	142
Fósforo (mg/dl)		1,36				2,7			3,89
Magnesio (mg/dl)		1,4				1,7	1,6	2,1	2,1
Actividad protrombina (%)	38,16	36,44				55,43		80	87
Hematocrito (%)	38,2	36,8	34			32		34,8	35,1
LDH (UI/L)		423				419	415	234	203
AST (UI/L)		190				296	203	75	50
Albúmina (g/dL)		3,42				2,6	3,05	3,95	3,8
Colesterol total (mg/dl)		80				66	79	125	120
PH	7,49	7,55	7,54	7,50	7,43	7,38			
[HCO ₃ ⁻] (mmol/L)	28,6	36,3	37,6	31,4	24,5	26,7			
PCO ₂ (mmHg)	38,5	41,8	45	41	37,1	45,9			

Bicarbonato 1/6 M, 500 ml/24 horas EV
 Sulfato de Magnesio 296 mg/24 h EV
 Lactato de magnesio 142 mg/24 h Oral
 Gluconato de calcio 465 mg/24 h EV
 Pícolato de calcio 1 gr + Colecalciferol 800 UI/24 h Oral
 Cloruro potásico EV Total administ. 820 mEq
 Bicarbonato potásico 30 mEq/24 h Oral
 Vitamina K1 20 mg/24 h EV
 Vitamina K1 10 mg/24 h Oral
 Sueroterapia EV Media: 3.000 ml/24 h

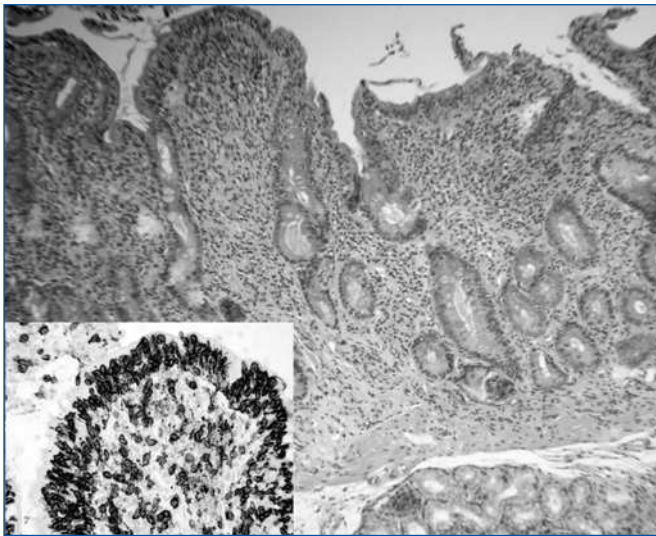


Figura 1. Biopsia duodenal que muestra atrofia de vellosidades e intensa inflamación en la lámina propia (Hematoxilina-Eosina x 400). Ampliación en el recuadro inferior izquierdo con infiltrado de linfocitos T intraepiteliales y en la lámina propia (Tinción inmunohistoquímica de CD3 x 400).

51,9, lo cierto es que los resultados de la gasometría venosa eran prácticamente normales al ingreso. La explicación de esta situación en principio paradójica se puede encontrar en la existencia de un trastorno mixto del equilibrio ácido-base. Cuando coexiste una acidosis metabólica junto a una alcalosis metabólica pueden presentarse con unos valores de pH, pCO_2 y $[HCO_3^-]$ prácticamente normales²⁹. La hipopotasemia severa (< 2 mEq/L) puede ser causa de alcalosis. Esto tiene lugar porque, en respuesta a los bajos niveles de potasio, hay una salida de éste desde los depósitos intracelulares y se genera un flujo de sodio e hidrogeniones hacia el interior de la célula, lo que condiciona la aparición de una situación paradójica: la existencia de acidosis intracelular en el contexto de una alcalosis extracelular. La acidosis intracelular es uno de los principales mecanismos que estimulan los sistemas de secreción de iones de hidrógeno a la luz del túbulo renal y se reabsorbe, de forma secundaria, bicarbonato. Además, por un mecanismo no bien definido, la depleción de potasio se asocia con una pérdida obligada de cloruros en el túbulo distal, lo que favorece un estado de hipocloremia³⁰. La propia depleción de cloruros puede desempeñar un papel fundamental en el mantenimiento de la alcalosis, junto con otros mecanismos bien conocidos, como la depleción del volumen circulante efectivo. En esta última situación el túbulo renal reabsorbe prácticamente todo el sodio filtrado, acompañándose de una reabsorción excesiva de bicarbonato. No es descartable que nuestro paciente estuviera deplecionado de volumen como consecuencia de las diarreas. Por lo tanto, podemos hipotetizar que la acidosis consecuencia de la pérdida de bicarbonato por vía digestiva, y la alcalosis consecuencia de la hipopotasemia severa junto con la contracción de volumen por las diarreas se contrarrestaron mutuamente en nuestro paciente.

Al iniciar el tratamiento se priorizó prevenir el posible fallo renal por la rabdomiólisis dado que la cifra de CPK, ya de por sí muy elevada inicialmente, se encontraba en curva ascendente, por lo que se empleó bicarbonato endovenoso, aunque a dosis no muy altas. No obstante se suspendió a las 36 horas al com-

probar que la función renal no se alteraba y que la diuresis era correcta. Visto en perspectiva no cabe duda de que su empleo fue arriesgado, puesto que la alcalosis podría haber agravado la hipocalcemia y la clínica de la tetania, a pesar de que la reposición tanto de potasio como de calcio se inició de modo precoz. Por otro lado se puede argumentar que de haberse presentado un fracaso renal agudo el manejo del caso se habría complicado de modo notable. Así que es difícil establecer pautas generales, y cada clínico debe optar en cada caso individualizado por adoptar las medidas que considere más oportunas, manteniendo, eso sí, una estrecha monitorización de los parámetros clínicos y analíticos, como se hizo en este caso.

Se han descrito también casos de enfermedad celíaca que debutó con tetania pero en ninguno de ellos había también rabdomiólisis³¹⁻³⁴. El origen de la tetania en nuestro paciente hay que atribuirlo a la hipocalcemia por malabsorción y déficit de vitamina D, sin olvidar que la rabdomiólisis se suele acompañar de hipocalcemia por el depósito de este elemento en el tejido muscular. La crisis de tetania fue precipitada en el contexto de cuadro de ansiedad con la consiguiente alcalosis respiratoria y disminución del calcio iónico, con el efecto facilitador de la hipomagnesemia. A pesar de que el tratamiento con calcio en la rabdomiólisis es controvertido³⁵ en nuestro caso fue necesario al presentar clínica sintomática, sin registrarse hipercalcemia de rebote al normalizarse las enzimas musculares.

Cuando la concentración sérica de potasio disminuye debajo de 2,5 mEq/l puede producirse necrosis muscular a través de varios mecanismos¹¹. La probabilidad de la presentación parece estar en relación con la rapidez en el descenso del potasio. En ocasiones la hipopotasemia puede pasar desapercibida debida al incremento compensatorio del potasio sérico que produce la propia rabdomiólisis. Otras veces se ha comprobado como la hipopotasemia inicial se transforma posteriormente en una hiperpotasemia grave como consecuencia de la necrosis muscular³⁶. En situaciones de rabdomiólisis hipopotasémica se admite que para que se produzca un fallo renal agudo deberían estar presentes además otra serie de procesos como la deshidratación, acidosis, ejercicio físico o drogas nefrotóxicas³.

El paciente presentaba otros dos llamativos trastornos electrolíticos: hipomagnesemia e hipofosfatemia. El déficit de magnesio se considera severo por debajo de 1,2 mg/dl. La hipomagnesemia sintomática se asocia con frecuencia a otras anomalías bioquímicas como son la hipopotasemia la hipocalcemia y la alcalosis metabólica. Como consecuencia a menudo es difícil atribuir manifestaciones clínicas específicas al déficit de este elemento³⁷.

La hipofosfatemia puede clasificarse en moderada (1-2,5 mg/dl) o severa (< 1 mg/dl). Aunque la mayoría de casos de rabdomiólisis asociada a hipofosfatemia en humanos se han descrito en el contexto de alcoholismo, también se ha publicado la asociación entre rabdomiólisis e hipofosfatemia en casos de anorexia nerviosa³⁸. Existe evidencia experimental en animales de una relación causal entre los dos procesos³⁹.

A pesar de estas evidencias, y sin descartar su posible contribución, el hecho de que la depleción de magnesio y de fósforo no fueran tan severas como la del potasio, nos hace pensar que la responsabilidad principal del cuadro clínico de rabdomiólisis recaía en el déficit de este último.

En resumen presentamos un caso de enfermedad celíaca con debut en la edad adulta en forma de rabdomiólisis y tetania oca-

sionadas por las severas alteraciones electrolíticas originadas por el síndrome de malabsorción. La rareza del cuadro y lo florido de las alteraciones clínicas y analíticas revisten al caso de especial interés y pueden servir de reclamo a los clínicos para descartar etiologías similares en pacientes adultos que presenten un cuadro clínico compatible al aquí reportado.

BIBLIOGRAFÍA

- Gennari FJ. Hypokalemia. *N Engl J Med* 1998; 339: 451-8.
- Abad S, Park S, Grimaldi D, Rollot F, Blanche P. Hypokalaemia tetraparesis and rhabdomyolysis: aetiology discovered on a normal lung radiograph. *Nephrol Dial Transplant* 2005; 20: 2571-2.
- Pela I, Materassi M, Seracini D, Lavoratti G, Bettinelli A. Hypokalemic rhabdomyolysis in a child with Bartter's syndrome. *Pediatr Nephrol* 2005; 20: 1189-91.
- Nishihara G, Higashi H, Matsuo S, Yasunaga C, Sakemi T, Nakamoto M. Acute renal failure due to hypokalemic rhabdomyolysis in Gitelman's syndrome. *Clin Nephrol* 1998; 50: 330-2.
- Van den Bosch AE, Van der Klooster JM, Zuidgeest DM, Ouwendijk RJ, Dees A. Severe hypokalaemic paralysis and rhabdomyolysis due to ingestion of liquorice. *Neth J Med* 2005; 63: 146-8.
- Girola SS, Mazzone A, Moroni M, Porta C, Nastasi G, Notario A. Hypokalemic rhabdomyolysis and thiazide diuretics. 3 clinical cases. *Ann Ital Med Int* 1995; 10: 134-7.
- Menahem SA, Perry GJ, Dowling J, Thomson NM. Hypokalaemia-induced acute renal failure. *Nephrol Dial Transplant* 1999; 14: 2216-8.
- Malícková K, Merta M, Zabka J, Dusková J, Stejskalová A, Petřík R, Widimský J. Renal failure caused by rhabdomyolysis induced by hypokalemia in Conn's syndrome. *Cas Lek Cesk* 1996; 135: 117-9.
- Onozawa M, Fukuhara T, Minoguchi M, Takahata M, Yamamoto Y, Miyake T, Kanagawa K, Kanda M, Maekawa I. Hypokalemic rhabdomyolysis due to WDHA syndrome caused by VIP-producing composite pheochromocytoma: a case in neurofibromatosis type 1. *Jpn J Clin Oncol* 2005; 35: 559-63.
- Kishore B, Thurlow V, Kessel B. Hypokalaemic rhabdomyolysis. *Ann Clin Biochem* 2007; 44: 308-11.
- Lucas da Silva PS, Iglesias SB, Waisberg J. Hypokalemic rhabdomyolysis in a child due to amphotericin B therapy. *Eur J Pediatr* 2007; 166: 169-71.
- Joly LM, Veber B, Bédos JP, Régnier B, Wolff M. Severe hypokalemia causing rhabdomyolysis and quadriplegia in a patient with AIDS. *Intensive Care Med* 1997; 23: 596-7.
- Janssens de Varebeke B, Roose R, Van Osselaer GV. Hypokalemia with rhabdomyolysis secondary to chronic small bowel obstruction. *Acta Chir Belg* 1990; 90: 20-3.
- Mangone M, Spagnolo A, Capurso G, Marignani M, Panzuto F, Angeletti S, Ruggeri M, Menè P, Delle Fave G. Rhabdomyolysis due to severe hypokalemia in a Crohn's disease patient after budesonide treatment. *Dig Liver Dis* 2007; 39: 776-9.
- Rossi V, Saibeni S, Sinigaglia L, Peracchi M, Parafioriti A, Vecchi M. Hypokalemic rhabdomyolysis without watery diarrhea: an unexpected presentation of a pancreatic neuro-endocrine tumor. *Am J Gastroenterol* 2006; 101: 669-72.
- Berilgen MS, Mungen B, Yakinci C, Bulut S. Ureterosigmoidostomy-associated hypokalemia-induced quadriparesis and rhabdomyolysis. *Pediatr Int* 2005; 47: 341-2.
- Guardino JM, Hix JK, Seidner D. A case of hypokalemia and rhabdomyolysis in a patient with short bowel syndrome. *J Parenter Enteral Nutr* 2003; 27: 305.
- Ruiz-Contreras J, Rodríguez R, Gómez de Quero P, González Tomé MI, Sánchez Díaz JJ. Severe hypokalemia and rhabdomyolysis associated with itraconazole therapy. *Pediatr Infect Dis J* 2003; 22: 1024-5.
- Fukada Y, Oha S, Mizuno K, Hoski K. Rhabdomyolysis secondary to hyperemesis gravidarum (case report). *Acta Obstet Gynecol Scand* 1999; 78: 71.
- Nanji AA, Freeman HJ, Anderson FH. Paralysis and rhabdomyolysis: a presenting feature of celiac disease. *West J Med* 1982; 136: 273-4.
- Williams SG, Davison AG, Glynn MJ. Hypokalaemic rhabdomyolysis: an unusual presentation of coeliac disease. *Eur J Gastroenterol Hepatol* 1995; 7: 183-4.
- Ertekin V, Selimoğlu MA, Tan H, Kiliçaslan B. Rhabdomyolysis in celiac disease. *Yonsei Med J* 2003; 44: 328-30.
- Noto R, Meli S, Noto Z, Rapisarda A, Noto P, Molino G. Rhabdomyolysis as the epiphenomenon of unrecognised celiac sprue. *Panminerva Med* 2003; 45: 273-4.
- Selimoğlu MA, Alp H, Ertekin V. Is rhabdomyolysis a rare manifestation in celiac disease? *Yonsei Med J* 2004; 45: 759-60.
- Barta Z, Miltenyi Z, Toth L, Illes A. Hypokalemic myopathy in a patient with gluten-sensitive enteropathy and dermatitis herpetiformis Dühring: a case report. *World J Gastroenterol* 2005; 11: 2039-40.
- Sun DF, Fang JY. Two common reasons of malabsorption syndromes: celiac disease and Whipple's disease. *Digestión* 2006; 74: 174-83.
- Casellas i Jordà F. Celiac disease. *Med Clin (Barc)* 2006; 126: 137-42.
- Tejedor A. Trastornos del equilibrio ácido-base. En: Hernández Avenadoño L (editor). *Nefrología clínica 2ª edición*. Editorial Médica Panamericana, Madrid, 2003, pp. 66-90.
- Sánchez Guisande J. Alteraciones mixtas del equilibrio ácido-base. En: Montoliu J (editor). *Metabolismo electrolítico y equilibrio ácido-base*. Mosby/Doyma, Barcelona, 1994, pp. 99-108.
- Barrio V, arribas I, Rodríguez Puyol D. Alcalosis metabólica. En: Montoliu J (editor). *Metabolismo electrolítico y equilibrio ácido-base*. Mosby/Doyma, Barcelona, 1994, pp. 75-84.
- López I, Casellas F, Arnau JM, Guarner L, Vilaseca J. Tetany as a presenting form of celiac disease. *Med Clin (Barc)* 1984; 82: 38.
- Cano Ruiz A, Barbado Hernández FJ, Martín Scapa MA, Gómez-Cerezo J, Vázquez Rodríguez JJ. Adult celiac disease presenting as tetany. *An Med Interna* 1996; 13: 592-4.
- Papke J, Raude E. Recurrent tetany as the first symptom of late manifesting celiac disease. *Med Klin (Munich)* 1998; 93: 619-23.
- Moltu SJ, Bentsen BS. Tetany-a first symptom of celiac disease. *Tidsskr Nor Laegeforen* 2000; 120: 1034-6.
- Huerta-Alardín AL, Varon J, Marik PE. Bench-to-bedside review: Rhabdomyolysis - an overview for clinicians. *Crit Care* 2005; 9: 158-69.
- Agrawal S, Agrawal V, Taneja A. Hypokalemia causing rhabdomyolysis resulting in life-threatening hyperkalemia. *Pediatr Nephrol* 2006; 21: 289-91.
- Agus ZS. Hypomagnesemia. *J Am Soc Nephrol* 1999; 10: 1616-22.
- Wada S, Nagase T, Koike Y, Kugai N, Nagata N. A case of anorexia nervosa with acute renal failure induced by rhabdomyolysis; possible involvement of hypophosphatemia or phosphate depletion. *Intern Med* 1992; 31: 478-82.
- Amanzadeh J, Reilly RF Jr. Hypophosphatemia: an evidence-based approach to its clinical consequences and management. *Nat Clin Pract Nephrol* 2006; 2: 136-48.