



# *Diverticulitis abscesificante por Actinomyces israelii en un trasplante renal*

R. Valero, E. Rodrigo, J. C. Ruiz, J. González-Cotroruelo, P. Lastra<sup>1</sup>, G. López-Rasines<sup>1</sup>, F. Fernández<sup>2</sup>, M. Sánchez<sup>3</sup> y M. Arias

Servicios de Nefrología, Radiología<sup>1</sup>, Anatomía Patológica<sup>2</sup> y Cirugía General<sup>3</sup>. Hospital Universitario Marqués de Valdecilla. Universidad de Cantabria. Santander.

## RESUMEN

*Paciente de 53 años, trasplantado renal en tratamiento con Ciclosporina A y esteroides, con buena función renal, que ingresa 15 años después del trasplante por fiebre y una masa perirrenal a estudio. Al ingreso, se retiró la Ciclosporina A y, tras realizar diversas pruebas de imagen, se hizo una hemicolectomía izquierda detectándose una diverticulitis abscesificante por Actinomyces israelii con evolución favorable.*

Palabras clave: **Actinomyces israelii. Diverticulitis abscesificante. Trasplante renal.**

## ABSCISS COLON DIVERTICULAR DISEASE PRODUCED FOR ACTINOMYCES ISRAELII IN A RENAL TRANSPLANT RECIPIENT

## SUMMARY

*We present the case of a 53 years old man with a cadaveric kidney transplant under cyclosporin A and prednisolone therapy. Clinical transplant course was uneventful until 15 years after transplant, when he was admitted in our hospital with fever and a perirenal mass of unknown origin. Cyclosporin A was removed and a left sided colon was carried out and a abscess colon diverticular disease produced for Actinomyces israelii was diagnosed. The development was satisfactory after medical and surgical treatment.*

Key words: **Actinomyces israelii. Diverticular disease. Kidney transplant.**

## INTRODUCCIÓN

La terapia inmunosupresora necesaria en los trasplantes de órganos aumenta el riesgo de desarrollar procesos malignos e infecciones<sup>1</sup>. La actinomicosis, generalmente debida a *Actinomyces israelii*, es una enfermedad granulomatosa crónica poco común causada por una bacteria gram positiva, anaerobia y filamentosa<sup>1</sup>. Su debut clínico es muy inespecífico, pudiendo presentarse como un absceso asociado a un síndrome infeccioso o como una masa de aspecto tumoral que obliga a realizar el diagnóstico diferencial con un proceso neoplásico<sup>2,3</sup>. El diagnóstico definitivo vendrá dado por los resultados mi-

crobiológicos e histológicos<sup>1</sup>. Sin un tratamiento adecuado la evolución de esta infección es desfavorable; sin embargo, con la combinación de un tratamiento quirúrgico y antibiótico óptimos los resultados son favorables en más del 90% de los casos, siendo la mortalidad excepcional<sup>3</sup>.

## CASO CLÍNICO

Paciente de 53 años con insuficiencia renal crónica secundaria a glomerulonefritis membrano-proliferativa tipo II, que, tras 3 años en programa de hemodiálisis crónica, recibió su primer trasplante renal administrándole Ciclosporina A (10 mg/kg/día) y esteroides (1 mg/kg/día). Presentó necrosis aséptica de ambas caderas que requirió prótesis bilateral, y nefropatía crónica del injerto reiniciando hemodiálisis cinco años después del trasplante, hasta cuatro meses después que recibió su segundo trasplante

**Correspondencia:** E. Rodrigo  
Servicio de Nefrología  
HU Valdecilla  
Santander  
E-mail: nefrce@humv.es

renal. Evolucionó con buena función renal (creatinina plasmática 1.8 mg/dL) bajo tratamiento con Ciclosporina A y esteroides.

Quince años después de este segundo trasplante renal, ingresa por fiebre y una masa perirrenal. Dos meses y medio antes, comienza con molestias en el testículo izquierdo y dolor en fosa ilíaca izquierda, que se diagnostica de orquitis y se trata con Ciprofloxacino oral (500 mg cada 12 horas) durante diez días, sin mejoría, objetivándose por ecografía una masa situada por delante del injerto renal e independiente de él que no es móvil y parece localizarse en el colon sigmoideo. Los testículos presentan un tamaño y ecogenicidad normales, con un hidrocele bilateral, manifiesto en el lado izquierdo pero poco significativo en el lado derecho; no se identifican signos de epididimitis ni de funiculitis. Un TAC abdominal confirma la existencia de una masa a nivel de la unión entre el colon descendente y el sigma, que infiltra el polo inferior del injerto renal así como la región mesorrenal atrapando incluso la vía excretora. Se retira la inmunosupresión produciéndose un leve deterioro de la función renal (creatinina plasmática de 2,3 mg/dL). Los marcadores tumorales (CEA, CA19.9, AFP y PSA) permanecen dentro del rango de la normalidad y la colonoscopia realizada detecta una neoformación multinodular a nivel de sigma-colon descendente, y pólipos y divertículos aislados. Se realiza hemicolectomía izquierda detectándose en el estudio anatomo-patológico una diverticulitis abscesificante por *Actinomyces israelii*. El postoperatorio cursa sin complicaciones instaurándose tratamiento con Ampicilina (500 mg cada 6 horas) durante 12 meses y reintroduciéndose la Ciclosporina A. El paciente permaneció con función renal estable durante 3 meses, momento en el que se aprecia un deterioro progresivo de función renal. Se realiza una biopsia renal dada la sospecha de rechazo agudo en relación con la retirada de inmunosupresión y/o de nefropatía postinfecciosa. El resultado de la biopsia es compatible con nefropatía crónica del injerto por lo que reinicia hemodiálisis 12 meses después, sin nueva patología digestiva.

## DISCUSIÓN

El *Actinomyces israelii* es una bacteria saprófita de la boca y del tracto gastrointestinal que se convierte en patógena tras lesión de la mucosa<sup>1</sup>. La actinomicosis es una infección supurativa crónica. La localización cérvicofacial es la más frecuente (aproximadamente en el 50% de los casos), seguida de la localización abdominal en un 20% de los casos aproximadamente, generalmente en el apéndice y región ileocecal<sup>2,4</sup>. La infección tiende a permanecer localizada para posteriormente extenderse por contigüidad disecando los tejidos por

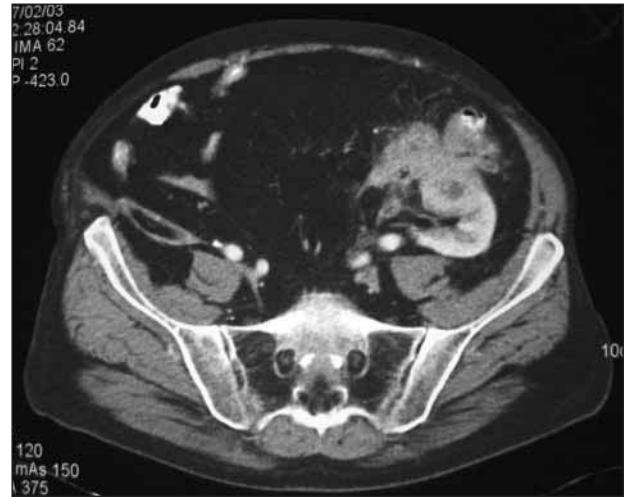

Fig. 1.—Masa a nivel de la unión entre el colon descendente y sigma que infiltra el polo inferior del injerto renal así como la región mesorrenal atrapando incluso la vía excretora.

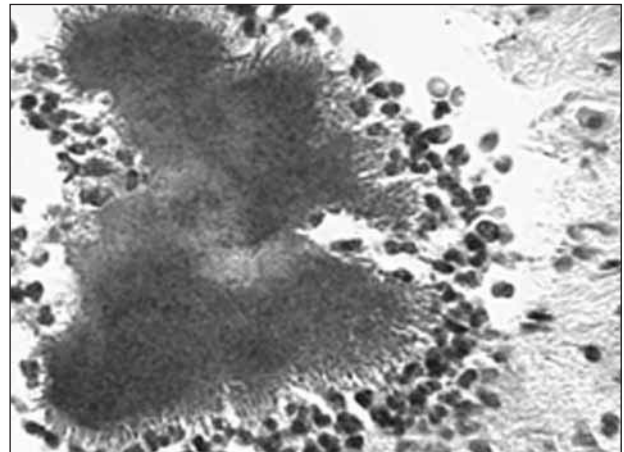


Fig. 2.—Gránulos actinomicóticos compuestos por agregados de filamentos basófilos, rodeados por un abundante infiltrado neutrófilo.

planos<sup>3,4</sup>. El *Actinomyces israelii* es un anaerobio estricto por lo que requiere la presencia de muchos otros tipos de bacterias para proliferar. Este ecosistema destruye localmente el tejido, convirtiendo zonas ricamente vascularizadas en regiones con tejido granulomatoso poco irrigado, favoreciendo así el ambiente anaerobio y, por lo tanto, el crecimiento de *Actinomyces israelii*<sup>5</sup>. Antes de que la infección se establezca por sí misma, se deben dar una serie de condiciones añadidas en el tejido implicado; esto incluye un daño tisular severo y extenso, y una sensibilización por exposiciones de repetición de la mucosa dañada al comensal *Actinomyces israelii*<sup>1</sup>.

La actinomicosis se trata de una enfermedad de difícil diagnóstico preoperatorio por su extraordinaria poca frecuencia, la inespecificidad de su clínica y su gran similitud con la forma de presentación de procesos malignos, enfermedad de Crohn y tuberculosis intestinal<sup>2,3</sup>. Menos del 10% de los casos de actinomicosis se diagnostican preoperatoriamente, de ahí la necesidad de enfatizar la importancia de sospechar una actinomicosis intestinal ante la tríada de síndrome constitucional, molestias abdominales inespecíficas y masa abdominal<sup>3</sup>. Los hallazgos radiológicos también son inespecíficos; la TAC es el examen radiológico más útil, pudiendo determinar la localización y extensión de la enfermedad e incluso pudiendo aportar el diagnóstico preoperatorio definitivo mediante la aspiración percutánea guiada, la cual permite obtener material tanto para visualizar los característicos granos de azufre actinomicóticos como para el cultivo de *Actinomyces israelii*<sup>6,7</sup>. La biopsia a través de colonoscopia sería otro método de diagnóstico preoperatorio<sup>8</sup>, aunque en nuestro caso su realización no contribuyó al diagnóstico. Los granos de azufre actinomicóticos son altamente sospechosos de actinomicosis pero no son patognomónicos, también pueden aparecer en infecciones por *Nocardia spp.* o *Aspergillus spp.* El cultivo es el método más específico, aunque la confirmación del diagnóstico mediante cultivo en los casos sospechosos no alcanza el 50%. Se precisa un ambiente anaerobio en el que se puede observar un crecimiento rápido (5-7 días) del germen pero sin poderse identificar hasta pasadas 2-4 semanas del crecimiento inicial<sup>3,4,9</sup>.

Sin un tratamiento adecuado, la evolución de la actinomicosis intestinal es desfavorable; sin embargo, con la combinación de un tratamiento quirúrgico y antibiótico óptimos los resultados son favorables en más del 90% de los casos, siendo la mortalidad excepcional<sup>3</sup>. La cirugía se requiere únicamente para desbridar el tejido necrótico circundante a la infección ya que este microorganismo posee una sorprendente sensibilidad a las penicilinas. Eritromicina y la rifampicina son las más efectivas *in vitro*, penicilina G, minociclina y clindamicina son las siguientes en efectividad, y cefalosporinas, ampicilina, tetraciclina, doxiciclina y cloranfenicol poseen una concentración mínima inhibitoria más que aceptable<sup>1,2,10</sup>.

La relación existente entre la inmunosupresión y la incidencia de actinomicosis es, cuanto menos, controvertida<sup>1</sup>. A favor de una relación causal se encuentran Fry y cols.<sup>11</sup> quienes describieron mayor incidencia de fistulas perianales actinomicóticas en pacientes con diabetes mellitus o infección por VIH, y Bassiri y cols.<sup>12</sup> quienes presentaron una relación entre inmunosupresión y neumonía por *Actinomyces israelii* en pacientes con trasplante torácico. Por el

contrario, Bennhoff<sup>13</sup> analiza una serie de casos concluyendo que un incremento en el número de pacientes que reciben quimioterapia por un cáncer de larga evolución no se acompaña de un incremento en la incidencia de actinomicosis en esta población. Sin embargo, esta revisión es del año 1984, cuando ni la quimioterapia ni el trasplante estaban tan extendidos como actualmente. Desde entonces no se dispone en la literatura de ningún estudio de incidencia o prevalencia de actinomicosis<sup>1</sup>.

Podemos concluir que la actinomicosis intestinal es una infección poco frecuente que probablemente esté favorecida por la inmunosupresión necesaria en el trasplante de órganos. Es importante descartarla siempre que en un paciente trasplantado aparezcan fiebre y sudoración nocturna acompañado de molestias abdominales y/o palpación de una masa abdominal. El diagnóstico se puede realizar de una forma preoperatoria mediante biopsia o punción-aspiración guiada por TAC, aunque en la mayoría de los casos, en parte debido a su mimetismo con las neoformaciones de colon, es preciso realizar cirugía para obtener el diagnóstico. El tratamiento, consistente en antibioterapia y/o limpieza quirúrgica, es exitoso en más del 90% de los casos.

## BIBLIOGRAFÍA

1. Leach TD, Sadek SA, Mason JC: An unusual abdominal mass in a renal transplant recipient. *Transpl Infect Dis* 4 (4): 218-222, 2002.
2. Kammoun K, Garrigue V, Bouloux C, Chong G, Baldet P, Mourad G: Actinomycose après transplantation rénale: à propos d'une observation et revue de la littérature. *Nephrologie* 22 (1): 21-23, 2001.
3. Cintron JR, Del Pino A, Duarte B, Wood D: Abdominal actinomycosis. *Dis Colon Rectum* 39 (1): 105-108, 1996.
4. Burden P: Actinomycosis. *J Infect* 19 (2): 95-99, 1989.
5. Schaal KP, Lee HJ: Actinomycete infections in humans - a review. *Gene* 115: 201-211, 1992.
6. Harris LA, DeCosse JJ, Dannenberg A: Abdominal actinomycosis: evaluation by computed tomography. *Am J Gastroenterol* 84 (2): 198-200, 1989.
7. Lee IJ, Ha HK, Park CM y cols.: Abdominopelvic actinomycosis involving the gastrointestinal tract: CT features. *Radiology* 220 (1): 76-80, 2001.
8. Piper MH, Schaberg DR, Ross JM y cols.: Endoscopic detection and therapy of colonic actinomycosis. *Am J Gastroenterol* 87 (8): 1040-1042, 1992.
9. Ferrari TC, Couto CA, Murta-Oliveira C y cols.: Actinomycosis of the colon: a rare form of presentation. *Scand J Gastroenterol* 35 (1): 108-109, 2000.
10. Berrardi RS: Abdominal actinomycosis. *Surg Gynaecol Obstet* 149: 257-266, 1979.
11. Fry RD, Birnbaum EH, Lacey DL: Actinomycosis as a cause of recurrent perianal fistula in the immunocompromised patient. *Surgery* 111: 591-594, 1992.
12. Bassiri AG, Girgis RE, Theodore J: Actinomyces odontolyticus thoracopulmonary infections: two cases in lung and heart-lung transplant recipients and a review of the literature. *Chest* 109: 1109-1111, 1996.
13. Bennhoff DF: Actinomycosis: diagnostic and therapeutic considerations and a review of 32 cases. *Laryngoscope* 94: 1198-1217, 1984.