



## CARTAS

# Actitud a seguir ante la existencia de cálculos coraliformes en pacientes en diálisis

M. Picazo\*, M. Cuxart\*, J. Canalias\*\* y R. Sans\*

\*Servicio de Nefrología. \*\*Servicio de Radiodiagnóstico. Hospital de Figueres.

Sr. Director:

La incidencia de enfermedad renal crónica terminal (ERCT) debida a urolitiasis, ha disminuido significativamente en los últimos años gracias al diagnóstico temprano y al avance en las diferentes técnicas urológicas y manejo médico<sup>1</sup>.

Las litiasis por infección; constituidas la mayoría por estruvita y siendo el *Proteus Mirabilis* el germen más habitual; especialmente cuando son bilaterales y de crecimiento en forma de cálculos coraliformes, son la causa más frecuente de urolitiasis asociada a ERCT<sup>2-4</sup>.

Este tipo de cálculos, sin tratamiento, acaban destruyendo al riñón y pueden provocar un cuadro séptico con potencial riesgo vital<sup>5</sup>.

Presentamos el caso de una mujer de 60 años con insuficiencia renal crónica secundaria a cálculos coraliformes bilaterales; ya de larga evolución antes de ser tratada en nuestro centro; que inició hemodiálisis hace 8 años. Existía la realización de múltiples accesos vasculares fallidos y un episodio de trombosis venosa en extremidad inferior izquierda (EII), así como fibrilación auricular que obligaron a la anticoagulación con acenocumarol. Se diagnosticó hace un año de posible enfermedad sistémica tipo vasculitis ANCA negativa, debido a un aumento de los reactantes de fase aguda, dolores articulares, neuritis óptica isquémica anterior bilateral (biopsia de la arteria temporal negativa para arteritis), crisis mioclónicas, pioderma gangrenoso en EII y anemia crónica resistente a la eritropoyetina. Por ello, se inició prednisona oral a 0,5 mg/kg con dosis decreciente hasta 5 mg/día, existiendo gran mejoría clínica y de los niveles de Hto/Hb así como normalización de

los reactantes de fase aguda. Acude a urgencias debido a dolor súbito y agudo en fosa ilíaca izquierda con defensa a la palpación abdominal. En analítica destacaban  $8,7 \times 10^9$  leucocitos/l con un 7% de bandas, Hb 9 g/dl y PCR elevada de 107 mg/l. Se realizó TAC abdomino-pélvico ante la sospecha diagnóstica de colitis isquémica *versus* diverticulitis. Se objetivó importante colección líquida a nivel del retroperitoneo izquierdo desde la altura del riñón ipsilateral extendiéndose en sentido caudal, englobando al músculo psoas y abarcando también el espacio parailíaco izquierdo (fig. 1). Se realizó drenaje percutáneo ecodirigido, obteniéndose abundante cantidad de pus, siendo el cultivo positivo para *Proteus Mirabilis*. Con ello y con la administración de ceftriaxona e.v, presentó considerable mejoría clínica, observándose práctica resolución del absceso en TAC de control a los 7 días. Posteriormente, debido al riesgo de recidiva del cuadro infeccioso y planteándose su reinclusión en lista de espera de trasplante renal, se realizó nefrectomía izquierda. En

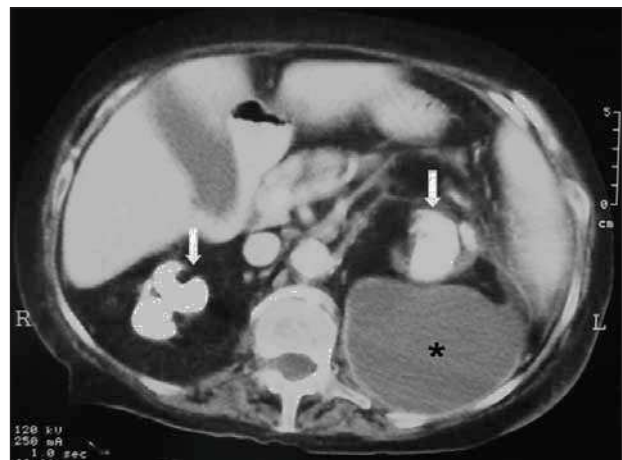


Fig. 1.—TAC abdominal: Bajo las flechas, cálculos coraliformes en ambos riñones. En el asterisco, gran absceso retroperitoneal izquierdo.

**Correspondencia:** Montserrat Picazo Sánchez  
Hospital de Figueres  
Rda. Rector Arolas  
17600 Figueres (Girona)  
E-mail: montserratpicazo@yahoo.es

el postoperatorio, padeció un shock séptico y fue éxitus.

Las guías de la Asociación Americana de Urología<sup>5</sup>, describen cuatro alternativas con potencial éxito de tratamiento en riñones funcionantes con cálculos coraliformes: la nefrolitotomía percutánea; la combinación de ésta con litotricia por ondas de choque; ésta última en monoterapia o la cirugía abierta (extrayendo el cálculo del sistema colector). Asimismo, consideran la posibilidad de nefrectomía, cuando el riñón afectado ya tiene una enfermedad parenquimatosa no tratable con función renal disminuida, debido a la elevada morbilidad que pueden presentar en forma de infecciones urinarias recurrentes, pielonefritis xantogranulomatosas, con inclusive desarrollo de abscesos perirrenales y sepsis. No obstante, la mayoría de estas nefrectomías se realizan cuando el riñón contralateral es normal<sup>5,6</sup>.

En nuestro caso, destacaba el hecho de que durante los 8 años que estuvo en hemodiálisis, aunque presentó múltiples complicaciones médicas, ninguna tuvo relación con los cálculos coraliformes hasta la aparición de dicho absceso, el cual se desarrolló ayudado posiblemente, por la exacerbación de su estado de inmunosupresión.

Queremos destacar con la descripción de este caso; ante la no existencia específica de una guía o protocolo de actuación en pacientes en diálisis con cálculos coraliformes uni o bilaterales; que tal vez debiera considerarse la nefrectomía o binefrectomía preventivas, especialmente si existe la posible realización de un trasplante renal con su consecuente e importante inmunosupresión.

## BIBLIOGRAFÍA

1. Ogata T, Akakura K, Mizoguchi K, Mikami K, Nozumi K, Ito H: Annual changes of the incidence and clinical characteristics of magnesium ammonium phosphate urinary stones. *Int J Urol* 10: 1-5, 2003.
2. Jungers P, Joly D, Barbey F, Choukroun G, Daudon M: ESRD caused by nephrolithiasis: prevalence, mechanisms, and prevention. *Am J kidney Dis* 44: 799-805, 2004.
3. Gambaro G, Favaro S, D'Angelo A: Risk for renal failure in nephrolithiasis. *Am J kidney Dis* 37: 233-243, 2001.
4. Worcester E, Parks JH, Josephson MA, Thisted RA, Coe FL: Causes and consequences of kidney loss in patients with nephrolithiasis. *Kidney Int* 64: 2204-2213, 2003.
5. Preminger GM, Assimos DG, Lingeman JE, Nakada SY, Pearle MS, Wolf JS: AUA Guideline on management of staghorn calculi: diagnosis and treatment recommendations. *J Urol* 173: 1991-2000, 2005.
6. Teichman JM, Long RD, Hulbert JC: Long-term renal fate and prognosis after staghorn calculus management. *J Urol* 153: 1403-1407, 1995.