



Recidiva extracapilar de la nefropatía IgA en el trasplante

R. J. Esteban, R. M. de Alarcón, J. Bravo y C. Asensio

Servicio de Nefrología. Hospital Universitario Virgen de las Nieves. Granada.

Sr. Director:

El tratamiento de elección de la nefropatía IgA (NIgA) es el trasplante renal (TR), si bien la recidiva ocurre con una frecuencia del 35-60%, y un tercio sufren deterioro de la función renal¹. No es común tal recidiva en su forma extracapilar², por lo que presentamos un caso en el que la forma primaria y recidiva acontecieron con esta histología. En la recidiva, la terapia empleada no impidió la evolución hacia síndrome nefrótico y pérdida del injerto.

Varón de 36 años afecto de NIgA con proliferación extracapilar severa (fig. 1), que a los ocho meses de la biopsia entró en programa de hemodiálisis (HD). Tras 16 meses en HD se trasplantó de riñón cadáver con quien compartió los antígenos HLA DR1/B51/A2. La función renal inicial fue normal, en tratamiento con CsA Neoral y prednisona. Al 27º mes de trasplante ingresó por neumonía que mejoró con cefotaxima y azitromicina. Los estudios microbiológicos fueron negativos. La creatinina sérica (Cr) osciló entre 1,6-2,4 mg/dL y se detectó microhematuria y proteinuria de 1 g/24 h. Comenzó tratamiento con fosinopril (10 mg/día). Al alta la Cr era de 1,5 mg/dL. En revisiones posteriores persistió microhematuria y proteinuria (0,6-3 g/24 h). Al 38º mes de trasplante, la Cr era de 1,7 mg/dL, proteinuria de 3,75 g/24 h y microhematuria. El estudio inmunológico demostró IgA sérica elevada. Se realizó biopsia del injerto que diagnosticó de recidiva NIgA. Se introdujo micofenolato mofetil (MMF, 1g/12 h), junto a CsA y prednisona, y en los meses siguientes la Cr osciló entre 2-2,6 mg/dL, proteinuria entre 2,5-7,7 g/día y microhematuria. Al 4º año de trasplante, ingresó por infección respiratoria, Cr de 6,4 mg/dL y síndrome nefrótico. MMF fue suspendido. Del proceso infeccioso mejoró con azitromicina y cefuroxima, si bien la Cr alcanzó 9,1 mg/dL. En una segunda

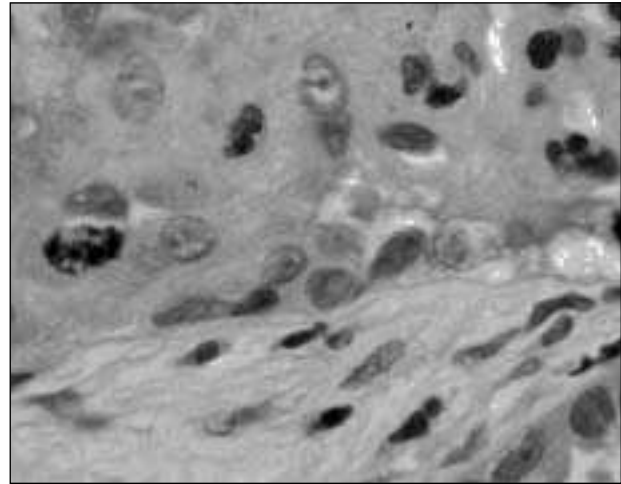


Fig. 1.—Detalle de una semiluna donde se señala célula con actividad mitótica (HE x 100, inmersión).

biopsia se observó depósito IgA mesangial y semilunas fibro-epiteliales. Pocos días después el paciente se incluyó en programa de HD.

En esta exposición queda patente que la recidiva de la NIgA en el injerto no es una entidad benigna. La verdadera magnitud es difícil de establecer ya que solamente se biopsian aquellos casos de peor evolución. De los 806 trasplantados renales revisados en nuestro centro entre 1983-2004, 43 sufren NIgA. De éstos, en seis (13,95%) se comprobó recidiva en biopsia, registrada entre el mes 12-41 de trasplante. La biopsia fue motivada por deterioro del filtrado glomerular y/o proteinuria nefrótica. La supervivencia del injerto en trasplantados sin NIgA fue del 92, 81 y 67% al 1º, 5º y 10º año de trasplante, respectivamente, sin diferencias respecto a la observada en trasplantados con NIgA (94, 75 y 65%, al 1º, 5º y 10º año, respectivamente). Esto sugiere que la recurrencia no influye de forma decisiva en la supervivencia del injerto, aunque no la podemos descartar como causa importante de pérdida de injerto en seguimientos más prolongados.

En la etiopatogenia de la recidiva se han sugerido marcadores de riesgo de recidiva juventud, sexo masculino, tiempo de trasplante e injerto emparentado,

Correspondencia: Dr. Rafael José Esteban de la Rosa
Servicio de Nefrología
Hospital Virgen de las Nieves
Avenida de las Fuerzas Armadas
18014 Granada
E-mail: rafajunior@wanadoo.es

mientras que la presencia del antígeno HLA-A2 pudiera ser protector¹⁻³. Mejor identificados resultan los procesos infecciosos como desencadenantes tanto de enfermedad primaria como de recurrencia⁴.

Sobre el tratamiento de la NIgA y su recidiva en el trasplante se proponen regímenes con IECA, ARA-II y ácidos grasos omega-3 que pueden reducir proteinuria, fibrosis y mejorar la hemodinámica glomerular⁴⁻⁵. Corticoides y ciclofosfamida han ofrecido pobres resultados en la enfermedad primaria, si bien recientemente se han informado casos donde frenan la recidiva en el injerto⁶. Las prevalencias señaladas de recidiva proceden de la era de la CsA; tacrolimus parece reducirla⁷, y rapamicina puede no ser recomendable en esta entidad⁸. Por sus efectos antiproliferativos sobre la estirpe linfocitaria y mesangial, MMF puede estabilizar y/o enlentecer el curso de la enfermedad primaria y la recidiva⁹; en trasplantados renales reduce las poblaciones linfocitarias en sangre periférica, más intensa y precozmente sobre linfocitos B¹⁰, lo que resulta interesante en la nefropatía con activación humoral. Junto a estas terapias se han empleado inmunoglobulinas y plasmáferesis con resultados no concluyentes¹¹.

En nuestro paciente los regímenes empleados no evitaron la recidiva ni su progresión hasta la pérdida del injerto. La prudencia ante procesos infecciosos nos hizo desestimar una inmunosupresión más intensa. En definitiva, nos encontramos frente a una patología del injerto cuya terapéutica no está bien definida que hace necesaria la esforzada búsqueda de nuevas opciones.

BIBLIOGRAFÍA

1. Ponticelli C, Traversi L, Feliciani A y cols.: Kidney transplantation in patients with IgA mesangial glomerulonephritis. *Kidney Int* 60: 1948-1954, 2001.
2. Benabdallah L, Rerolle JP, Peraldi MN y cols.: An unusual recurrence of crescentic nephritic after renal transplantation for IgA nephropathy. *Am J Kidney Dis* 40: 20, 2002.
3. Namba Y, Oka K, Moriyama T y cols.: Risk factors for graft loss in patients with recurrent IgA nephropathy after renal transplantation. *Transplant Proc* 36: 1314-1316, 2004.
4. James V, Donadio MD, Joseph P y cols.: IgA Nephropathy. *New Engl J Med* 347: 738-748, 2002.
5. Tanaka H, Suzuki K, Nakahata T y cols.: Combined therapy of enalapril and losartan attenuates histologic progression in immunoglobulin A nephropathy. *Pediatr Int* 46: 576-579, 2004.
6. Manzanera MJ, García JA, Alemany I y cols.: Excelente respuesta al tratamiento con esteroides y ciclofosfamida de la glomerulonefritis IgA de recidiva con proliferación extracapilar en el trasplante renal. *XI Reunión del Club de Nefropatología*: 68-70, 2004.
7. Suzuki K, Tanabe K, Tokumoto T y cols.: Effect of tacrolimus in renal transplant recipients with immunoglobulin A nephropathy. *Transplant Proc* 32: 1730-1732, 2000.
8. Dittrich E, Schmaldienst S, Soleiman A y cols.: Rapamycin-associated post-transplantation glomerulonephritis and its remission after reintroduction of calcineurin-inhibitor therapy. *Transpl Int* 17: 215-220, 2004.
9. Choi MJ, Eustace JA, Giménez Lf y cols.: Mycophenolate mofetil treatment for primary glomerular disease. *Kidney Int* 61: 1098-1114, 2002.
10. Bravo JA, Esteban RJ, Luna JD y cols.: Effect of mycophenolate mofetil regimen on peripheral blood lymphocyte subsets in kidney transplant recipients. *Transplant Proc* 35: 1355-1359, 2003.
11. Kaplan AA: The use of apheresis in immune renal disorders. *Therap Apher Dial* 7: 165-172, 2003.