



# *Síndrome nefrótico e insuficiencia renal aguda por nefropatía membranosa y proliferación extracapilar*

C. Vozmediano, M.<sup>a</sup> D. Sánchez de la Nieta, L. González\*, T. Álvarez\*, M. de la Torre, J. Blanco\*, J. Nieto y F. Rivera  
Sección de Nefrología. Hospital Alarcos. Ciudad Real. \*Servicio de Anatomía Patológica. Hospital Clínico Universitario San Carlos. Madrid.

## RESUMEN

*Las nefropatías glomerulares que debutan con síndrome nefrótico e insuficiencia renal pueden tener diferentes causas (necrosis tubular, trombosis de venas renales, nefritis intersticial). En raras ocasiones el sustrato morfológico es una nefropatía membranosa con proliferación extracapilar sobreañadida. Describimos una paciente, sin nefropatía previa conocida, que debuta con un cuadro de síndrome nefrótico e insuficiencia renal aguda sin datos clínicos ni analíticos de enfermedad sistémica, vasculitis por Ac antimembrana basal glomerular. Tras recibir tratamiento con esteroides y ciclofosfamida en forma de «pulsos», la función renal se estabiliza a los dos meses del diagnóstico.*

Palabras clave: **Nefropatía membranosa. Proliferación extracapilar. Fracaso renal agudo.**

## MEMBRANOUS NEPHROPATHY AND CRESCENTIC GLOMERULONEPHRITIS

### SUMMARY

*The most frequent causes of glomerular diseases whose main clinical syndrome are nephrotic syndrome and acute renal failure may have several causes: acute tubular necrosis, thrombosis of renal veins, acute tubulointerstitial nephritis. Infrequently, the association between primary glomerular disease (membranous nephropathy and others) and crescentic glomerulonephritis can cause this clinical picture. We describe a young woman without systemic disease with nephrotic syndrome and acute renal failure secondary to membranous nephropathy and superimposed crescentic glomerulonephritis. She received steroids and cyclophosphamide with stabilization of renal function after two months of follow-up.*

Key words: **Membranous nephropathy. Crescentic glomerulonephritis. Acute renal failure.**

---

**Correspondencia:** Dr. Francisco Rivera  
Servicio de Nefrología  
Hospital Alarcos  
Avda. Pío XII, s/n.  
13002 Ciudad Real  
E-mail: friverahdez@senefro.org

## INTRODUCCIÓN

La nefropatía membranosa (NM) es una nefropatía glomerular que suele manifestarse en la mayoría de los casos (87%) como síndrome nefrótico<sup>1</sup> con un curso clínico variable, pudiendo llegar a evolucionar a insuficiencia renal crónica en un 25-50% de los casos<sup>2</sup>. La asociación de NM e insuficiencia renal aguda es rara (menos de 1%) y puede tener diferentes causas: necrosis tubular, trombosis de venas renales, nefritis intersticial por fármacos, proliferación extracapilar y otras<sup>3</sup>. La asociación de NM con proliferación extracapilar suele ser la manifestación de una enfermedad sistémica subyacente: lupus sistémico<sup>4,5</sup> vasculitis<sup>6</sup> neoplasia<sup>7</sup> y otras. Describimos una paciente, sin nefropatía previa conocida, que debuta con un cuadro de síndrome nefrótico e insuficiencia renal aguda sin datos clínicos ni analíticos de enfermedad sistémica, con sustrato morfológico de nefropatía membranosa y proliferación extracapilar sobreañadida. Revisamos los casos publicados dado la escasez de datos acerca del curso clínico, tratamiento y evolución de los pacientes con esta asociación.

## CASO CLÍNICO

Mujer de 21 años de edad, con antecedentes personales de herniorrafia inguinal bilateral y umbilical en la infancia, que ingresa en otro hospital, por cuadro de síndrome febril de 3-4 días de evolución y dolor en hipogastrio, presentando urocultivo positivo para *Enterococcus Faecalis* siendo tratada con ceftriaxona y levofloxacino con buena respuesta. Desde el inicio del cuadro descrito se detecta deterioro de función renal con cifras de creatinina sérica (Cr<sub>s</sub>) de 1,7 mg/dl y proteinuria de 9,7 g/24 h. Tras permanecer ingresada 15 días en dicho hospital, es trasladada a nuestro servicio por persistir deterioro de función renal. A su llegada a nuestro hospital presenta excelente estado general, asintomática y anamnesis por aparatos anodina. En la exploración física únicamente destaca TA 140/90 mmHg, el resto es normal, sin edemas. Las exploraciones complementarias demuestran: leucocitos 10.800/ $\mu$ L con fórmula normal, hemoglobina 10,3 g/dl, hematocrito 28,8%, plaquetas 541.000/ $\mu$ L, urea 68 mg/dl, creatinina 2,2 mg/dl, colesterol 233 mg/dl, triglicéridos 113 mg/dl, proteínas totales 5,2 g/dl, albúmina 2,4 g/dl, AST, ALT y fosfatasa alcalina normales. En orina, proteinuria 9,6 g/24 h y en el sedimento 10-12 hematíes por campo. El estudio inmunológico muestra: inmunoglobulinas normales, ANA, antiDNA y ANCA's negativos, C3 139 mg/dl, C4 26,2 mg/dl, Ac antiMBG negativos y Ac anticardiolipina negativos. Serología viral (hepatitis B y C, HIV) negativa y hormonas tiroideas norma-

les. La ecografía renal es así mismo normal. Ante la presencia de síndrome nefrótico e insuficiencia renal aguda se realiza biopsia renal percutánea que muestra en la microscopia óptica 11 glomérulos, 4 hialinizados, y en los restantes tamaño voluminoso y engrosamiento de las paredes capilares (fig. 1) con presencia de «spikes». En 5 glomérulos existe proliferación extracapilar formando semilunas circunferenciales (fig. 2). El intersticio presenta infiltrado linfocitario y atrofia tubular. La inmunofluorescencia pone de manifiesto la presencia de depósitos granulares de IgG (fig. 3) y C3, y en menor cuantía de C4 y C1q.

Se inicia tratamiento con corticoides en forma de 3 bolos de 1 g de 6 metilprednisolona junto a prednisona vía oral 1 mg/kg/día y ciclofosfamida intravenosa en

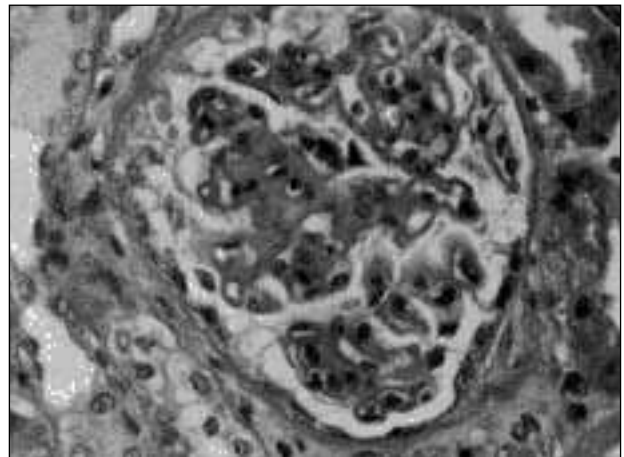


Fig. 1.—Glomérulo con incremento del área mesangial y engrosamiento difuso de las paredes capilares. Tricrómico de Masson (100 $\times$ ).

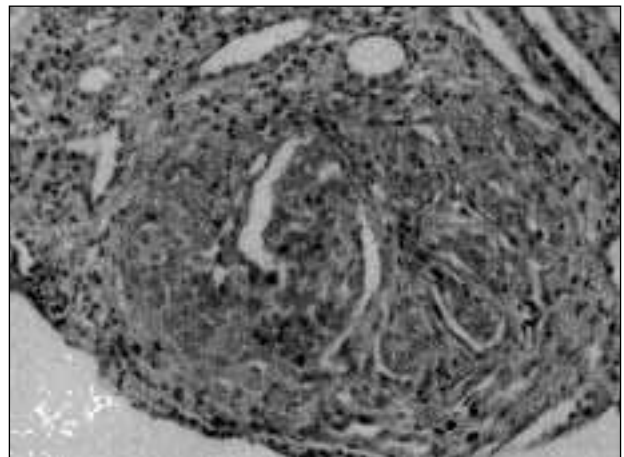


Fig. 2.—Glomérulo con proliferación epitelial formando una semiluna circunferencial. Tricrómico de Masson (100 $\times$ ).

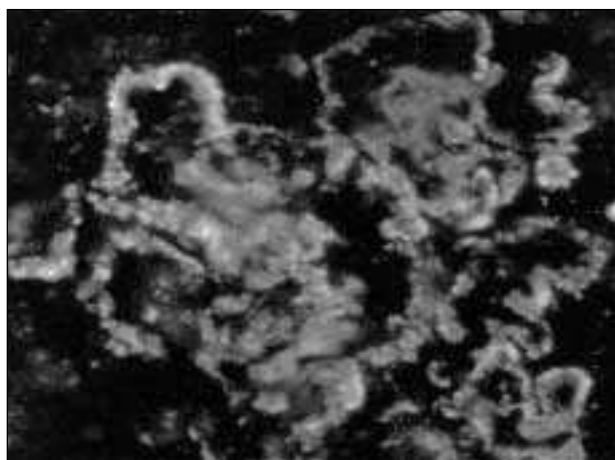


Fig. 3.—Depósitos granulares parietales del suero anti IgG. Inmunofluorescencia directa (100x).

forma de bolos mensuales de 0,75 g/m<sup>2</sup>sc. Con este tratamiento mejora la función renal, permaneciendo estable con Crs en torno a 1,5 mg/dl y proteinuria de 1,7 g/24 h al cabo de 2 meses de seguimiento.

## DISCUSIÓN

La NM idiopática debuta con un síndrome nefrótico en casi el 90% de los casos, generalmente con función renal inicial preservada<sup>2</sup>. No obstante, en algunos casos se asocia un marcado deterioro de función renal, como hemos descrito en nuestra paciente, por causas muy diversas, que pasamos a comentar.

Los pacientes con nefropatía NM están sujetos a una serie de complicaciones importantes que pueden conducir a un deterioro de función renal. Estas complicaciones incluyen depleción aguda de volumen por diuréticos, nefropatía túbulo-intersticial aguda por anticuerpos anti-membrana basal tubular o por fármacos

(antibióticos, diuréticos, etc.) y trombosis de vena renal<sup>3</sup>. La aparición de dos nefropatías glomerulares aparentemente diferentes en un mismo paciente es infrecuente, pero estudiando las biopsias con detenimiento se puede encontrar la presencia de dos enfermedades glomerulares hasta en el 7% de las biopsias. Generalmente, una de ellas es de tipo crónico a la que añade otra patología glomerular aguda. Así, la NM es la glomerulonefritis que con mayor frecuencia se sobreañade a otras nefropatías glomerulares, como ocurre en la glomerulosclerosis focal, nefropatía IgA y nefropatía diabética<sup>8</sup>. La presencia simultánea de NM y GN extracapilar también se ha descrito y su patogenia es desconocida. Existen pocos casos publicados en la literatura, Tse y cols. estudian 218 pacientes con NM en un periodo de tiempo de 14 años y encuentran la presencia de semilunas en 10 pacientes (4,6%)<sup>6</sup>. El Dr. Jennette, revisa todas sus biopsias y diagnostica 1.092 pacientes con NM idiopática y tan sólo en el 3,2% de las biopsias existen semilunas asociadas<sup>9</sup>. Siempre hay que descartar un lupus eritematoso sistémico porque es la causa más frecuente de dicha asociación, aunque en ocasiones es difícil diferenciarlo porque el lupus se puede presentar con muy pocas manifestaciones clínicas y serológicas<sup>4</sup>.

Hasta la fecha, hemos encontrado 40 pacientes descritos en la literatura<sup>5-24</sup> que presentan NM idiopática asociada con GN extracapilar. Esta última según los hallazgos inmunopatológicos puede ser tipo I, tipo II y tipo III:

– Tipo I: se caracteriza por la presencia de Ac anticuerpos antimembrana basal glomerular (MBG) con o sin hemorragia pulmonar asociada. Hemos encontrado descritos 12 pacientes<sup>10-16</sup> cuyas características se resumen en la tabla I. Los Ac antiMBG son positivos y las biopsias muestran lesiones típicas de NM y proliferación extracapilar con una inmunofluorescencia que no siempre muestra un patrón lineal probablemente debido a los depósitos granulares de la

Tabla I. Características clínicas, tratamiento y evolución de los pacientes con NM y GN extracapilar

	Edad	Sexo	Presentación clínica	Tratamiento	Evolución
Tipo I 12 pacientes	46 años (17-70)	3 H:1M	IRA: 8 pacientes S. nefrótico e IRA: 4 pacientes	Esteroides: 11 pacientes Ciclofosfamida: 4 pacientes Plasmaféresis: 5 pacientes	Exitus: 3 pacientes Diálisis: 6 pacientes Función renal normal: 3 pacientes
Tipo II 18 pacientes	43 años (16-68)	2 H:1M	S. nefrótico: 4 pacientes IRA: 6 pacientes S. nefrótico e IRA: 8 pacientes	Esteroides: 11 pacientes Ciclofosfamida: 5 pacientes Azatioprina: 2 pacientes	Exitus: 5 pacientes Diálisis: 3 pacientes renal leve: 3 pacientes Función renal normal: 3 pacientes
Tipo III 10 pacientes	62 años (30-70)	4 H:1M	IRA: 7 pacientes Vasculitis: 4 pacientes p-ANCA: 8 pacientes c-ANCA: 2 pacientes	Esteroides: 10 pacientes Ciclofosfamida: 5 pacientes Azatioprina: 1 paciente Plasmaféresis: 1 paciente	Exitus: 1 paciente Diálisis: 2 pacientes Mejoría función renal: 7 pacientes

NM. En la patogénesis hay varias teorías como es la «transformación membranosa» con una membrana basal alterada por depósitos de inmunocomplejos con sobreproducción de material y liberación de «productos antigénicos» que favorecen la síntesis de Ac antiMBG<sup>11</sup>, otros autores consideran que la membrana ha sido previamente dañada por Ac antiMBG y ello favorece la liberación de estructuras antigénicas a la circulación con la posterior formación de inmunocomplejos que se depositan en la MBG<sup>12,13</sup>.

– Tipo II: constituida por depósitos granulares de inmunocomplejos. Hay descritos 18 pacientes en la literatura con NM y GN extracapilar con inmunofluorescencia con depósitos granulares y Ac antiMBG y ANCA negativos<sup>6,8,17-22</sup> (tabla I). En la patogénesis nuevamente se piensa en una MBG previamente alterada con el posterior estímulo de la inmunidad celular y finalmente formación de semilunas<sup>19</sup>. El caso que presentamos pertenece a este grupo y a diferencia de los casos publicados en la literatura, nuestro paciente se caracteriza por ser una mujer de edad joven y teniendo en cuenta que la causa más frecuente de NM y GN extracapilar es un lupus eritematoso sistémico, hay que pensar que puede tratarse de una nefropatía lúpica incipiente, aunque los marcadores serológicos sean negativos.

– Tipo III: aparece asociada a vasculitis y presencia de Ac tipo ANCA, los cuales pueden ser p-ANCA o c-ANCA. Hay publicados en la literatura 10 pacientes que presentan NM y GN extracapilar asociado a Ac tipo ANCA<sup>6,15,21-24</sup> (tabla I). Se desconoce la patogenia y se piensa que los ANCA pueden formar parte de los complejos inmunes subepiteliales típicos de la NM<sup>24</sup>.

Concluimos que la NM puede debutar con síndrome nefrótico e insuficiencia renal por la existencia de proliferación extracapilar asociada sin causa sistémica aparente, cuyo diagnóstico precoz mediante biopsia renal requiere tratamiento con esteroideos e inmunosupresores de cara a evitar la progresión de la insuficiencia renal.

## BIBLIOGRAFÍA

- Rivera F, López-Gómez JM, Pérez-García R: Clinicopathological correlations of renal pathology in Spain. *Kidney Int* 2004 66: 898-904.
- Reich H, Catran D: Membranous nephropathy. En: Oxford Textbook of Clinical Nephrology. Third Edition. Davison AM, Cameron JS, Grünfeld JP, Ponticelli C, Ritz E, Winearls CG, van Ypersele C (eds.). Oxford University Press. p. 503-521, 2005.
- Rose BD: Causes of membranous nephropathy. En: UpToDate, Rose BD (Ed), UpToDate, Wellesley, MA, 2005.
- Domínguez-Gil B, Hernández E, Carreño A, González E, Ortiz M, Sierra MP, Rodicio JL: Peculiaridades diagnósticas y evolutivas de la glomerulonefritis membranosa lúpica. *Nefrología* 20: 523-531, 2000.
- Jennette JC, Iskandar S, Dalldorf F: Pathologic differentiation between lupus and nonlupus membranous glomerulopathy. *Kidney Int* 24: 377-385, 1983.
- Tse WY, Howie AJ, Adu D, Savage COS, Richards NT, Wheeler DC, Michael J: Association of vasculitic glomerulonephritis with membranous nephropathy: a report of 10 cases. *Nephrol Dial Transplant* 12: 1017-1027, 1997.
- Burstein D, Korbet S, Schwartz M: Membranous glomerulonephritis and malignancy. *Am J Kidney Dis* 22: 5-10, 1993.
- Bertani T, Mecca G, Sacchi G, Remuzzi G: Superimposed Nephritis: a Separate Entity Among Glomerular Diseases? *Am J Kidney Dis* 7: 205-212, 1986.
- Jennette JC: Nephrology Forum: rapidly progressive crescentic glomerulonephritis. *Kidney Int* 63: 1164-1177, 2003.
- Klassen J, Elwood C, Grossberg AL, Milgrom F, Montes M, Sepúlveda M, Andrés GA: Evolution of membranous nephropathy into anti-glomerular-basement-membrane glomerulonephritis. *N Engl J Med* 290: 1340-1344, 1974.
- Moorthy AV, Zimmerman SW, Burkholder PM, Harrington AR: Association of crescentic glomerulonephritis with membranous glomerulonephropathy: a report of three cases. *Clin Nephrol* 6: 319-325, 1976.
- Pasternack A, Törnroth T, Linder E: Evidencie of both anti-GBM and immune complex mediated pathogenesis in the initial phase of Goodpature's syndrome. *Clin Nephrol* 9: 77-84, 1978.
- Kielstein JT, Helmchen U, Netzer K, Webwe M, Haller H, Floege J: Conversion of Goodpasture's syndrome into membranous glomerulonephritis. *Nephrol Dial Transplant* 16: 2082-2085, 2001.
- Kurki P, Helve T, Von Bonsdorff M, Törnroth T, Pettersson E, Riska H, Miettinen A: Transformation of membranous glomerulonephritis into crescentic glomerulonephritis with glomerular basement membrane antibodies. *Nephron* 38: 134-237, 1984.
- Meisels IS, Stillman I, Kuhlik B: Anti-Glomerular Basement Membrane Disease and Dual Positivity for Antineutrophil Cytoplasmic Antibody in a Patient with Membranous Nephropathy. *Am J Kidney Dis* 32: 646-648, 1998.
- Takashi S, Kamata K, Shigematsu H, Kobayashi Y: A case of anti-glomerular basement membrane glomerulonephritis superimposed on membranous nephropathy. *Nephrol Dial Transplant* 15: 1238-1241, 2000
- Nicholson G, Amin U, Alleyne G: Membranous glomerulonephropathy with crescents. *Clin Nephrol* 5: 198-201, 1975
- Hill G, Robertson J, Grossman R, Perloff L, Barker C: An unusual variant of membranous nephropathy with abundant crescent formation and recurrence in the transplanted kidney. *Clin Nephrol* 10: 114-120, 1978.
- Koethe J, Gerig J, Glickman J, Sturgill B, Bolton W: Progression of membranous nephropathy to acute crescentic rapidly progressive glomerulonephritis and response to pulse methylprednisolone. *Am J Nephrol* 6: 224-228, 1986.
- Abreo K, Abreo F, Mitchell B, Schloemer G: Idiopathic crescentic membranous glomerulonephritis. *Am J Kidney Dis* 8: 257-261, 1986.
- Nguyen B, Reisin E, Rodríguez F: Idiopathic membranous glomerulopathy complicated by crescentic glomerulonephritis and renal vein thrombosis. *Am J Kidney Dis* 12: 326-328, 1988.
- James S, Lien Y, Rufenach S, Wilcox E: Acute renal failure in membranous glomerulonephropathy: a result of superimposed crescentic glomerulonephritis. *J Am S Nephrol* 6: 1541-1546, 1995.
- Taniguchi Y, Yorioka N, Kumagai J, Ito T, Yamakido M, Taguchi T: Myeloperoxidase antineutrophil cytoplasmic antibody-positive necrotizing crescentic glomerulonephritis and membranous glomerulonephropathy. *Clin Nephrol* 52: 253-255, 1999.
- Dwyer KM, Agar J, Hill P, Murphy B: Membranous nephropathy and anti-neutrophil cytoplasmic antibody-associated glomerulonephritis: a report of 2 cases. *Clin Nephrol* 56: 394-397, 2001.