



# *Trombosis de la vena cava superior en un paciente en hemodiálisis*

N. Saval, M. Pou, J. López Pedret, M. Burrell\* y A. Cases

\*Servicios de Nefrología y Angiorradiología. Hospital Clínic i Provincial de Barcelona.

## RESUMEN

*Presentamos el caso de un paciente con insuficiencia renal crónica terminal en programa de hemodiálisis crónica a través de un catéter Permcath® subclavio derecho, que presentó un síndrome de la vena cava superior (VCS) a consecuencia de una trombosis pericatóter que se trató inicialmente de manera conservadora mediante anticoagulación con mejoría inicial. Por reaparición de la clínica debió finalmente procederse a la retirada del Permcath®, angioplastia de la VCS y continuar la anticoagulación con dicumarínicos, con resolución clínica del cuadro y mejoría radiológica.*

Palabras clave: **Hemodiálisis. Catéter permanente. Trombosis cava.**

## SUPERIOR VENA CAVA THROMBOSIS IN A PATIENT ON HEMODIALYSIS

## SUMMARY

*We present a patient with end-stage renal disease on maintenance hemodialysis through a permanent catheter (Permcath®) on the right subclavian vein. One month after the catheter placement the patient exhibited a superior vena cava syndrome due to a pericatheter thrombosis. The patient was initially managed with anticoagulation with early clinical improvement. Nevertheless, the reappearance of the symptoms forced the removal of the catheter and percutaneous angioplasty of the superior vena cava. After those measures and anticoagulation with coumarin the patient remains stable with complete clinical resolution and angiographical improvement.*

Key words: **Hemodialysis. Permanent catheter. Superior vena cava thrombosis.**

## INTRODUCCIÓN

La trombosis o estenosis de la VCS y otras venas centrales en el contexto de pacientes portadores de catéteres centrales para hemodiálisis (HD) es un hecho conocido, aunque relativamente poco frecuente, o poco descrito, especialmente si se compara con catéteres centrales para quimioterapia en pacientes oncológicos o para nutrición parenteral. A continuación se expone el caso de un paciente portador de un catéter central permanente para HD que desarrolló trombosis de la VCS.

## EXPOSICIÓN DEL CASO

Se trataba de un paciente de 64 años de edad, sin alergias medicamentosas conocidas ni hábitos tóxicos, con antecedentes de nefrectomía derecha por traumatismo en 1949, hipertensión arterial, hiperplasia benigna de próstata con RTU en 1998 e insuficiencia renal crónica terminal secundaria a hialinosis segmentaria y focal que inicia tratamiento sustitutivo renal mediante hemodiálisis en marzo de 2000. Hasta la fecha el paciente había presentado múltiples problemas de acceso vascular, y no había sido posible iniciar diálisis peritoneal por disfunción primaria del catéter en dos ocasiones.

El paciente consulta en el servicio de urgencias en febrero de 2002 por edema facial de 24 horas de evolución, con rubicundez y cefalea. En el momento del ingreso el paciente se dializaba a través de catéter Permcath® subclavio derecho colocado en enero de 2002.

En la exploración física destacaba rubicundez y edema facial, así como edema en esclavina, el resto de la exploración fue anodina y las constantes eran normales. En la analítica de ingreso no había leucocitosis, nada a destacar en la bioquímica y una coagulación normal.

Ante la sospecha de una trombosis de la VCS se realizó cavografía (fig. 1) urgente que objetivó una trombosis parcial de esta alrededor del extremo proximal del catéter, a pesar de lo cual existía paso de contraste a la aurícula, con ausencia de circulación colateral a ese nivel, lo que sugería una trombosis de carácter agudo-subagudo. En ese momento se decidió realizar anticoagulación inicialmente con heparina y posteriormente con dicumarínicos.

Dados los problemas de acceso vascular que presentaba el paciente se decidió no retirar el Permcath® de forma inmediata a la espera de la evolución clínica. A la semana de tratamiento con di-

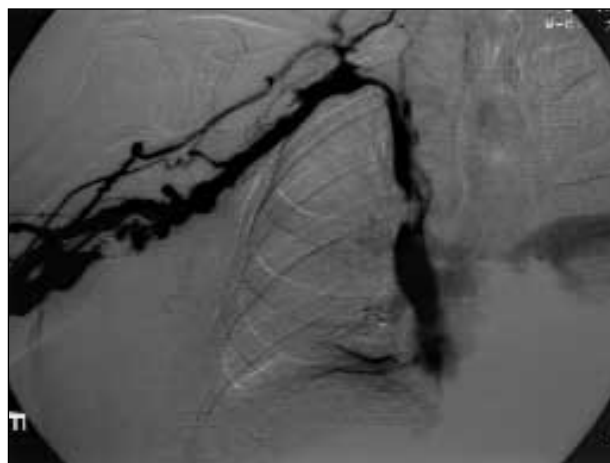


Fig. 1.—

cumarínicos el paciente presentó clara mejoría clínica por lo que se realizó una nueva cavografía que confirmó la mejoría radiológica.

El paciente no había presentado disfunción del catéter (no había recibido urokinasa) ni había presentado ninguna infección del acceso por lo que se procedió a realizar un estudio de coagulación. El estudio mostraba PT, aPTT, fibrinógeno, plaquetas, antitrombina III, plasminógeno, proteína C, resistencia a la aPC, proteína S (total y libre), anticoagulante lúpico, anticuerpo anticardiolipina (IgM y IgG), factor V de Leiden y protrombina G-20210-A dentro de la normalidad.

El paciente fue dado de alta a los 7 días con dicumarínicos (que debía prolongar durante 6 meses por tratarse de una trombosis venosa profunda) y se programó para una nueva cavografía para al cabo de un mes.

Sin embargo, el paciente volvió a consultar a los 15 días del alta por reaparición de la clínica a pesar de una correcta anticoagulación. En la cavografía que se realizó persistía el trombo antes descrito y se apreciaba además cierto componente de estenosis, que justificaba la reaparición de la clínica. Se consulta el caso con la Unidad de Angiorradiología que considera imposible la angioplastia de la estenosis por la posible perforación de la VCS si no se retira el Permcath®. Se decide entonces retirar el catéter, previa colocación de un catéter femoral tunelizado de silicona de 36 cm para realizar las hemodiálisis. Con esta medida el paciente presentó mejoría clínica, aun así se realizó una angioplastia percutánea de las estenosis en el tronco innominado, vena subclavia derecha y vena cava superior (figs. 2 y 3). En el momento actual el paciente sigue tratamiento anticoagulante con dicumarínicos, no

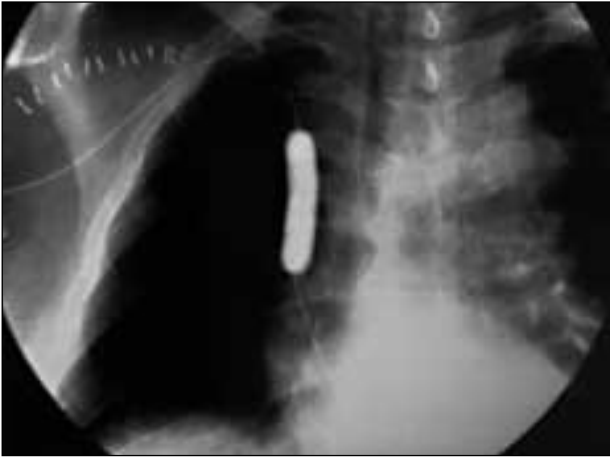

Fig. 2.—

ha vuelto a presentar clínica de trombosis de la vena cava superior y está pendiente de un acceso vascular definitivo.

## DISCUSIÓN

Los casos de obstrucción de la VCS en pacientes oncológicos que requieren catéteres centrales de manera prolongada para realizar quimioterapia o nutrición parenteral están ampliamente descritos<sup>1,2</sup>. Este hecho se ha atribuido en parte a flebitis química por dichas sustancias y al estado de hipercoagulabilidad de los pacientes neoplásicos<sup>3,4</sup>. Por otro lado se han descrito también en pacientes portadores de marcapasos, que no presentan los factores de riesgo antes citados. En estos casos de trombosis-estenosis el ries-

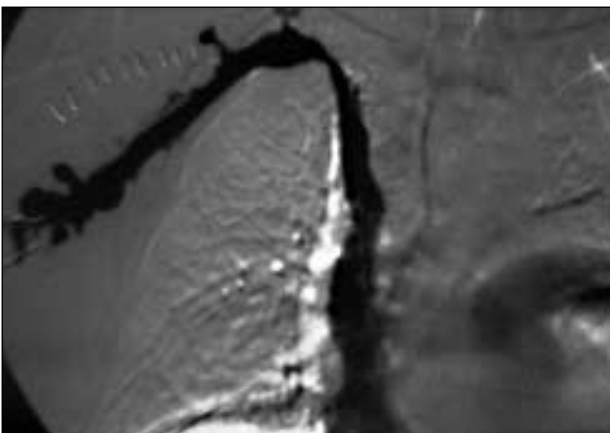


Fig. 3.—

go se atribuye al posible daño vascular causado durante la introducción del marcapasos así como a las infecciones que pudieran ocurrir y que llevan a la fibrosis y estrechamiento del calibre de la VCS<sup>1-5</sup>. El paciente en diálisis presenta alteraciones complejas de la hemostasia con una disfunción plaquetaria asociada a una hipercoagulabilidad y una fibrinólisis disminuida, lo que dificulta la valoración de un estado pro o antitrombogénico en un paciente determinado. En nuestro caso, un estudio exhaustivo de la coagulación no demostraba una alteración que justificase una hipercoagulabilidad, que se sospechaba dadas las complicaciones que el paciente presentaba con los accesos vasculares. En estos casos se ha abogado como elementos facilitadores de la trombogénesis al daño vascular realizado al insertar el catéter mediante su punta y al hecho de ser insertados mediante una guía metálica<sup>1-5</sup>. Otros factores protrombogénicos son la composición del catéter y donde queda colocada la punta de éste. Así, se ha demostrado que los catéteres de polivinilo, de polietileno y de Teflón tienen una clara tendencia a la formación de trombos comparados con los de silicona que son significativamente menos trombogénicos<sup>1</sup>. En los pacientes en diálisis el barotrauma causado por los altos flujos alcanzados de entrada y salida y las elevadas presiones durante la hemodiálisis, asociado o no a infecciones endovasculares, juegan un papel importante en el daño vascular facilitando la estenosis y trombosis.

Como medidas para evitar la obstrucción de la VCS se ha sugerido, colocar la punta del catéter en la aurícula derecha y evitar en lo posible catéteres semirrígidos durante períodos prolongados de hemodiálisis<sup>3</sup>.

En el caso de nuestro paciente, se decidió inicialmente no retirar el catéter e iniciar heparina endovenosa, dado que la primera cavografía sugería la presencia de un trombo. Otros factores que nos llevaron a ser conservadores en el tratamiento fueron la gran dificultad y los problemas de acceso vascular que presentaba el paciente (extremidades superiores agotadas, Diastat® en extremidad inferior derecha parado, varios catéteres temporales en ambas venas femorales así como varios catéteres temporales yugulares en ambos lados) así como la disparidad de criterios ante la actitud terapéutica en la literatura revisada.

La trombosis de los troncos venosos superiores es una complicación relativamente frecuente y poco descrita en los pacientes urémicos que han precisado catéteres para HD. La colocación con guía del catéter, así como el barotrauma de los altos flujos para la hemodiálisis se han postulado como posibles factores predisponentes para el desarrollo de trombo-estenosis de VCS.

N. SAVAL y cols.

## BIBLIOGRAFÍA

1. Madden B, Huissoon AP, Colhoun EN, Keog AB: Superior vena cava obstruction: a rare complication on Quinton double-lumen haemodialysis catheters. *Nephrol Dial Transplant* 4: 585-587, 1989.
2. Canaud B, Beraud JJ, Joyeux H, Mion C: Internal jugular vein cannulation with two silicone rubber catheters. A new and safe temporary vascular access for hemodialysis. *Artif Organs* 10 (5): 397-403, 1986.
3. Khanna S, Snidman K, Simons M, Besley M, Uldall R: Superior vena cava stenosis associated with hemodialysis catheters. *Am J Kid Dis* 3: 278-281, 1993.
4. Beers TR, Burnes J, Fleming CR: Superior vena cava obstruction in patients with gut failure receiving home parenteral nutrition. *J Parenter Enteral Nutr* 14: 474-479, 1990.
5. Ellis BW: Thromboembolic complications an central venous catheters. *Lancet* 2: 937, 1982.