



Deterioro progresivo en paciente anciano

R. Melero*, M. Adrados, I. Fuentes, R. Carrillo, J. Casado, J. Hurtado, C. Caramelo* y J. Martín

*Servicio de Nefrología de la Fundación Jiménez Díaz. Servicio de Nefrología del Hospital de la Princesa. Madrid.

RESUMEN

Las vasculitis son un cuadro de diagnóstico cada vez más frecuente en pacientes ancianos. Presentamos un caso con aspectos diagnósticos relevantes. Se trata de un varón de 84 años con pérdida de peso, febrícula, anemia y epigastralgia, al que tras 14 días de estudio de neoplasia digestiva, se le detecta insuficiencia renal progresiva, debida a vasculitis con ANCA positivos. El caso plantea el diagnóstico diferencial del fracaso renal agudo (FRA) no oligúrico en ancianos, la sistemática de estudio de la insuficiencia renal en un paciente con función renal previa desconocida y se enfatiza en la importancia del deterioro de la función renal de manera aguda como síntoma guía a la hora de orientar la historia clínica. En este caso un planteamiento encaminado a la búsqueda de un tumor subyacente como causa de su sintomatología, hizo obviar otros datos a tener en cuenta.

Palabras clave: **Sd. constitucional. Vasculitis. Paciente anciano.**

VASCULITIS IN AN ELDERLY PATIENT

SUMMARY

Vasculitis are diagnosed with increasing frequency in the elderly. We hereby present the case of an 84-year-old male, who had weight loss, low-degree fever, anemia and epigastric pain. After 14 days of study with the tentative diagnosis of digestive neoplasia, a progressive renal insufficiency was detected. This clinical picture was secondary to ANCA positive vasculitis. The case poses the differential diagnosis of non-oliguric acute renal failure (FRA) in elder people and the systematics of the study of renal insufficiency in individuals with previously unknown renal function. Also, this patient's history emphasizes the importance of acute deterioration of renal function as a guiding symptom for orienting the interpretation of clinical data. In the present case, a diagnostic hypothesis based only in the pursue of an occult digestive tumor has misguided the attention from the main cause of the disease.

Key words: **Constitutional syndrome. Vasculitis. Elderly patient.**

INTRODUCCIÓN

La capacidad de cualquier prueba diagnóstica, como en este caso los ANCA, para identificar si un paciente tiene o no una determinada enfermedad es mejor cuanto más alta es la prevalencia de la misma. A medida que aumenta la edad media de nuestra sociedad, también lo hace la incidencia de enfermedades tales como las vasculitis, cuyo diagnóstico aparece cada vez con más frecuencia entre nuestros juicios clínicos, y amerita un uso más generalizado de pruebas inmunológicas tendientes al diagnóstico precoz de procesos potencialmente reversibles mediante tratamiento.

CASO CLÍNICO

Varón de 84 años con pérdida de peso, anemia y epigastralgia. Antecedentes de cardiopatía isquémica, úlcus gástrico e hipertensión arterial (HTA). Medicación habitual nitritos, inhibidores de la enzima de conversión y benzodiazepinas. Desde un mes antes de la consulta, refiere pirosis retroesternal, astenia, anorexia, febrícula vespertina y pérdida de peso de 5 k. En una primera analítica destaca anemia ferropénica, leucocitosis y velocidad de sedimentación aumentada. Al ingreso, estaba normotenso, caquético y pálido, con febrícula, adenopatía laterocervical aislada, dolor a la palpación en epigastrio, sin peritonismo. Resto de la exploración normal.

Analítica: creatinina (Cr) 1,9 md/dl y urea 97 mg /dl, con iones en orina y resto de parámetros normales. Tira reactiva urinaria con microhematuria y proteinuria de 75 md/dl. Rx de tórax con discreto derrame pleural bilateral con aumento de densidad perihiliar, ecografía renal sin alteraciones. Ingresa para estudio, con diagnóstico de presunción de neoplasia abdominal. Una vez en planta se inicia tratamiento antibiótico empírico con beta lactámicos, desapareciendo la febrícula. Se detectan gastritis crónica atrófica y diverticulosis, mediante gastroscopia y enema opaco; el escáner toraco-abdominal no mostró hallazgos relevantes. La evolución se caracterizó por anemia y astenia progresivas, con empeoramiento de función renal con Cr a los 14 días del ingreso de 5,5 mg/dl. Los estudios inmunológicos resultaron negativos y en el día 23 del ingreso se realiza biopsia renal, aunque a las 48 horas de la misma el paciente fallece en el seno de síndrome (Sd.) constitucional severo. La autopsia reveló una vasculitis de pequeño vaso con afectación multisistémica. Se reciben unos anticuerpos anticitoplasmáticos (ANCA) positivos, con patrón de cANCA.

DISCUSIÓN

El caso plantea el diagnóstico diferencial del fracaso renal agudo (FRA) no oligúrico en ancianos, la sistemática de estudio de la insuficiencia renal en un paciente cuya función renal era desconocida con anterioridad y enfatiza la importancia del deterioro agudo de la función renal como síntoma guía a la hora de orientar la historia clínica. En este caso, un planteamiento encaminado a la búsqueda de un tumor subyacente (dada la frecuencia de los mismos a la edad del paciente) como causa de su sintomatología, hizo obviar otros datos a tener en cuenta.

Los datos claves en la historia eran: un conjunto de sintomatología negativa (astenia, anorexia, febrícula, pérdida de peso), insuficiencia renal, microhematuria, proteinuria, ecografía renal sin hallazgos de cronicidad y empeoramiento progresivo de función renal. Es este último el que da la clave

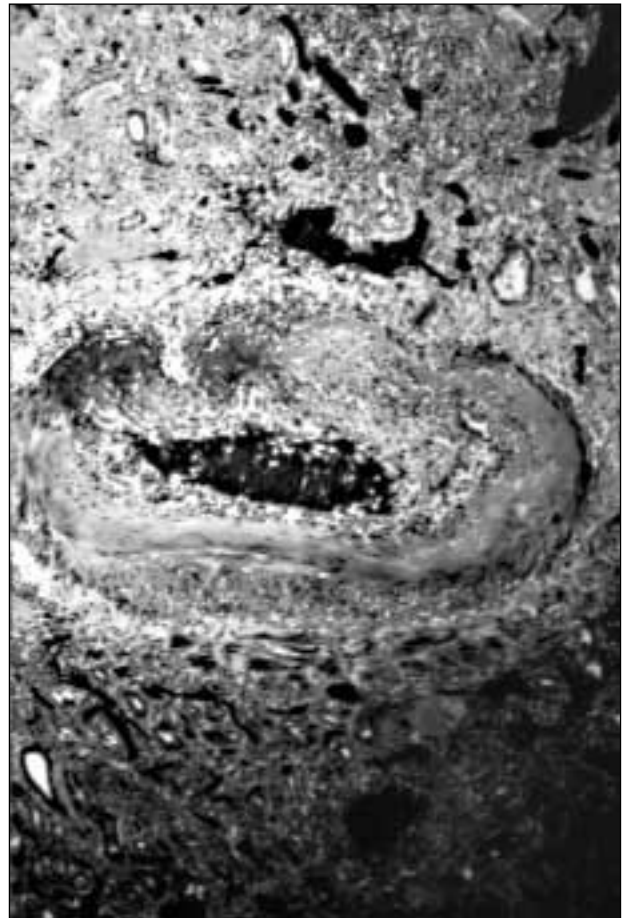


Fig. 1.—Inflamación transmural de las estructuras vasculares, con infiltrado polimormonuclear, necrosis fibrinoide de la pared, trombo mural, extravasación hemática e hiperplasia endotelial.

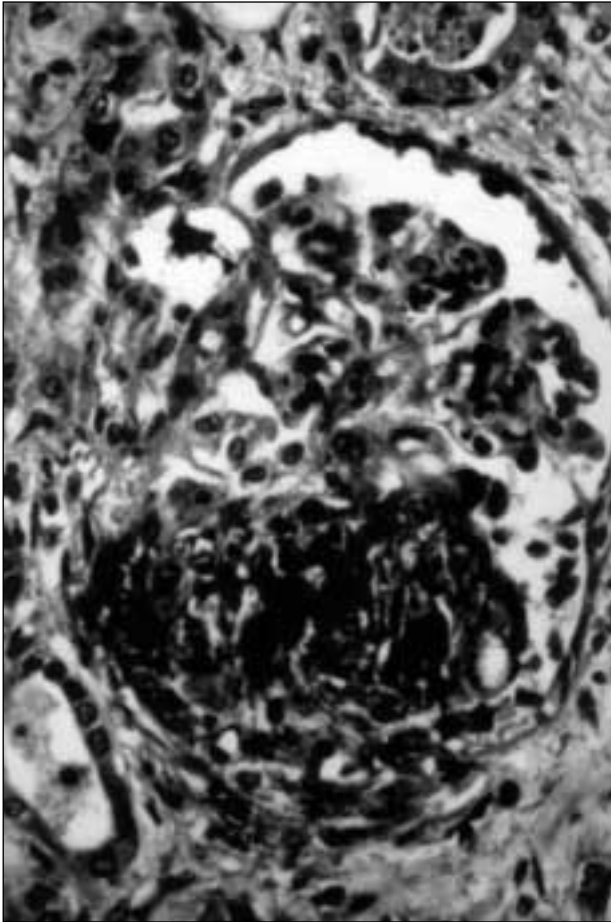


Fig. 2.—Glomerulonefritis necrotizante focal y segmentaria.

diagnóstica que lleva a realizar la biopsia renal, aunque en un momento de la evolución que impide que el tratamiento sea eficaz.

En mayor detalle, los hallazgos de la necropsia fueron: poliangeítis microscópica con afectación sistémica, que incluía riñón, vejiga, hígado, testículo, tubo digestivo (esófago, intestino delgado, colón) y bazo. Los vasos afectados comprendían arterias de mediano y pequeño calibre, capilares y vénulas, con una distribución de lesión segmentaria, en distintos estadios dentro de un mismo vaso y dentro del mismo órgano. En este contexto, llama la atención la escasa expresividad clínica en la mayoría de los órganos afectados. La lesión renal mostraba vasculitis necrotizante (fig. 1), con glomerulitis necrotizante focal y segmentaria (fig. 2), así como nefritis tubulo-intersticial y ausencia de depósitos inmunes.

Esta última es característica de este tipo de nefritis, denominadas colectivamente «pauci-inmunes», y plantea por lo tanto el problema de la pa-

Tabla I. Diagnóstico diferencial de fracaso Renal Rápidamente Progresivo

- GNRP por anticuerpos antimembrana basal (tipo I).
- GNRP pauci inmune: Wegener, Churg Strauss, VVP (tipo II).
- GNRP por inmunocomplejos (tipo III).
- GNRP tipos IV y V (muy raras).
- GNRP por endocarditis.
- HTA maligna.
- Evolución a GNRP de nefritis previas (GNM, GNMP, GNMIgA).
- Embolismos de colesterol.

GNRP = Glomerulonefritis rápidamente progresiva.

GNM= Glomerulonefritis membranosa.

GNMP= Glomerulonefritis membranoproliferativa.

GNMIgA= Glomerulonefritis mesangial IgA.

VVP = Vasculitis de pequeño vaso.

togénesis, que algunos autores adjudican a la activación de leucocitos polimorfonucleares por acción de los propios ANCA^{1,2}. En cuanto al tipo particular de ANCA encontrado en este paciente, lo más frecuente sería que se tratase de pANCA; sin embargo, el hallazgo de patrones variables de ANCA es una circunstancia descrita, aunque poco común, durante la evolución de este tipo de vasculitis³. Este es también un dato indicativo de la heterogeneidad de estos cuadros, que pueden ser diferentes paciente a paciente tanto en su afectación segmentaria como en sus variantes inmunohistológicas.

A pesar de su relativa inespecificidad inicial, la clínica de este paciente es bastante típica de la que se describe en las vasculitis, que se compone de Sd. general con fiebre, artralgias y pérdida de peso. La presencia de insuficiencia renal indica afectación generalizada de este órgano, y el sedimento glomerular activo sugiere la existencia de lesiones en el ovillo glomerular. La ausencia de HTA actual es indicativa de la afectación de vasos pequeños, por preferencia a los vasos mayores de la PAN clásica,

La tabla I muestra las principales entidades que deben tenerse en cuenta a la hora del diagnóstico diferencial de las entidades con afectación vascular renal.

El caso obliga a resaltar una serie de aspectos docentes de interés. En primer lugar, ilustra como la existencia de un diagnóstico sindrómico, en este caso el «síndrome maligno», puede disminuir el nivel de atención que se presta a datos clínicos, como por ejemplo la función renal, que no hubieran pasado desapercibidos en otro contexto. En segundo lugar, y de modo bastante obvio, resalta la indicación de repetir analíticas con cierta frecuencia a pacientes con insuficiencia renal de causa y momento de comienzo no claros. Como regla ge-

neral, en el caso de las vasculitis, y en particular en los ancianos, es fundamental actuar con un alto índice de sospecha, más aún cuando se dispone de pruebas incruentas de alta especificidad y sensibilidad, como los ANCA. En relación a este punto, en enfermos que, como el caso presente, no se presentan clínicamente de una manera suficientemente definida, es recomendable la realización de pruebas inmunológicas precoces, y tal vez, ante la demora de los resultados, plantearse un tratamiento empírico con corticoesteroides, como medida de agresividad intermedia antes de la realización de inmunosupresión completa.

BIBLIOGRAFÍA

1. Savage CO, Harper L, Holland M: New Findings in pathogenesis of ANCA associated vasculitis. *Curr Opin Rheumatol* 14: 15-22, 2002.
2. Popa ER, Franssen CF, Limburg PC, Huitema MG, Kallenberg CG, Cohen Tervaert JW: *In vitro* cytokine production and proliferation of T cells from patients with antiproteinase 3 and anti-mieloperoxidase associated vasculitis, in response to proteinase 3 and mieloperoxidase. *Arthritis Rheum* 46: 1894-1904, 2002.
3. Haner HA, Bajema IM, Van Houwelingen HC, Ferrario F, Noel LH, Waldherr R, Jayne DR, Rasmussen N, Bruijin JA, Hagen EC. European Vasculitis Study Group. Renal Histology in ANCA associated vasculitis: differences between diagnostic and serologic subgroups. *Kidney Int* 61: 80-88, 2002.