



Microangiopatía trombótica autolimitada asociada a absceso perianal

B. Campos, O. Gracia, A. Sanjuán, M. A. Arto y J. A. Gutiérrez

Servicio de Nefrología. Hospital Universitario Miguel Servet. Zaragoza.

RESUMEN

Se presenta una paciente de 43 años con microangiopatía trombótica y fracaso renal agudo en el contexto de un absceso perianal (positivo para estafilococo coagulasa negativo). La extensión de sangre periférica revelaba la presencia de esquistocitos que junto con la presencia de trombocitopenia, un test de Coombs negativo y niveles de haptoglobina indetectable, nos sirvió para confirmar la naturaleza microangiopática de la hemólisis. Se instauró tratamiento con antibioterapia, drenaje del absceso, una sesión de plasmaféresis y plasma fresco congelado. Se discuten los factores de buen pronóstico que determinaron la buena evolución de la paciente.

Palabras clave: **Microangiopatía trombótica. Absceso. Plasmaféresis. Absceso perianal.**

THROMBOTIC MICROANGIOPATHY ASSOCIATED TO PERIANAL ABSCESS

SUMMARY

A 43 year old female with staphylococcus induced perianal abscess, was admitted to hospital because of a clinical picture of acute renal failure and thrombotic microangiopathy.

Esquistocytes, thrombopenia, a negative Coombs test and no detectable plasma haptoglobin were diagnostic for thrombotic microangiopathy.

Antibiotics, surgical drainage, plasmapheresis and fresh frozen plasma were given with a favourable evolution.

We review the prognostic factors in order to recovery of renal function and hematological abnormalities.

Key words: **Thrombotic microangiopathy. Plasmapheresis. Perianal abscess.**

INTRODUCCIÓN

El término Microangiopatía Trombótica (MAT) define una lesión de la pared vascular de arteriolas y capilares caracterizada por rarefacción endotelial, trombosis plaquetaria intraluminal y oclusión parcial o completa de la luz vascular¹. Clínicamente se expresa por anemia hemolítica microangiopática, trombocitopenia, fiebre y manifestaciones derivadas de la oclusión vascular (púrpura, insuficiencia renal, afectación del Sistema Nervioso Central...)². La MAT puede presentarse asociada a otras enfermedades o bien de forma idiopática configurando las conocidas entidades de púrpura trombótica trombocitopénica (PTT) y síndrome hemolítico urémico (SHU)². La intervención precoz y la ausencia de factores de mal pronóstico determinan una evolución favorable del proceso. Presentamos un caso de fracaso renal agudo secundario a MAT inducido por un absceso perianal por estafilococo coagulasa negativo (ECN). Aunque existen numerosas evidencias que vinculan ciertos procesos infecciosos con la aparición de MAT no hemos encontrado referencias que establezcan esta asociación con ECN.

EXPOSICIÓN DEL CASO

Mujer de 43 años sin antecedentes de interés, que acude a urgencias por presentar síndrome febril de 10 días de evolución secundario a absceso perianal en tratamiento con amoxicilina-clavulámico y antiinflamatorios. Tras iniciar tratamiento, se objetiva fiebre de 39 °C, diarrea sanguinolenta y disminución de la diuresis. En ningún momento se observó hematuria, hipertensión arterial, rash cutáneo ni artralgias. A la exploración se objetivó TA de 110/70 mmHg, T° axilar 37,8 °C. Palidez acusada. Ligero edema pretibial. Lesiones petequiales en glúteos y regiones pretibiales. El resto de la exploración física resultó normal.

A su ingreso se documentó; hematocrito: 26,2%, hemoglobina 9 g/dl, leucocitos 26.640/mm³ con desviación a la izquierda, plaquetas 23.000/mm³, urea 243 mg/dl, creatinina 8,4 mg/dl, protrombina 100%, fibrinógeno 3,9 g/dl, productos de degradación del fibrinógeno 20 ng/dl (< 5 ng/dl) dímero D (positivo), antitrombina III 108%, LDH de 1.313 UI/L, bilirrubina indirecta 2,3 mg/dl y niveles de haptoglobina indetectables. Los valores de C₃, C₄, inmunoglobulinas y autoanticuerpos resultaron normales y el test de Coombs negativo.

En orina se evidenció una proteinuria de bajo débito (0,7 g/dl) y microhematuria (80-90 hematíes por campo). El ECG, Rx de tórax y ecografía abdominal sin hallazgos patológicos.

Se solicitó extensión de sangre periférica, que mostró abundantes esquistocitos (fig. 1).

Se instauró tratamiento con desbridamiento del absceso, antibioterapia de cobertura (piperacilina-tazobactan), una sesión de Plasmaféresis y plasma fresco congelado durante 15 días a dosis de 30 ml/kg/día hasta el 8º día, continuando posteriormente con 10 ml/kg/día hasta el día 15.

Al 3.º día del ingreso se normalizaron las cifras de plaquetas. Los niveles de creatinina ascendieron hasta 10,6 mg/dl, manteniendo diuresis elevada con apoyo de furosemida. Al 5º día se aisló ECN en el cultivo del absceso. A partir del 8º día comenzaron a descender las cifras de creatinina con recuperación progresiva del hematocrito (figs. 2 y 3).

Dieciocho días después de su ingreso se dio de alta hospitalaria con hematocrito 29,9%, hemoglobina 9,9 g/dl, plaquetas 245.000/mm³, creatinina 1,2 mg/dl y sedimento inactivo.

Tres meses después la paciente continua estable con función renal normal. No se detectan signos de hemólisis y los valores de hematocrito, haptoglobina y plaquetas permanecen normales.

DISCUSIÓN

La MAT se caracteriza por anemia hemolítica intravascular asociada con esquistocitos y trombopenia³. Los mecanismos patogénicos no son bien conocidos, sin embargo en todos los casos se produce daño endotelial con consumo de plaquetas^{4,5} siendo normales los parámetros de coagulación.

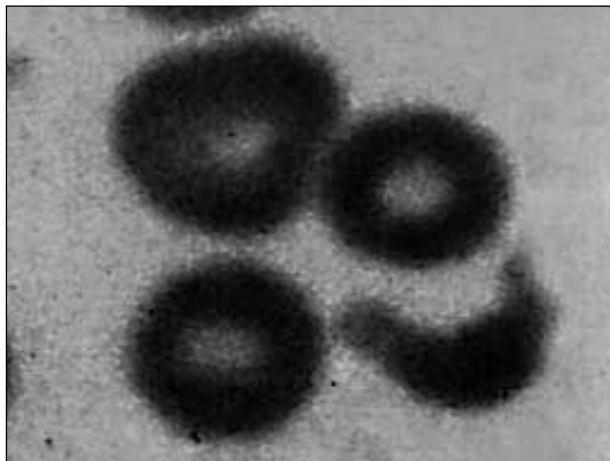


Fig. 1.—Extensión de sangre periférica; esquistocito con típica forma en «casco».

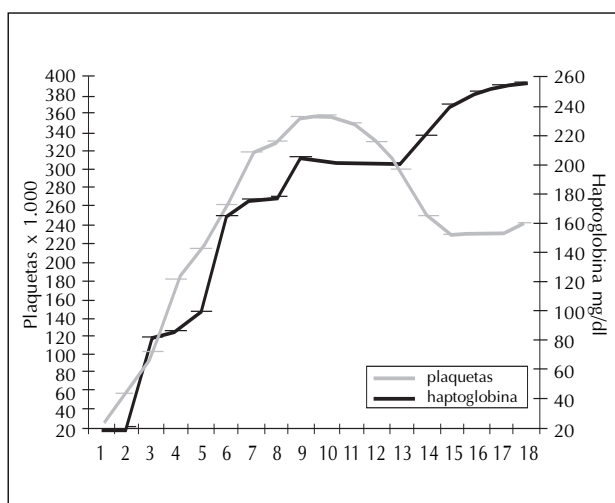


Fig. 2.—Evolución de los valores de plaquetas y haptoglobina durante los dieciocho días que duró el proceso.

Puede presentarse asociada a otras enfermedades (preeclampsia, lupus eritematoso sistémico, fármacos⁶⁻⁸...) o bien de forma idiopática configurando las entidades clásicas de SHU y PTT.

Dentro de estas últimas se describen, fundamentalmente en la infancia, casos vinculados a infección por ciertos serotipos de *E. coli* (O157:H7, O111, O26: H11, O103: H2)⁹⁻¹² que inducen un cuadro diarreico y secundariamente microangiopatía trombótica en virtud de la producción de una toxina (Shiga toxina o verotoxina¹³) citotóxica para la célula endotelial (tabla I).

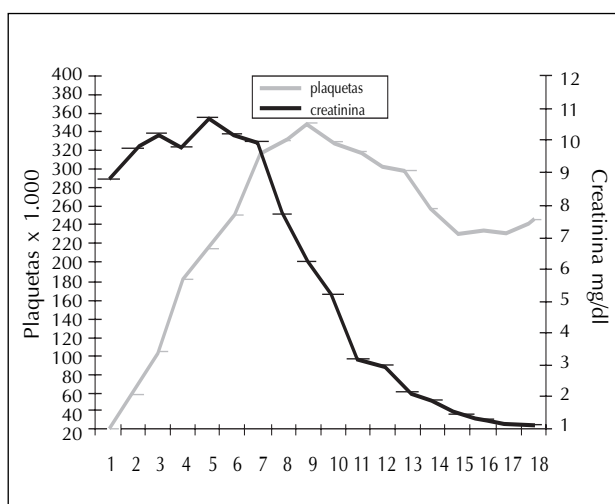


Fig. 3.—Evolución de los valores de plaquetas y creatinina plasmática durante los dieciocho días que duró el proceso.

Tabla I. Clasificación de la microangiopatía trombótica

- SHU epidémico en la infancia:
 Tras diarrea por *E. coli* enterohemorrágico.
- Síndromes SHU/PTT del adulto:
- Idiopático.
 - Infección por *E. coli* enterohemorrágico.
 - Infección por VIH.
 - Infección por neumococo.
 - Drogas.
 - Antineoplásicos: mitomicina; bleomicina; cisplatino.
 - Inmunosupresores: ciclosporina A, tacrolimus, OKT3.
 - Anticonceptivos orales.
 - Antiagregantes plaquetarios: ticlopidina, clopidogrel.
 - Antirretrovirales: valaciclovir.
 - Otros: quinina.
 - Post-trasplante de médula ósea.
 - Embarazo/postparto/asociado a preeclampsia.
 - Autoinmunidad.
 - LES.
 - S. antifosfolípido.

En el adulto más del 50% de los casos progresan a insuficiencia renal terminal o producen daño cerebral irreversible, el 25% puede morir durante la fase aguda de la enfermedad¹⁴.

La oliguria y la duración de la insuficiencia renal son los mayores predictores del pronóstico renal a largo plazo. Los pacientes que requieren diálisis durante más de un mes no normalizan su función renal. Por otro lado, la afectación de sistema nervioso central está fuertemente asociada a un aumento de la mortalidad durante la fase aguda¹⁴.

Más del 50% de los casos en adultos se asocian a una de las siguientes condiciones: embarazo, enfermedad sistémica, hipertensión maligna, infección por VIH, cáncer y tratamiento con citostáticos (mitomicina, bleomicina...)¹⁴.

El pronóstico es variable, siendo determinantes numerosos factores entre los que destacamos la edad, presentación clínica, presencia de oliguria, la HTA, el grado de afectación renal y del sistema nervioso central y la extensión del daño vascular en la biopsia (daño arteriolar)¹⁴⁻¹⁷.

El tratamiento de la MAT radica en la eliminación de la causa inductora (cuando es posible) junto con el empleo precoz de plasmaféresis y/o aporte de plasma fresco. Otras terapias (esteroides, heparina...) han demostrado escasa o nula eficacia.

En el caso que presentamos la intervención con eliminación del foco infeccioso, plasmaféresis precoz y aporte de plasma fresco¹⁷⁻¹⁹ junto a la ausencia de factores de mal pronóstico descritos, se produjo en una resolución espectacular del cuadro.

B. CAMPOS y cols.

No hemos encontrado en la literatura referencias de un cuadro de Microangiopatía Trombótica vinculado a infección cutánea por estafilococo coagulasa negativo.

BIBLIOGRAFÍA

1. Ruggenti P, Noris M, Remuzzi G: Thrombotic microangiopathy, hemolytic uremic syndrome, and thrombotic thrombocytopenic purpura. *Kidney Int* 60: 831-846, 2001.
2. Guy H. Neild: Hemolytic uremic síndrome/thrombotic thrombocytopenic purpura: Pathophysiology and treatment. *Kidney Int* 53: 45-49, 1998.
3. Remuzzi G, Ruggenti P: The hemolytic uremic syndrome. *Kidney Int* 48: 2, 1995.
4. Walters M, Levin M y cols.: Intravascular platelet activation in the hemolytic uremic syndrome. *Kidney Int* 33: 107-115, 1988.
5. Monnens L, Van de Meer W y cols.: Platelet aggregating factor in the epidemic form of haemolytic uremic syndrome. *Clin Nephrol* 24: 135-137, 1985.
6. Remuzzi G, Bertani T: Renal vascular and thrombotic effects of cyclosporine. *Am J Kidney Dis* 13: 261-272, 1989.
7. Schmidt RY, Venkat KK, Dumler F: Hemolytic uremic syndrome in a renal transplant recipient on FK-506 immunosuppression. *Transplant Proc* 23: 3156-3157, 1991.
8. Trimarchi HM, Truong LD y cols.: FK-506-associated thrombotic microangiopathy. *Transplantation* 67: 539-544, 1999.
9. Su C, Brandt LJ: Escherichia coli 0157:H7 infection in humans. *Ann Intern Med* 123: 698-714, 1995.
10. Riley LW, Remis RS y cols.: Hemorrhagic colitis associated with a rare Escherichia coli 0157:H7 serotype. *N Engl J Med* 308: 681-685, 1983.
11. Mead PS, Griffin PM: Escherichia coli 0157:H7. *Lancet* 352: 1207-1212, 1998.
12. Griffin PM, Tauxe RV: The epidemiology of infections caused by Escherichia coli 0157:H7, other enterohemorrhagic E coli, and the associated hemolytic uremic syndrome. *Epidemiol Rev* 13: 60-98, 1991.
13. Zoja C, Corna D y cols.: Verotoxin glycolipid receptors determine the localization of microangiopathic process in rabbits given verotoxin-1. *J Lab Clin Med* 120: 229-238, 1992.
14. Remuzzi G, Ruggenti P: The hemolytic uremic syndrome. *Kidney Int* 53 (Supl. 66): 54-57, 1998.
15. Bell WR, Braine HG y cols.: Improved survival of thrombotic thrombocytopenic purpura-hemolytic uremic syndrome-Clinical experience in 108 patients. *N Engl J Med* 325: 398, 1991.
16. Conlon PJ, Howell DN y cols.: The renal manifestations and outcome of thrombotic thrombocytopenic purpura/hemolytic uremic syndrome in adults. *Nephrol Dial Transplant* 10: 1189, 1995.
17. Rock GA, Shumak KH y cols.: Comparison of plasma exchange with plasma infusion in the treatment of thrombotic thrombocytopenic purpura. *N Engl J Med* 325: 393, 1991.
18. Rock GA: Management of thrombotic thrombocytopenic purpura. *Br J Haematol* 109: 496, 2000.
19. George JN: How I treat patients with thrombotic thrombocytopenic purpura - hemolytic uremic syndrome (En: Process Citation). *Blood* 96: 1223, 2000.