



# Poliquistosis renal autosómica recesiva

G. Ariceta\* y X. M. Lens\*\*

\*Unidad de Nefrología Pediátrica. Departamento de Pediatría. \*\*Servicio de Nefrología. Hospital Clínico Universitario de Santiago de Compostela.

## INTRODUCCIÓN

La Poliquistosis Renal Autosómica Recesiva (PQRAR) es una enfermedad autosómica recesiva producida por mutaciones del gen PKDH1 (polycystic kidney and hepatic disease 1)<sup>1</sup>. Se caracteriza por la asociación constante de túbulo colectores renales dilatados que forman quistes y por una fibrosis hepática congénita secundaria a disgenesia biliar<sup>2</sup>. Aunque puede manifestarse desde la edad prenatal hasta la adolescencia<sup>3</sup>, la severidad del cuadro es debida a la evolución precoz a la Insuficiencia Renal Crónica (IRC) y a la elevada mortalidad neonatal secundaria a la hipoplasia pulmonar asociada<sup>4</sup>. No obstante, la supervivencia actual de la mayoría de los pacientes hasta la edad adulta ha modificado el fenotipo de esta enfermedad<sup>5</sup>, dificultando el diagnóstico diferencial, especialmente en las formas menos severas<sup>6</sup>.

Recientemente, el descubrimiento del gen causal<sup>1,7</sup> marca un hito en la historia de la PQRAR y posibilitará el avance del conocimiento, la precisión diagnóstica y probablemente la terapéutica de esta entidad.

## INCIDENCIA

La PQRAR es una entidad rara con una incidencia variable de 1/6.000 a 1/40.000 individuos según distintas poblaciones<sup>8</sup>. Series recientes han estimado su incidencia en 1/20.000 nacimientos<sup>3</sup>.

## ETIOLOGÍA

En los últimos años, el estudio genético de los pacientes y sus familias mediante técnicas de ligamiento, permitieron ubicar el defecto genético sub-

yacente en el cromosoma 6<sup>9</sup>. Asimismo se pudo establecer que la PQRAR era una entidad genéticamente homogénea, debido a que todos los pacientes presentaban alteraciones en el mismo locus del DNA, independientemente de la severidad de la afectación<sup>10</sup>. De este modo era conocido que el gen, denominado PKDH1, se ubicaba en un área de aproximadamente 1cM, limitada por los marcadores D6S1714 y D6S1024<sup>11</sup> en el brazo corto del cromosoma 6<sup>12</sup>.

Recientemente se ha secuenciado el gen PKDH1<sup>1,7</sup>. El descubrimiento se realizó a través de estudios de ligamiento, utilizando el modelo animal de la rata PCK. Se identificó un gen candidato situado en la zona ya conocida del cromosoma 6 humano, que era un fragmento ortólogo al gen Pkhd1 del cromosoma 9 de la rata PCK. Las mutaciones del gen Pkhd1 producían en la rata una enfermedad fenotípicamente similar a la PQRAR de los humanos. Posteriormente, la identificación de distintas mutaciones de dicho gen candidato en 14 pacientes afectados de PQRAR permitió demostrar que el gen identificado era el causante de la enfermedad<sup>1</sup>.

El gen PKHD1 es un gen complejo integrado por más de 472 kb de DNA genómico, resultando uno de los genes humanos conocidos de mayor tamaño<sup>1</sup> que contiene entre 67 y 86 exones<sup>7</sup>. Se cree que la parte del gen que transcribe es mayor de 16 kb, según los hallazgos casi simultáneos de otro grupo de investigadores<sup>7</sup>. Este gen codifica una proteína de gran tamaño (4.074 aminoácidos) denominada *fibroquistina* (fig. 1) cuya función de receptor proteico parece ser básica en la diferenciación de los túbulo renales y de la vía biliar. En pacientes con PQRAR las mutaciones del gen PKHD1 impiden la síntesis de fibroquistina normal dando lugar al desarrollo de la enfermedad<sup>7</sup>.

La fibroquistina es constituyente de la membrana celular y forma parte de una nueva clase de proteínas con parecido estructural al receptor del factor de crecimiento hepatocitario y a las plexinas con probable función reguladora de la proliferación y la adhesión celulares<sup>7</sup>. Quedan por determinar, no obstante, la función biológica exacta de esta proteína, su papel en la patogenia de la formación de quistes y caracterizar las correlaciones genotipo-fenotipo

**Correspondencia:** Dr. Xosé Manuel Lens Neo  
Servicio de Nefrología  
Hospital Clínico Universitario de Santiago de Compostela  
Galeras, s/n.  
15705 Santiago de Compostela  
E-mail: xose.manuel.lens.neo@sergas.es

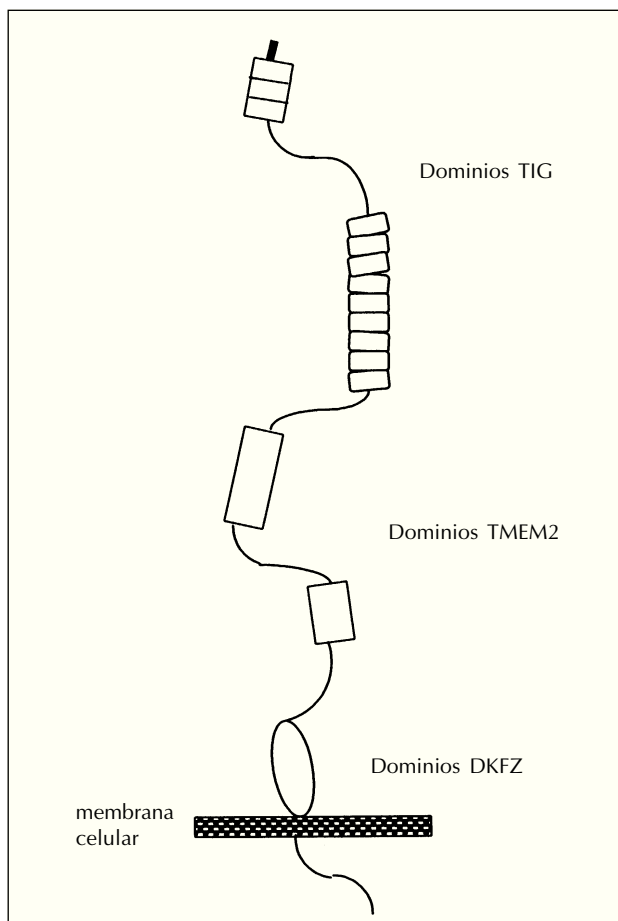


Fig. 1.—Modelo de estructura de la fibroquistina<sup>1</sup>.

que expliquen las variaciones individuales de los enfermos afectados<sup>1</sup>.

## PATOGENIA

A la luz de los conocimientos actuales, la patogénesis de la PQRAR se explica por un defecto en la diferenciación del epitelio tubular, que tiene características inmaduras<sup>13</sup> producido por las alteraciones en la síntesis de la fibroquistina<sup>1</sup>. La observación de que el gen PKDH1 se expresa predominantemente en el tejido renal y hepático es consistente con los hallazgos clínicos<sup>7</sup>.

Se han identificado tres factores patogénicos principales en la patogénesis de los quistes renales: primero, la proliferación de las células epiteliales tubulares alrededor de la luz tubular a modo de capa celular, que constituyen la superficie del quiste, segundo, la acumulación anormal de fluido en el in-

terior del quiste por un mecanismo de secreción transepitelial a partir del filtrado glomerular y tercero, anomalías en la síntesis y degradación de los componentes de la matriz extracelular de la membrana basal tubular alrededor del quiste, produciendo inflamación intersticial<sup>13</sup>.

## ANATOMÍA PATOLÓGICA

Macroscópicamente los riñones en esta enfermedad son de gran tamaño, especialmente en las formas severas, aunque mantienen el aspecto reniforme, permitiendo adivinar los conductos colectores quísticos por debajo de la corteza<sup>4</sup>. A nivel microscópico, la PQRAR se caracteriza por la dilatación generalizada de los túbulos colectores. Los quistes renales son cavidades alineadas constituidas por una capa única de epitelio tubular renal y llenos de líquido<sup>8</sup>. Los glomérulos y el resto de las estructuras tubulares semejan estar disminuidos en número, por la intensa ectasia ductal y el edema intersticial. El sistema pielocalicial y los vasos renales son normales. A nivel hepático siempre se observan signos de disgenesia biliar con ectasia biliar intrahepática y fibrosis hepática progresiva. Con el tiempo aparecen hepatomegalia y signos de hipertensión portal<sup>2</sup>.

A largo plazo se desarrollan macroquistes renales y fibrosis renal semejando la apariencia de la enfermedad Poliquística Renal Autosómica Dominante<sup>4</sup>. La ectasia biliar puede evolucionar hacia macroquistes intrahepáticos, dilatación de los conductos biliares extrahepáticos o de la vesícula biliar y quistes en el colédoco<sup>14</sup>.

## CLÍNICA

Académicamente se pueden establecer distintos subtipos de la PQRAR dependiendo de la edad y severidad de la presentación del cuadro: perinatal, neonatal infantil y juvenil. En las formas prenatales y neonatales, la insuficiencia respiratoria severa y la elevada mortalidad neonatal son los síntomas principales<sup>15</sup>. Durante la infancia, el cuadro clínico derivado de la afectación renal es el que predomina<sup>16</sup>. Finalmente, las complicaciones secundarias a la fibrosis hepática asociada aparecen con frecuencia creciente a medida que se prolonga la supervivencia<sup>5,14</sup>. En cada familia se ha observado una pequeña variabilidad del cuadro fenotípico<sup>17</sup>, lo que probablemente se explique por distintas mutaciones del gen, aún no conocidas<sup>1,7</sup>.

Las características clínicas más relevantes de la PQRAR se describen en la tabla I.

**Tabla I.** Características clínicas de la PQRAR<sup>2</sup>


---

Debut prenatal o neonatal frecuente.
Oligoamnios.
Fenotipo compresivo (secuencia Potter).
Insuficiencia respiratoria neonatal.
Nefromegalia bilateral con riñones hiperecoicos.
Hipertensión arterial.
Poliuria, polidipsia.
Déficit de concentración urinaria moderado o severo.
Piuria estéril.
Hematuria.
Proteinuria.
Infeción urinaria.
Insuficiencia Renal Crónica.
Hepatoesplenomegalia.
Hematemesis.
Hiperesplenismo.
Colangitis

---

## DIAGNÓSTICO

El diagnóstico clínico de la entidad se basaba, hasta el descubrimiento del gen, en la sintomatología del paciente (tabla I), en los estudios de imagen y en el patrón de herencia. Es típica la apariencia ecográfica de riñones de tamaño agrandado con hiperecogenicidad difusa del parénquima renal y un nefrograma estriado en la urografía IV<sup>4</sup>. El hígado suele ser de apariencia normal en fases precoces, si bien pueden observarse conductos biliares intrahepáticos dilatados o datos de fibrosis periportal<sup>18</sup>. Recientemente la resonancia magnética permite ayudar a establecer el diagnóstico al demostrar la normalidad del sistema pielocalicial y las estructuras microquísticas patognomónicas de la enfermedad a nivel de los túbulos colectores<sup>19</sup>. Es previsible que en el futuro el estudio genético molecular permita confirmar el diagnóstico en la práctica clínica<sup>1</sup>.

La ausencia de quistes renales en los progenitores es imprescindible para establecer el diagnóstico y descartar la PQRAD, mucho más frecuente<sup>20</sup>.

## DIAGNÓSTICO PRENATAL

La ecografía prenatal no suele permitir el diagnóstico en el primer trimestre de embarazo, si bien puede ser el método de diagnóstico más precoz de un feto afecto<sup>21</sup>. Habitualmente, el diagnóstico se basa en la visualización ecográfica de nefromegalia fetal bilateral con riñones ecogénicos en la segunda mitad del embarazo<sup>21</sup>. La aparición de oligoamnios es un factor de mal pronóstico por su asociación con insuficiencia respiratoria severa en el neonato por hipoplasia pulmonar, que puede ser causa de fallecimiento<sup>15</sup>.

Hasta el descubrimiento del gen de la PQRAR, el diagnóstico genético en las primeras 11 semanas de gestación mediante análisis comparativo de los haplotipos parentales, de un caso índice y del feto era la única opción disponible para las familias de riesgo<sup>22</sup>. Son imprescindibles un diagnóstico preciso de la enfermedad y la existencia de un caso índice en la familia para el análisis de ligamiento. Se ha publicado que esta técnica permite el diagnóstico prenatal en el 80% de las familias estudiadas<sup>22</sup>. Es previsible que la reciente identificación del gen PKHD1 modifique en el futuro la estrategia del diagnóstico prenatal.

## DIAGNÓSTICO DIFERENCIAL

Los quistes renales acontecen en un grupo heterogéneo de enfermedades renales bien displásicas o bien hereditarias, entre las que es preciso establecer el diagnóstico diferencial de la PQRAR (tabla II). Por prevalencia y semejanza clínica, la PQRAD constituye la principal entidad con la que se plantea el diag-

**Tabla II.** Enfermedades quísticas renales<sup>4</sup>

- 
1. Enfermedades quísticas renales:
    - a) Enfermedad poliquística:
      - Poliquistosis renal autosómica recesiva.
      - Poliquistosis renal autosómica dominante.
    - b) Enfermedad Glomeruloquística:
      - Quistes glomerulares no síndromicos:
        - Enfermedad glomeruloquística autosómica dominante.
        - Hipoplasia glomeruloquística familiar.
        - Enfermedad glomeruloquística esporádica.
      - Asociada con síndromes polimalformativos:
        - Esclerosis Tuberosa.
        - Sind. hepatocerebrorrenal de Zellweger.
        - Trisomía 13.
        - Sind. Oro-facial-digital tipo I.
        - Sind. Braquimesomelia-renal.
        - Sind. Costillas cortas-polidactilia tipo Majewski.
    - c) Quistes renales en síndromes malformativos hereditarios.
      - Esclerosis Tuberosa.
      - Sind. Von Hippel-Lindau.
      - Sind. hepatocerebrorrenal de Zellweger.
      - Displasia torácica axfixiante tipo Jeune.
      - Sind. Costillas cortas-polidactilia.
      - Microquistes corticales en síndromes polimalformativos.
  2. Quistes medulares renales:
    - a) Nefronoptosis.
    - b) Enfermedad quística medular autosómica dominante.
    - c) Riñón en esponja medular.
  3. Quistes unilaterales, localizados, segmentarios: quistes renales simples (únicos o múltiples).
  4. Enfermedad renal quística adquirida.
-

nóstico diferencial, si bien ambas son producidas por genes bien caracterizados y distintos entre sí<sup>23</sup>.

Establecer clínicamente la diferencia entre PQRAD, mucho más frecuente en la población, y PQRAR no siempre es sencillo. Por un lado, es complejo el diagnóstico diferencial con la PQRAD de presentación en el primer año de vida<sup>24-25</sup>, especialmente difícil en los casos de debut prenatal<sup>26</sup> y también decisivo para el consejo genético<sup>27</sup>. El diagnóstico en este supuesto se asienta en el hallazgo ecográfico de riñones aumentados de tamaño con quistes, en un feto o lactante con un progenitor que presente enfermedad quística renal compatible con PQRAD<sup>28,29</sup>.

En el otro extremo, un número creciente de pacientes con PQRAR alcanzan la vida adulta, alejándose del pronóstico clásicamente admitido de esta enfermedad<sup>5</sup>. Incluso algunos casos no son diagnosticados hasta la adolescencia, cuando debutan por complicaciones derivadas de la hipertensión portal crónica<sup>14</sup>. En estos casos, una historia familiar negativa de poliquistosis, la normalidad ecográfica renal en los progenitores e incluso la histología hepática compatible con PQRAR permiten el diagnóstico<sup>3</sup>. El estudio molecular familiar<sup>30</sup> y en un futuro el análisis de las mutaciones del gen PKHD1 añadirá más precisión al diagnóstico de PQRAR<sup>1,7</sup>.

Las técnicas de imagen permiten diferenciar la PQRAR y la PQRAD entre sí (tabla III).

Se ha descrito que el tamaño renal en los pacientes con PQRAR disminuye progresivamente con la severidad de la IRC<sup>16</sup>. Asimismo, en adultos con PQRAD y filtrado glomerular todavía normal los riñones no están francamente aumentados de tamaño en un porcentaje valorable de casos, y la nefromegalia se desarrolla posteriormente en el curso evolutivo de la enfermedad<sup>6</sup>.

## PRONÓSTICO

La PQRAR es una enfermedad que habitualmente se manifiesta en los primeros años de la vida<sup>8</sup>. Clásicamente, la mortalidad en el período neonatal se situaba alrededor del 30%, como consecuencia de la insuficiencia respiratoria por hipoplasia pulmonar<sup>4</sup>. En los últimos años, los avances de los cuidados críticos neonatales han permitido mejorar el pronóstico mediante el tratamiento agresivo respiratorio<sup>31</sup>, alcanzando la supervivencia un porcentaje significativo de recién nacidos afectos<sup>32</sup>.

Las series pediátricas de los pacientes con PQRAR describen un relativo buen pronóstico a largo plazo entre los supervivientes del período neonatal<sup>33</sup>. De este modo se ha publicado que los pacientes que sobreviven al primer año de vida (del 82 al 94% de los casos)<sup>3</sup>, la probabilidad de supervivencia a los 15

**Tabla III.** Diagnóstico diferencial por la imagen en la poliquistosis renal

	PQRAR	PQRAD
<i>En el niño (4):</i>		
Ecografía	nefromegalia bilateral riñones hiperecogénicos no diferenciación córtico-medular renal, microquistes renales, macroquistes renales ocasionalmente de tamaño variable (>2 cm)  Fibrosis hepática periporal Dilatación biliar intrahéptica (< 2 cm)	nefromegalia bilateral, macroquistes renales quistes extrarrenales (hígado, páncreas, ovario, bazo)
Urografía IV	riñones agrandados, con función baja, patrón cortical en cepillo retardado y estriaciones tubulares	riñones agrandados con deformidad calicial alrededor de los macroquistes
<i>En el adulto (31):</i>		
	quistes renales múltiples de pequeño tamaño, en riñones de tamaño normal, hiperecogénicos y pérdida de diferenciación córtico-medular  En IRC nefromegalia y pérdida de diferenciación córtico-medular fibrosis hepática, datos de hipertensión portal, enfermedad de Caroli	quistes renales de tamaño variable en riñones de gran tamaño, diferenciación córtico-medular conservada.  arquitectura hepática normal o quistes hepáticos

PQRAR (poliquistosis renal autosómica recesiva), PQRAD (poliquistosis renal autosómica dominante).

años es del 50-80%, con un 56-67% de probabilidad de no precisar tratamiento sustitutivo renal todavía a dicha edad. Recientemente se ha descrito una serie de adultos diagnosticados en su niñez (desde recién nacidos hasta los 13 años de edad) con un seguimiento en servicios de nefrología pediátrica de  $24 \pm 9$  años en los que se encontró a los 18 años de vida un 56% de pacientes hipertensos, 56% en insuficiencia renal y 25% con hipertensión portal<sup>33</sup>. Después de los 18 años de edad, en una serie de 16 pacientes con 27 años de edad media (18-55 años) el 94% de los pacientes estaban vivos, 70% estaban en insuficiencia renal, con una media anual de disminución del filtrado glomerular (FG) de  $2,9 \pm 1,6$  ml/min, el 6% recibía tratamiento con diálisis y un 12% había recibido un trasplante renal. Únicamente 12% de los pacientes presentaba un FG normal. Se ha observado una mayor progresión a la IRC en niñas que en niños, quizá por la aparición frecuente de infecciones urinarias asociadas, que afectan hasta el 30% de las niñas<sup>3</sup>. A medida que la supervivencia renal se prolonga, es creciente la aparición de complicaciones relacionadas con la fibrosis hepática asociada<sup>33</sup>: 37% presentaba hipertensión portal, un 12% sangrado digestivo, observándose colangitis de repetición y colangiocarcinoma en un 6%, respectivamente, lo que obliga a una alerta precoz de esta patología, que clínicamente no suele ser relevante en el niño pequeño<sup>5</sup>.

## TRATAMIENTO

El tratamiento del paciente con PQRAR ha sido revisado ampliamente en otras publicaciones<sup>2,15</sup>. Las modernas técnicas de soporte ventilatorio en el recién nacido<sup>31</sup> han permitido mejorar la supervivencia de la formas severas<sup>32</sup>. En el lactante, es esencial controlar la hipertensión arterial que suele ser precoz<sup>3</sup> y garantizar un soporte nutricional adecuado<sup>4</sup>. A medida que aumenta la edad de los individuos afectos, los procedimientos quirúrgicos para tratar la hipertensión portal son más frecuentes<sup>5,16</sup>.

La esperanza terapéutica en la PQRAR está depositada en el desarrollo de fármacos inhibidores específicos de la progresión de los quistes, capaces de reducir el daño renal y la evolución hacia la IRC y obviamente en la terapia génica<sup>34</sup>.

## BIBLIOGRAFÍA

1. Ward CJ, Hogan MC, Rossetti S y cols.: The gene mutated in autosomal recessive polycystic kidney disease encodes a large, receptor-like protein. *Nat Genet Mar* 30 (3): 259-269, 2002.
2. Gagnadoux MF, Broyer M: Polycystic disease in children. En: Davison AM, Cameron S, Grünfeld JP, Kerr DNS, Ritz E, Wignall eds. *Oxford Textbook of Clinical Nephrology*. Oxford: Oxford University Press. p. 2385-2393, 1998.
3. Zerres K, Rudnik-Schöneborn S, Deget F y cols.: Autosomal Recessive Polycystic Kidney Disease in 115 children: clinical presentation, course and influence of gender. *Arbeitsgemeinschaft fur Padiatrische, Nephrologie. Acta Paediatr* 85 (4): 437-445, 1996.
4. McDonald RA, Watkins SL, Avner ED. *Polycystic Kidney Disease*. En: Barratt TM, Avner ED, Harmon WE eds. *Pediatric Nephrology*. Baltimore: Williams & Wilkins, 4<sup>th</sup> ed: p. 459-474, 1999.
5. Fonck C, Chauveau D, Gagnadoux MF, Pirson Y, Grünfeld JP: Autosomal recessive polycystic kidney disease in adulthood. *Nephrol Dial Transplant* 16 (8): 1648-1652, 2001.
6. Nicolau C, Torra R, Badenas C y cols.: Sonographic pattern of recessive polycystic kidney disease in young adults. Differences from the dominant form. *Nephrol Dial Transplant* 15 (9): 1373-1378, 2000.
7. Onuchic LF, Furu L, Nagasawa Y, y cols.: PKDH1, the Polycystic Kidney and Hepatic Disease 1 gene, encodes a novel large protein containing multiple immunoglobulin-like plexin-transcription-factor domains and parallel beta-helix 1 repeats. *Am J Hum Genet* 70: 1305-1317, 2002.
8. Gabow P: Cystic diseases of the kidney. En: Morgan SH, Grünfeld JP (eds). *Inherited Disorders of the kidney*. Oxford: Oxford University Press. p. 131-162, 1998.
9. Zerres K, Mucher G, Bachner L y cols.: Mapping of the gene for Autosomal Recessive Polycystic Disease (ARPKD) to chromosome 6p21-cen. *Nature Genet* 7: 429-432, 1994.
10. Guay-Woodford LM, Muecher G, Hopkins SD y cols.: The severe perinatal form of Autosomal Recessive Polycystic Kidney Disease maps to chromosome 6p21.1-p12: implications for genetic counseling. *Am J Hum Genet* 1995; 56: 1101-1107.
11. Lens XM, Onuchic LF, Guangning Wu y cols.: An integrated genetic and physical map of Autosomal Recessive Polycystic Disease region. *Genomics* 41: 463-466, 1997.
12. Mucher G y cols.: Fine mapping of the autosomal recessive polycystic kidney disease locus (PKHD1) and the genes MUT, RDS, CSNK2B and GSTA1 at 6p21.2-p12. *Genomics* 48: 40-45, 1998.
13. Martínez JR, Grantham JJ: Polycystic Kidney Disease: etiology, pathogenesis and treatment. *DM* November: 698-765, 1995.
14. Perisic VN: Long-term studies on congenital hepatic fibrosis in children. *Acta Paediatr* 84: 695-696, 1995.
15. Kemper MJ, Neuhaus TJ, Timmermann K y cols.: Antenatal oligohydramnios of renal origin: postnatal therapeutic and prognostic challenges. *Clin Nephrol* 56 (6): S9-12, 2001.
16. Zerres K, Rudnik-Schöneborn S, Deget F, Mucher G: Autosomal Recessive Polycystic Kidney Disease. *Nephrol Dial Transplant* 11 (Supl. 6): 29-33, 1996.
17. Deget F, Rudnik-Schöneborn S, Zerres K: Course of autosomal recessive polycystic kidney disease (ARPKD) in siblings: a clinical comparison of 20 sibships. *Clin Genet* 47 (5): 248-253, 1995.
18. Keane F, Hadzic N, Wilkinson ML y cols.: Neonatal presentation of Caroli's disease. *Arch Dis in Childhood* 77: F145-146, 1997.
19. Kern S, Zimmerhackl LB, Hildebrandt F, Uhl M: Rare-MR-urography, a new diagnostic method in autosomal recessive polycystic kidney disease. *Acta Radiol* 40 (5): 543-544, 1999.
20. Gabow PA: Autosomal dominant polycystic kidney disease. *N Engl J Med* 329: 332-342, 1993.
21. Wisser J, Hebisch G, Froster U y cols.: Prenatal sonographic diagnosis of autosomal recessive polycystic kidney disease (ARPKD) during the early second trimester. *Prenat Diagn* 15 (9): 868-871, 1995.

22. Gagnadoux KMF, Attie T, Amiel J y cols.: Prenatal diagnosis of autosomal recessive polycystic kidney disease. *Arch Pediatr* 7 (9): 942-947, 2000.
23. Murcia NS, Woychik RP, Avner ED: The molecular biology of polycystic kidney disease. *Pediatr Nephrol* 12: 721-726, 1998.
24. Ariceta G, Vila M, Arrojo L, Otero M, Pazos G, Alonso R, Cordal T, Dávila S, Lens XM: Genetic diagnosis of Autosomal Dominant Polycystic Kidney Disease in children at risk. *Pediatr Nephrol* 13: C33, 1999.
25. Turco AE, Padovani EM, Peissel y cols.: Gene linkage analysis and DNSA based detection of autosomal dominant polycystic kidney disease (ADPKD) in a newborn infant. Case report. *J Perinat Med* 23: 205-212, 1995.
26. MacDermont KD, Saggat-Malik AK, Economides DL, Jeffery S: Prenatal diagnosis of Autosomal Dominant Polycystic Kidney Disease (PKD1) presenting in utero and prognosis for very early onset disease. *J Med Genet* 35: 13-16, 1998.
27. Zerres K, Rudnik-Schöneborn S, Deget F y cols.: Childhood onset autosomal dominant polycystic kidney disease in sibs: clinical picture and recurrence risk. *J Med Genet* 30: 583-588, 1993.
28. Cordal T, Dávila S, Alonso R, Vila M, Ariceta G, Otero M, Pazos G, Arrojo L, Lens XM: Poliquistosis renal del adulto como forma predominante en la infancia. *Nefrología* vol XIX (Supl. 2): 22, 1999.
29. Fick GM, Johnson AM, Strain JD y cols.: Characteristics of very early onset Autosomal Dominant Polycystic Kidney Disease. *J Am Soc Nephrol* 3: 1863-1870, 1993.
30. Pérez L, Torra R, Bárdenas C y cols.: Autosomal recessive polycystic kidney disease presenting in adulthood. Molecular diagnosis of the family. *Nephrol Dial Transplant* 13: 1273-1276, 1998.
31. Bean SA, Bednarek FJ, Primack WA: Aggressive respiratory support and unilateral nephrectomy for infants with severe perinatal recessive polycystic kidney disease. *J Pediatr* 127 (2): 311-313, 1995.
32. Sumfest JM, Burns MW, Mitchell ME: Aggressive surgical and medical management of autosomal recessive polycystic kidney disease. *Urology* 42 (3): 309-312, 1993.
33. Roy S, Dillon MJ, Trompeter RS, Barratt TM: Autosomal recessive polycystic kidney disease: long-term outcome of neonatal survivors. *Pediatr Nephrology* 11 (3): 302-306, 1997.
34. Davis ID, MacRae Dell K, Sweeney WE, Avner ED: Can progression of Autosomal Dominant or Autosomal Recessive Polycystic Kidney Disease be prevented? *Semin Nephrol* 21 (5): 430-440, 2001.