



# Linfoma no Hodgkin, nefropatía IgA y adenocarcinoma renal

F. Ceres\*, F. Rivera\*, J. L. Yagüe\*\*, J. Blanco\*\*, M. García-Rojo\*\*\*, M.<sup>a</sup> D. Sánchez de la Nieta\*, R. Alcázar\*, M. de la Torre\*

\*Sección de Nefrología. Hospital Alarcos. Ciudad Real. \*\*Servicio de Anatomía Patológica. Hospital Universitario San Carlos. Madrid.

\*\*\*Servicio de Anatomía Patológica. Hospital Alarcos. Ciudad Real.

## RESUMEN

*Los linfomas pueden asociarse con varias nefropatías glomerulares. Describimos un paciente con linfoma no Hodgkin con infiltración renal, paraproteinemia IgA de tipo IgA<sub>1</sub>, nefropatía mesangial IgA y adenocarcinoma renal. Concluimos que el linfoma no Hodgkin puede asociarse a diversas enfermedades renales con posibles mecanismos patogénicos comunes.*

Palabras clave: **Linfoma no Hodgkin. Nefropatía IgA. Carcinoma renal.**

## NON-HODGKIN LYMPHOMA, IGA NEPHROPATHY AND RENAL CELL CARCINOMA

### SUMMARY

*Glomerular diseases could complicate lymphoid malignancies. We identified a patient with non-Hodgkin's lymphoma showing elevated levels of serum IgA<sub>1</sub> paraprotein, renal infiltration by B cells, IgA nephropathy and renal cell carcinoma. It seems that there is a possible pathogenic relationship between these entities.*

Key words: **Non-Hodgkin lymphoma. IgA nephropathy. Renal cell carcinoma C.**

## INTRODUCCIÓN

Los linfomas pueden asociarse con varias nefropatías glomerulares. La nefropatía de cambios mínimos es la glomerulopatía más frecuentemente descrita en pacientes con linfomas de tipo Hodgkin. No obstante, en los linfomas no Hodgkin (LNH) las glomerulonefritis son raras<sup>1-4</sup>. En las enfermedades linfoproliferativas aparecen gammapatías monoclonales

de tipo IgA que puede depositarse en el mesangio<sup>5,6</sup>. Por otro lado, se ha descrito recientemente la asociación entre proliferación maligna de células B y carcinoma renal<sup>7-9</sup>.

Describimos un caso de LNH con infiltración renal, gammapatía monoclonal IgA, nefropatía mesangial IgA y carcinoma renal, lo que apoya un mecanismo patogénico común entre estas entidades.

## CASO CLÍNICO

Varón de 72 años con antecedentes de múltiples epitelomas faciales de tipo baso y espinocelular tratados mediante radioterapia y cirugía en el año 2000. En 1997, es diagnosticado de un proceso linfoproliferativo B tras la extirpación de una adenopatía retromandibular. No sigue tratamiento según criterio de oncología. En el 2001 se detecta, me-

Recibido: 26-V-2003.

En versión definitiva: 12-IX-2003.

Aceptado: 15-IX-2003.

**Correspondencia:** Dr. Francisco Rivera  
Sección de Nefrología  
Hospital Alarcos  
Avda. Pío XII, s/n  
13002 Ciudad Real  
E-mail: friverahdez@senefro.org

dante ecografía y TC una masa renal derecha de 3 cm de diámetro, sugerente de malignidad. En la analítica de ese período se aprecia insuficiencia renal (creatinina sérica 2,2 mg/dl) e hipertensión arterial (150/95 mmHg).

En la analítica: hemoglobina 13,1 g/dl, leucocitos 7.900/mm<sup>3</sup>, plaquetas 309.000/mm<sup>3</sup>. Glucosa 69 mg/dl, creatinina 2,2 mg/dl, proteínas totales 8,1 g/dl (albúmina 3,5,  $\alpha_1$  0,5,  $\alpha_2$  0,7,  $\beta$  1,7,  $\gamma$  1,5). Los niveles de calcio, ácido úrico, bilirrubina, AST, ALT y fosfatasa alcalina son normales. Los anticuerpos antinucleares, c-ANCA, p-ANCA, anti-MBG y crioglobulinas, negativos. Los anticuerpos del virus de la hepatitis B y la serología del VIH, también negativos. La cuantificación de inmunoglobulinas séricas realizada con nefelometría es: IgG 1.670 mg/dl, IgA 1.210 mg/dl, IgM 52 mg/dl, C3 115 mg/dl, C4 26,2 mg/dl. En la inmunoelectroforesis del suero se identifica una proteína monoclonal IgAk con una concentración de cadenas ligeras  $\kappa$  de 1.570 mg/dl y de cadenas ligeras  $\lambda$  803 mg/dl. Las proporciones de los subtipos de IgA en suero, medidos con inmunodifusión radial, son IgA<sub>1</sub> 86% e IgA<sub>2</sub> 14%. La  $\beta$ 2 microglobulina es 1,04 mg/dl. La proteinuria 3.2 g/día y el sedimento urinario revela 40 eritrocitos por campo. Asimismo se aprecia proteinuria de Bence Jones (cadenas ligeras  $\kappa$  de 3.000 mg/dl y cadenas ligeras  $\lambda$  indetectables). El aspirado de médula ósea no encuentra células plasmáticas atípicas.

Se realiza una nefrectomía derecha que revela un carcinoma renal de células cromóforas bien delimitado, de 3 cm de diámetro (fig. 1). Además, en el tejido adyacente se constata afectación glomerular con proliferación mesangial difusa y semilunas epiteliales en el 20% de los ovillos (fig. 2). La inmunofluorescencia demuestra depósitos de IgA y C3 en el mesangio y de fibrinógeno en las semilunas. En el estudio con inmunohistoquímica se aprecia la presencia de un infiltrado intersticial compuesto por células típicas de un linfoma B de bajo grado, con células CD20+, CD79+ y CD43+ (fig. 3). El índice de mitosis (determinado por Ki-67) fue < 5%. La tinción de rojo congo fue negativa.

De este modo, es diagnosticado de LNH estadio IV-A. El paciente rechaza tratamiento con quimioterapia. La función renal se deteriora progresivamente, ingresando en programa de hemodiálisis en abril de 2003.

## DISCUSIÓN

El caso descrito tiene un LNH complicado con insuficiencia renal, hipertensión, hematuria y protei-

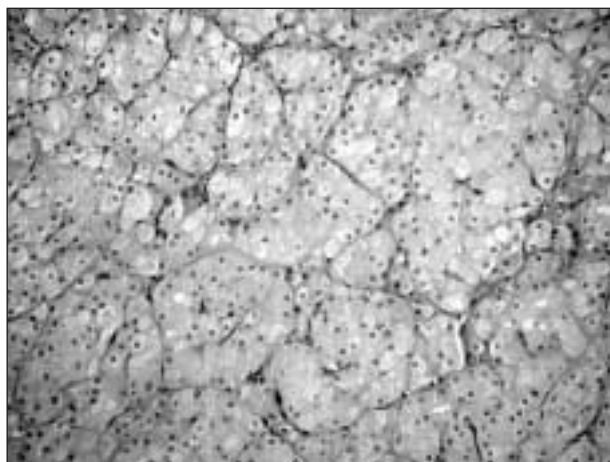


Fig. 1.—Carcinoma renal de células cromóforas. Disposición trabecular de las células neoplásicas con citoplasma eosinofílico y núcleos de tamaño y forma uniforme (Hematosilina Eosina x 100).

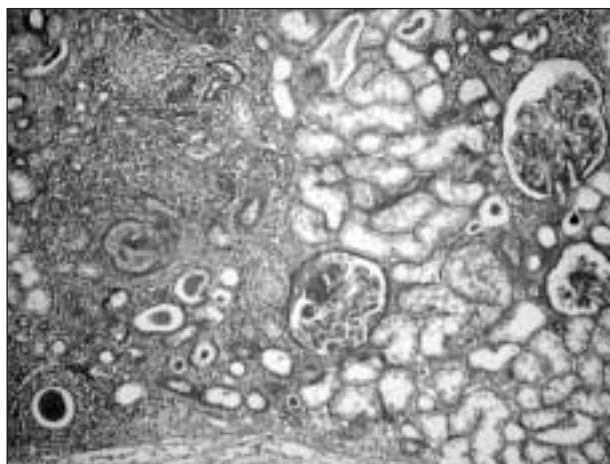


Fig. 2.—Glomerulonefritis mesangioproliferativa con lesiones focales, semilunas e infiltración intersticial por células linfoides (PAS x 100).

nuria, posiblemente por las siguientes causas: (i) infiltración intersticial por células B; (ii) nefropatía mesangial IgA, y (iii) carcinoma renal de células cromóforas.

La insuficiencia renal en el linfoma es habitualmente atribuida a deshidratación, hipercalcemia, hiperuricemia, obstrucción de ambos uréteres por masa tumoral, y menos frecuentemente, infiltración directa renal por células malignas<sup>1</sup>. En nuestro caso esta infiltración, confirmada mediante inmunohistoquímica, puede haber influido, entre otros factores, al deterioro renal.

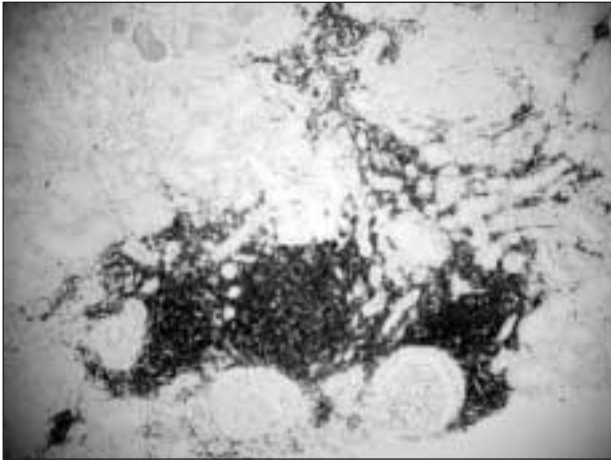


Fig. 3.—Infiltración renal intersticial por linfocitos B de pequeño tamaño (inmunoperoxidasa CD20 x 100).

Existen diversos mecanismos que explican la asociación entre linfomas y glomerulonefritis: síntesis de linfocinas que aumentan la permeabilidad de la barrera de filtración, depósito de crioglobulinas circulantes o de proteínas fibrilares y la presencia de ANCA. En la enfermedad de Hodgkin lo más frecuente es la nefropatía de cambios mínimos. No obstante, se han descrito pocos casos de glomerulonefritis en los pacientes con LNH. El linfoma linfocítico bien diferenciado, como el que presenta nuestro paciente, se asocia con varias nefropatías glomerulares: membranosa, membranoproliferativa y glomerulonefritis focal y segmentaria<sup>1-4</sup>. Por otro lado, algunos casos de nefropatía IgA secundaria se han descrito asociados a formas cutáneas de los LNH, sobre todo micosis fungoide y síndrome de Sézary<sup>2,4,10,11</sup>. Nuestro paciente presenta varias lesiones cutáneas no sugerentes de estos diagnósticos. En la literatura revisada hay muy pocos casos de LNH asociados a nefropatía IgA. Es posible que deban concurrir varias situaciones como las descritas en nuestro paciente, entre otras cosas la presencia de una paraproteína sérica. Nuestro paciente tiene una paraproteína circulante IgA, con predominio de IgA<sub>1</sub>. Se han descrito varios casos de nefropatías glomerulares asociadas a gammopatías monoclonales<sup>5,6,12</sup>. Algunos autores han demostrado que la IgA circulante y depositada en el mesangio de la nefropatía IgA idiopática, es una subclase anormal de IgA<sub>1</sub> con menos radicales de galactosa que podría depositarse directamente en el mesangio sin formar parte de inmunocomplejos circulantes<sup>13-15</sup>. En este caso podemos especular que las células linfoides sintetizan la paraproteína IgA<sub>1</sub> y posteriormente se deposita en el glomérulo, como acontece en las formas prima-

rias de IgA donde la IgA depositada es mayoritariamente IgA<sub>1</sub>. En nuestro caso, por motivos técnicos, no hemos podido hacer inmunofluorescencia con subtipos de IgA ni de cadenas ligeras, por lo que no podemos demostrar definitivamente que la IgA sérica y la IgA depositada es la misma inmunoglobulina. Por otro lado, es posible que la nefropatía IgA pueda ser una manifestación paraneoplásica del carcinoma renal, como se ha descrito recientemente<sup>16</sup>.

Curiosamente nuestro paciente tenía además un carcinoma renal. La asociación entre el linfoma y el carcinoma renal es rara pero se ha descrito en unos 55 casos en los últimos 6 años<sup>7-9,17-18</sup>. La mayoría de los autores encuentran una asociación superior a la esperada y especulan acerca de los posibles mecanismos: mutaciones genéticas, alteraciones autoinmunes o efectos inmunomoduladores del primer tumor. En un amplio estudio epidemiológico<sup>19</sup> se ha detectado que los varones de raza blanca y las mujeres tienen un riesgo significativamente superior de desarrollar un carcinoma renal tras ser diagnosticados de LNH, especialmente en el primer año.

Concluimos que el LNH puede asociarse a diversas enfermedades renales con posibles mecanismos patogénicos comunes: *i*) infiltración intersticial; *ii*) nefropatía IgA con depósitos de paraproteína IgA<sub>1</sub>, y *iii*) carcinoma renal.

## BIBLIOGRAFÍA

1. Fernando PB, Faria MS, Capucho R, Costa E, Guerra L, Faria V: Non-Hodgkin lymphoma and glomerulonephritis. What kind of relation? *Nephrol Dial Transplant* 11: 854-856, 1996.
2. Harper L, Adu D: Glomerulonephritis and non-Hodgkin lymphoma. *Nephrol Dial Transplant* 12: 1520-1525, 1997.
3. Dabbs DJ, Striker LM, Mignon F, Striker G: Glomerular lesions in lymphomas and leukemias. *Am J Med* 80: 63-70, 1986.
4. Cherubini C, Barbera G, Di Giulio SD, Muda AO, Faraggiana T: Lymphomas and IgA nephropathy. *Nephrol Dial Transplant* 16: 1722-1723, 2001.
5. Dosa S, Cairns SA, Mallick NP, Lawler W, Williams G: Relapsing Henoch-Schonlein syndrome with renal involvement in a patient with an IgA monoclonal gammopathy. A study of the results of immunosuppressant and cytotoxic therapy. *Nephron* 26: 145-148, 1980.
6. Droz D, Noël LH, Barbanel C, Leibowitch J: Glomerulonephritis with intercapillary IgA deposits in benign monoclonal gammopathy. *Nouv Presse Med* 10: 3652-3653, 1981.
7. Ohsawa M, Hashimoto M, Yasunaga Y, Shingu N, Aozasa K. Characteristics of non-Hodgkin's lymphoma complicated by renal cell malignancies. *Oncology* 55: 482-486, 1998.
8. Kurtz JE, Andrés E, Maloisel F, Herbrecht R, Dufour P: Renal clear-cell adenocarcinoma and type B lymphomatous proliferation: a fortuitous association? *Rev Med Interne* 20: 329-332, 1999.
9. Yagisawa K, Ohno Y, Toba K, Tsuchiyama J, Suzuki N, Nikuni K, Aoki S, Aizawa Y: Three cases of malignant lymphoma accompanied by renal carcinoma. *Rinsho Ketsueki* 42: 616-620, 2001.

10. Moe SM, Baron JM, Coventry S, Dolan C, Umans JG: Glomerular disease and urinary Sezary cells in cutaneous T-cell lymphomas. *Am J Kidney Dis* 21: 545-547, 1993.
11. Mak SK, Wong PN, Lo KY, Wong AK: Successful treatment of IgA nephropathy in association with low-grade-B-cell lymphoma of the mucosa-associated lymphoid tissue type. *Am J Kidney Dis* 31: 713-718, 1998.
12. Bianchini G, Festuccia F, Laverde G, Cinotti CA: IgA myeloma: a potential outcome of IgA nephropathy. *Nephrol Dial Transplant* 14: 2780-2782, 1999.
13. Allen AC, Feehally J: IgA<sub>1</sub> glycosylation and the pathogenesis of IgA nephropathy. *Am J Kidney Dis* 35: 551-556, 2000.
14. Hiki Y, Odani H, Takahashi M, Yasuda Y, Nishimoto A, Iwase H, Shinzato T, Kobayashi Y, Maeda K: Mass spectrometry proves under-O-glycosylation of glomerular IgA<sub>1</sub> in IgA nephropathy. *Kidney Int* 59: 1077-1085, 2001.
15. Tomana M, Novak J, Julian BA, Matousovic K, Konecny K, Mestecky J: Circulating immune complexes in IgA nephropathy consist of IgA<sub>1</sub> with galactose-deficient hinge region and antiglycan antibodies *J Clin Invest* 104: 73-81, 1999.
16. Magyarlaki T, Kiss B, Buzogany I, Fazekas A, Sukosd F, Nagy J. Renal cell carcinoma and paraneoplastic IgA nephropathy. *Nephron* 82: 127-130, 1999.
17. Takagi Y, Senda M, Tanaka J: Renal cell carcinoma in a patient with malignant lymphoma: a case report. *Hinyokika Kyo* 46: 545-547, 2000.
18. Wang BY, Strauchen JA, Rabinowitz D, Tillem SM, Unger PD. Renal cell carcinoma with intravascular lymphomatosis: a case report of unusual collision tumors with review of the literature. *Arch Pathol Lab Med* 125: 1239-1241, 2001.
19. Rabbani F, Russo P. Lack of association between renal cell carcinoma and non-Hodgkin's lymphoma. *Urology* 54: 28-33, 1999.