



Hemólisis intradiálisis secundaria a hipofosforemia

F. Maduell, V. Navarro, M. Alós*, E. Torregrosa, J. M. Ventura*, J. Nicolás*, M. Sanz* y A. Moreno*

Servicios de Nefrología y Farmacia*. Hospital General de Castellón.

RESUMEN

Presentamos el caso de un paciente de 76 años de edad en programa regular de hemodiálisis durante tres años que presenta un episodio agudo de hemólisis intradiálisis secundaria a una causa inusual como es la hipofosforemia. Gracias al registro y grabación informática de las sesiones de hemodiálisis pudimos valorar el alcance, el momento de aparición y la duración del cuadro agudo de hemólisis ocurrido en la sesión de tratamiento confirmando la sospecha clínica de los resultados analíticos. La hipofosforemia es una causa muy infrecuente de hemólisis en diálisis y es necesario pensar en dicha posibilidad para poder diagnosticarla y tratarla adecuadamente. El paciente fue dializado con un baño de diálisis con fósforo en el concentrado ácido del líquido de diálisis, con buena evolución clínica.

Palabras clave: Baño de diálisis con fósforo. Hemodiálisis. Hemólisis. Hipofosfatemia.

ACUTE INTRADIALYSIS HEMOLYSIS SECONDARY TO HYPOPHOSPHATEMIA

SUMMARY

We report a 76-year-old man, stable on a thrice-weekly hemodialysis program over a period of 3 years, who developed acute intradialysis hemolysis secondary to hypophosphatemia, an unusual cause of hemolysis. During the dialysis session we monitored the starting point, the severity and duration of intradialysis hemolysis. Severe hypophosphatemia is a rare cause of intradialysis hemolysis. It is important to think of his possibility to make an adequate diagnosis and treatment. The patient was treated with a phosphorus-enriched acid concentrate, bicarbonate-buffered dialysate, with biochemical and clinical improvement.

Key words: Dialyzate enriched with phosphorus. Hemodialysis. Hemolysis. Hypophosphatemia.

Recibido: 24-V-2002.

En versión definitiva: 14-X-2002.

Aceptado: 17-X-2002.

Correspondencia: Francisco Maduell Canals
Servicio de Nefrología
Hospital General de Castellón
Av. Benicasim, s/n.
12004 Castellón
E-mail: maduell_fra@gva.es

INTRODUCCIÓN

La hemólisis aguda intradiálisis es una complicación severa, potencialmente letal, que precisa de un diagnóstico y tratamiento inmediato. Su diagnóstico no siempre resulta fácil por lo que es importante tenerla siempre presente¹. Las causas físicas o químicas relacionadas con la composición y/o osmolaridad del líquido de diálisis o desinfectantes mal aclarados han sido las más frecuentes en el pasado. Gracias a los avances en los monitores de diálisis que han incorporado más sensores para garantizar una óptima composición del líquido de diálisis y al uso obligatorio de programas completos de desinfección, los episodios de hemólisis han disminuido considerablemente. Por tanto, hoy en día, se deberían sospechar causas de hemólisis en parte dependientes del paciente. La hipofosfatemia moderada (1,0-2,5 mg/dl) cursa de forma asintomática o con debilidad muscular; la hipofosfatemia grave (< 1,0 mg/dl) cursa con insuficiencia respiratoria, acidosis metabólica, alteraciones nerviosas, hemólisis, fallo cardíaco e incluso muerte.

CASO CLÍNICO

Paciente de 76 años con antecedentes personales de tabaquismo hasta los 62 años, HTA, infarto agudo de miocardio tratado con fibrinólisis hace 7 años. Diagnosticado de doble lesión aórtica y calcificación del anillo mitral y de las sigmoideas aórticas. Colesteatoma. En programa regular de hemodiálisis durante tres años por insuficiencia renal crónica secundaria a nefroangiosclerosis, con pauta de 3 sesiones/semana, QB 450 ml/min, Qd 750 ml/min, Td 300 min, baño de bicarbonato con concentración de calcio 3,0 mEq/l, dializador de polisulfona de 1,8 m². Kt/V 2,28 (Kt/Ve 1,98), PRU 84,5%, TAC 33,9, PCRn 1,13 g/kg/d y peso seco 53,5 kg. Tratamiento: carbonato cálcico (4 g/d), clopidogrel (75 mg/d), pravastatina (20 mg/d), darboeritropoyetina (20 µg/sem), calcitriol (0,5 µg/sem), complejo vitaminado y ácido fólico. El paciente ingresó un sábado por cuadro de dolor torácico y disnea tras una sesión de hemodiálisis tormentosa a partir de la segunda hora, presentando escalofríos, enrojecimiento facial seguido de dolor epigástrico, acompañado de sensación de opresión ascendente y disnea que no cedió con nitritos. En el examen físico el paciente estaba consciente y orientado, TA 140/80 mmHg, pulso 82 latidos por minuto, temperatura 37,3° C. Auscultación cardíaca con ritmo sinusal y un soplo sistólico audible en foco aórtico. Auscultación pulmonar y abdominal normales. No edemas en extremidades. Los datos analíticos fueron: hemograma: leucocitos 7,81 10³/µl (fórmula 66

S, 14 L, 13 M, 6 E, 1B). Hto 31,9%, Hb 11,8 g/dl. Plaquetas 115 10³/µl. Coagulación normal. Bioquímica: glucosa 153 mg/dl, urea 78 mg/dl, creatinina 4,67 mg/dl, Na 136 mmol/l, K 5,1 mmol/l, Ca 10 mg/dl, fósforo no se realiza en urgencias, Mg 2,3 mg/dl, CPK 211 UI/l, LDH 16050 UI/l, GOT 243 UI/l, GPT 27 UI/l, FA 130 UI/l, bilirrubina total 1,55 mg/dl, amilasas 154 UI/l, PCR 104 mg/dl. Troponina 1,29 ng/ml, mioglobina 296 ng/ml. Gasometría arterial basal: pH: 7,40, pCO₂: 42 mmHg, PO₂: 81 mmHg, bicarbonato 26,8 mmol/l. Saturación de oxígeno 96%. De la analítica mensual previa al ingreso (10 días antes) destacar Ca 10,2 mg/dl, fósforo 2,2 mg/dl y una PTH intacta 168 pg/ml. En el ECG, ritmo sinusal, eje desviado a la izquierda e hipertrofia ventricular izquierda con elevación inespecífica del ST y onda T. En radiología de tórax presentaba cardiomegalia y elongación de aorta torácica. En ecografía abdominal hígado normal, vesícula biliar sin alteraciones, aneurisma en aorta abdominal con un tamaño de 3,5 x 3,5 cm.

El lunes se valoró el registro en el ordenador de la diálisis del sábado. Se constató en la gráfica de la evolución intradiálisis de la hemoglobina, un descenso de 3 g/dl a partir del minuto 80 hasta el mi-

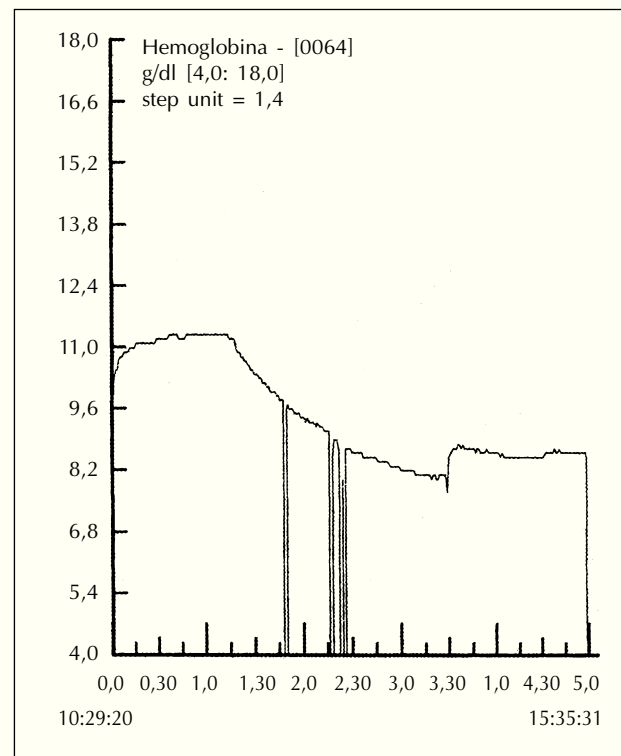


Fig. 1.—Registro de la monitorización de la hemoglobina durante la sesión de hemodiálisis.

nuto 210 (fig. 1) confirmando la sospecha analítica de hemólisis intradiálisis (se objetivó un descenso del Hto y aumento de la LDH, GOT, bilirrubina, CPK, amilasas y enzimas inespecíficos cardíacos en comparación con la analítica mensual). El martes, a las 3 horas de diálisis presentó malestar, disnea (no cedió con oxígeno), nerviosismo e intranquilidad por lo que se finalizó la sesión. No presentó hemólisis (Hto estable y Coombs negativo). El miércoles se le dializó de nuevo presentando a las dos horas y media malestar, nerviosismo, debilidad, escalofríos por lo que también se suspendió la sesión. Analíticamente se objetivó una normalización de la elevación enzimática y estabilización del Hto. No obstante se observaron unos valores prediálisis de fósforo contradictorios, 4,2 mg/dl (normal) el lunes y 1,4 mg/dl (bajo) el martes por lo que pensó en la posibilidad de hipofosforemia. El jueves a la hora y media de diálisis, presenta malestar general, frialdad en extremidades superiores (no se pudo canalizar una vía periférica), debilidad generalizada (el paciente no tenía fuerza para apretar la mano) y dolor torácico inespecífico no acompañado de sintomatología vegetativa; suspendiéndose la sesión. Ante la alta sospecha clínica de hipofosforemia se perfundió lentamente, vía endovenosa, una ampolla de fosfato monosódico 1 molar (10 ml) diluido en 250 ml de suero fisiológico con una buena respuesta clínica a los 20 minutos de tratamiento: mejoría del estado general, desaparición de la disnea, opresión torácica, nerviosismo, debilidad (apretó la mano con fuerza) y buena perfusión periférica (se canalizó una vía periférica fácilmente). El sábado se dializó con un baño de diálisis enriquecido con fósforo sin ninguna incidencia. Se añadió un frasco de 45 ml de Fosfosoda Casen Fleet® (fosfato disódico dodecahidratado 10,8 g y fosfato monosódico dihidratado 24,4 g), a los 11 litros de concentrado ácido.

DISCUSIÓN

Se ha presentado un caso de hipofosforemia sintomática intradiálisis que se acompañó de una complicación grave como es la hemólisis. La preocupación habitual de los nefrólogos es la de corregir la hiperfosforemia secundaria a la IRC por acúmulo del mismo por pobre o nula eliminación renal. Hay muy pocos casos en la literatura de hipofosforemia sintomática en el contexto de diálisis. Leehey y cols.² añadió fósforo en el baño para corregir una hipercalemia e hipofosforemia secundaria a un hiperparatiroidismo primario. Emelife-Obi y cols.³ ante un cuadro de pericarditis realizaron diálisis diaria observando un descenso de los niveles de fósforo pre-

diálisis por lo que añadió fósforo en el baño a los doce días de tratamiento. Pierratos y cols.⁴ con su programa crónico de diálisis diaria domiciliar nocturna han observado un descenso en los niveles prediálisis de fósforo por lo que sus pacientes no precisan quelantes del fósforo y en la mayoría de los casos ha sido necesario utilizar un baño de diálisis con fósforo o suplementos orales.

El fósforo es difícil de depurar con una diálisis convencional de 3 sesiones por semana de 4 horas de duración con una ingesta proteica adecuada. El control del calcio y el fósforo es uno de los objetivos a alcanzar en la diálisis adecuada. Es esencial para la prevención y tratamiento de la osteodistrofia renal. Block y col.^{5,6} han asociado la fosforemia superior a 6,5 mg/dl y el producto calcio-fósforo superior a 72 a un mayor riesgo de mortalidad, destacando la importancia de su control para prevenir o frenar las calcificaciones arteriales y la aterosclerosis. Recomiendan un producto calcio-fósforo inferior a 55 y niveles de fosforemia entre 2,5 y 5,5 mg/dl. En nuestra unidad de diálisis con el incremento de la dosis y del tiempo de diálisis se han disminuido los niveles prediálisis de fósforo de 5,7 a 4,2 mg/dl en los últimos siete años. El caso presentado se trata de un paciente con una elevada dosis de diálisis (Kt/V 2,28 y PRU 84,5%) durante más de un año con unos niveles prediálisis de fósforo que oscilaron entre 2,2 y 2,6 mg/dl en los últimos 12 controles analíticos mensuales. ¿Por qué presenta clínica en este momento? En nuestra opinión, el fósforo es una sustancia eminentemente intracelular, motivo por el cual es tan difícil su acceso y depuración, y sus niveles plasmáticos no reflejan el depósito real del mismo. La dosis de diálisis tan elevada que recibía el paciente mantenida durante tantos meses han ido disminuyendo progresivamente los depósitos corporales hasta el punto de agotarlos, momento en el que ha aparecido la sintomatología.

El tratamiento de la hipofosforemia consiste básicamente en corregir la deficiencia de fósforo. En casos graves como el presentado se puede optar por una perfusión continua endovenosa de fosfato monosódico 1 molar siempre diluido y en una perfusión lenta por el riesgo de producir una hipocalcemia aguda. En cuanto a un tratamiento crónico la opción más sencilla es la de añadir fósforo en el concentrado de diálisis. Los primeros estudios publicados añadían fósforo al concentrado base^{2,3,7} para evitar la precipitación con el calcio presente en el concentrado ácido. Sin embargo esta posibilidad no es posible cuando se utiliza bicarbonato en polvo. Ing y cols.⁸ han añadido el fósforo en el concentrado ácido con buenos resultados demostrando que el pH tan bajo de este concentrado previene la precipitación a fosfato cálcico. Otras posibilidades

incluyen una dieta más rica en fósforo, suplementos orales de fósforo (solución de Joulie preparada por farmacia o por medicación extranjera Phosphate Sandoz®, comprimidos efervescentes de 500 mg); y corrección del déficit de vitamina D.

En conclusión, el caso presentado pretende llamar la atención sobre la posibilidad de encontrarnos ante una hipofosforemia en diálisis, que aunque habitualmente cursa de forma asintomática puede presentarse con clínica y complicaciones severas como la hemólisis. Esta posibilidad puede ser menos rara en el futuro ya que cada día se dializa mejor y están apareciendo esquemas terapéuticos con un incremento de la frecuencia que pueden favorecer su aparición.

BIBLIOGRAFÍA

1. Pérez García R, Rodríguez P, Valderrábano F: Complicaciones agudas y tolerancia a la hemólisis. En: *Tratado de hemodiálisis*. Capítulo 17. Editorial Médica Jims, Barcelona, p. 247-262, 1999.
2. Leehey DJ, Ing TS: Correction of hypercalcemia and hypophosphatemia by hemodialysis using a conventional, calcium-containing dialysis solution enriched with phosphorus. *Am J Kidney Dis* 29: 288-290, 1997.
3. Emelife-Obi C, Ing TS y cols.: Use of a phosphorus-enriched hemodialysate to prevent hypophosphatemia in a patient with renal failure-related pericarditis. *Clin Nephrol* 50: 131-133, 1998.
4. Pierratos A, Ouwendyk: Nocturnal hemodialysis: five years later. *Semin Dial* 12: 419-423, 1999.
5. Block GA, Hulbert-Shearon TE, Levin NW, Port FK: Association of serum phosphorus and calcium x phosphate product with mortality risk in chronic hemodialysis patients: a national study. *Am J Kidney Dis* 31: 607-617, 1998.
6. Block GA, Port FK: Re-evaluation of risks associated with hyperphosphatemia and hiperparathyroidism in dialysis patients: recommendations for a change in management. *Am J Kidney Dis* 35: 1226-1237, 2000.
7. Yu AW, Ing TS y cols.: Raising plasma phosphorus levels by phosphorus-enriched, bicarbonate-containing dialysate in hemodialysis patients. *Artif Organs* 16: 414-416, 1992.
8. Ing TS y cols.: Increasing plasma phosphorus values by enriching with phosphorus the «acid concentrate» of a bicarbonate-buffered dialysate delivery system. *Int J Artif Organs* 15: