



Letter to the Editor

Ecografía del acceso vascular en manos de los profesionales de la nefrología y de la enfermería nefrológica en las unidades de enfermedad renal crónica avanzada: una herramienta para mejorar la calidad asistencial

Sr. Director,

El éxito de la hemodiálisis (HD) como técnica de terapia renal sustitutiva depende en gran medida de un adecuado acceso vascular (AV), que puede condicionar por sí solo el éxito o el fracaso de un determinado programa de HD^{1,2}. La utilización de la ecografía en la unidad de enfermedad renal crónica avanzada (ERCA)^{3,4}, así como el trabajo interdisciplinar^{5,6}, tienen una importante labor en este cometido.

Las guías clínicas presentan cierta discordancia respecto a la realización del mapa vascular preoperatorio y el seguimiento ecográfico de las fístulas arteriovenosas (FAV) en la etapa ERCA⁷⁻⁹. Se presentan los resultados de nuestra unidad ERCA tras la introducción de la ecografía del AV. Nuestra hipótesis de que la realización del mapa vascular preoperatorio y el seguimiento ecográfico mejora la calidad asistencial, de acuerdo con las recomendaciones de las Guías Clínicas Españolas del GEMAV⁷, se confirma.

Nuestra unidad atiende un área sanitaria de 430.000 habitantes con 343 pacientes prevalentes en HD. Dada la importancia de optimizar los recursos y las actuaciones para aumentar el número de pacientes incidentes y prevalentes con fístula arteriovenosa nativa (FAVn), así como, reducir sus complicaciones y aumentar su longevidad, en junio de 2020 el servicio de nefrología de nuestro hospital, inauguró una consulta específica de ecografía del AV, asociada a la unidad ERCA, y gestionada por el mismo equipo. Tras la incorporación de la consulta ecográfica del AV, el siguiente paso, en busca de mejorar la gestión y con ello los resultados del AV, fue la creación de un programa de acceso vascular para hemodiálisis, basado en la formación e implementación de un equipo multidisciplinar formado por nefrología, enfermería nefrológica, cirugía cardiovascular (CCV) y radiología vascular intervencionista (RVI) con asignación de funciones específicas para cada uno.

Para el análisis del impacto de la puesta en marcha del programa en junio de 2020, se evaluó el número de pacientes que iniciaron HD con FAV en 4 periodos: 2 años previos a la creación de la consulta (2019-2020) y 2 posteriores (2021-2022) (fig. 1). De estos periodos se analiza un total de 154 pacientes

incidentes en HD procedentes de la unidad ERCA. El porcentaje de pacientes que iniciaron HD a través de las FAV, fueron el 63,27% (n = 31), 50% (n = 16), 74,36% (n = 29) y 85,29% (n = 29) en el 1.º, 2.º, 3.º y 4.º período, respectivamente. La Chi-cuadrado de Pearson muestra que hay más frecuencia esperada de fístulas en el periodo 4, mientras que hay menos frecuencia de la esperada en el periodo 2 (p < 0,05). El porcentaje actual de FAV en los pacientes prevalentes en las unidades de HD de nuestra área a 31 de diciembre de 2023 es del 76,49% (n = 244) y de catéteres el 23,51% (n = 75). El cambio de prevalencia desde el 1/06/2020 (inicio de la consulta ecográfica del AV) a 31/12/2023 se muestra en la figura 1. Se ha incrementado la prevalencia de FAV del 65,88% (n = 222) al 76,49% (n = 244) y se ha reducido la prevalencia de catéteres de un 34,12% (n = 115) a un 23,51% (n = 75).

Nuestra área actualmente cumple con los estándares establecidos por el GEMAV respecto a la incidencia de pacientes procedentes de la unidad ERCA que inician HD con FAV, así como la prevalencia de pacientes en HD con FAV, siendo ambas superiores al 75%⁷.

La inclusión de la ecografía del AV en la unidad ERCA aporta ventajas adicionales en el seguimiento del paciente y otros estudios han demostrado resultados similares al nuestro¹⁰. Si tras la toma de decisiones compartida el paciente opta finalmente por HD, se realizará un mapa vascular preoperatorio, así como el control de la FAV tras su creación en la etapa ERCA. Si se detecta alguna disfunción en la FAV se realizará un diagnóstico ecográfico y se propondrá un tratamiento electivo. Si el nefrólogo/a responsable ve progresión en el grado de función renal, le permitirá realizar un mapa vascular preoperatorio preferente en la misma unidad ERCA para priorizar la creación de la FAV. Con todo ello optimizamos tiempo, recursos tanto físicos (necesidad de otra consulta para ecografía) como de personal, a la vez que se consigue implementar el tratamiento integral y la satisfacción del paciente al centralizar sus necesidades asistenciales en el equipo ERCA^{3,6}. Basándonos en nuestros resultados, podemos concluir que la utilización de la ecografía por parte del nefrólogo/a como la principal herramienta diagnóstica en el AV, nos ha dotado de gran autonomía

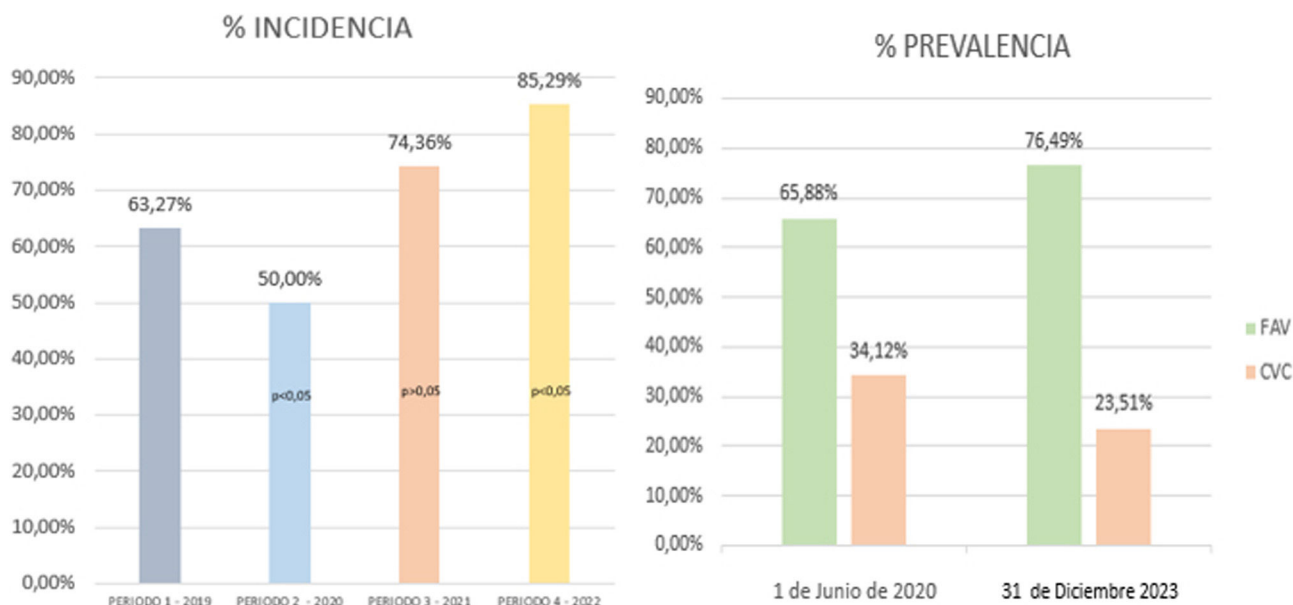


Figura 1 – Incidencia y prevalencia de FAV tras inicio de la consulta ecográfica del AV

y de un mayor control en la gestión de un procedimiento vital para los pacientes en HD. Esto unido a la creación del programa de acceso vascular para hemodiálisis que permite una estrecha colaboración con otras especialidades, las cuales son necesarias para la consecución de un AV, se ha traducido en una reducción del porcentaje de pacientes que inician HD con un AV no adecuado para ellos. Todo esto ha sido posible gracias a la implicación y a la motivación de los profesionales sanitarios que conforman el programa.

BIBLIOGRAFÍA

- Gruss E, Portolés J, Tato A, Hernández T, López-Sánchez P, Velayos P, et al. Clinical and economic repercussions of the use of tunneled haemodialysis catheters in a health area [Article in Spanish]. *Nefrología*. 2009;29:123–9.
- Nassar GM, Ayus JC. Infectious complications of the hemodialysis access. *Kidney Int*. 2001;60:1–13.
- Mario M, Ibeas J, Malik J. Current role of ultrasound in hemodialysis access evaluation. *J Vasc Access*. 2021;22 Suppl 1:56–62.
- Rivera Gorrín M, Sosa Barrios RH, Ruiz-Zorrilla López C, Fernández JM, Marrero Robayna S, Ibeas López J, et al. Consensus document for ultrasound training in the specialty of Nephrology [Article in English, Spanish]. *Nefrología*. 2020;40:623–33.
- Allon M, Robbin ML. Increasing arteriovenous fistulas in hemodialysis patients: Problems and solutions. *Kidney Int*. 2002;62:1109–24.
- Leblic Ramírez I, Riera del Moral L, Sánchez Villanueva R, Stefanov Kiuri S, Álvarez García L, Echarri Carrillo R, et al. Efecto de un equipo multidisciplinar en el manejo del acceso vascular para hemodiálisis. *Nefrología*. 2024;44:313–458.
- Ibeas J, Roca-Tey R, Vallespín J, Moreno T, Moñux G, Martí-Monrós A, et al. Grupo Español Multidisciplinar del Acceso Vascular (GEMAV): Spanish Clinical Guidelines on Vascular Access for Haemodialysis. *Nefrología*. 2017;37 Suppl 1:1–191.

- Lok CE, Huber TS, Lee T, Shenoy S, Yevzlin AS, Abreo K, et al. National Kidney Foundation. KDOQI Clinical Practice Guideline for Vascular Access: 2019 Update. *Am J Kidney Dis*. 2020;75 Suppl 2:S1–164.
- Schmidli J, Widmer MK, Basile C, de Donato G, Gallieni M, Gibbons CP, et al. Editor's Choice- Vascular Access: 2018 Clinical Practice Guidelines of the European Society for Vascular Surgery (ESVS). *Eur J Vasc Endovasc Surg*. 2018;55:757–818.
- Arangocillo I, Ligeró JM, Vega A, Morales AL, Abad S, Macías N, et al. Consulta de acceso vascular: resultados antes y después de la instauración de un programa multidisciplinar con realización de ecografía Doppler de rutina. *Nefrología*. 2018;38:616–21.

Florentina Rosique*, Leonor Andúgar, Adoración Martínez-Losa, María Dolores Arenas, Diana Manzano, Fernando Hadad-Arrascue, Julio García-Puente, Daniel José Carbonell, Antonio Ocete, Esperanza Melero, José Luis Espinosa, María del Carmen Pérez, Ruth Amair, Nerea Manzanero, Hamazasp Simonyan, Norma Inés Venegas, Ebbermy Vásquez, Ana Dolores Martínez, José Luis Albero, Ramón Roca-Tey, José Ibeas y Juan B. Cabezuelo

Hospital Clínico Universitario Virgen de la Arrixaca, Murcia, España

* Autor para correspondencia.

Correo electrónico: flori.rosique@gmail.com (F. Rosique).

0211-6995/© 2024 Publicado por Elsevier España, S.L.U. a nombre de Sociedad Española de Nefrología. Este es un artículo Open Access bajo la CC BY-NC-ND licencia (<http://creativecommons.org/licencias/by-nc-nd/4.0/>). <https://doi.org/10.1016/j.nefro.2024.06.005>