



Carta al Director

Niveles de creatinina elevados y cistatina normales en un paciente que recibe ribociclib

Elevated creatinine and normal cystatin levels in patient receiving ribociclib

Sr. Director,

El cáncer de mama es el cáncer más frecuente entre la población femenina, del cual el subtipo hormonal positivo HR⁺ (HER2⁺) abarca el 75%. El tratamiento con inhibidores de la proteincinasa, específicamente con los inhibidores de cinasas dependientes de la ciclina 4/6 (CKD4/6) han logrado mejorar tanto el pronóstico como la supervivencia en combinación con inhibidores de la aromatasa¹⁻³. El ribociclib es un inhibidor CKD4/6 utilizado en dicha enfermedad, que se ha relacionado con una serie de efectos adversos, entre ellos se reporta el fracaso renal^{4,5}.

Reporte de un caso

Paciente de 69 años con antecedentes patológicos de carcinoma ductal infiltrante de mama derecha localmente avanzado con afectación ganglionar mediastínica infraclavicular y ósea HER⁺ en 2014. Inicialmente, se realiza mastectomía y recibe letrozol de mantenimiento. Posteriormente en diciembre de 2022 presenta extensión ósea a L11 y ganglios linfáticos con evidencia de malignidad, por lo que se inició tratamiento con ribociclib 600 mg/cada 24 h de enero 2023 a junio 2023, manteniendo el tratamiento previo con letrozol. La función renal era normal en enero de 2023 con creatinina basales en torno a 0,9-1 mg/dl. Es derivada en junio de 2023 a la consulta de nefrología por presentar creatinina sérica de 1,8 mg/dl (fig. 1). Se descartó la presencia de prerenalidad, y analíticamente no presentó proteinuria ni alteraciones

en el estudio inmunológico, además las cifras de urea normales. Por este motivo se solicitó cistatina C y aclaramiento de creatinina, presentando una cistatina C normal de 1,0 mg/l, un aclaramiento de creatinina 34,6 ml/min y un filtrado glomerular medido por cistatina C de 69,9 ml/min.

Discusión

Se han reportado casos de elevación de creatinina en pacientes en tratamiento con los inhibidores de la proteincinasa, específicamente los CKD4/6 en conjunto con letrozol¹⁻³, ya que inhiben el receptor de los transportadores implicados en la secreción activa de creatinina en los túbulos proximales, por lo que pueden dar elevaciones de creatinina por disminución de la excreción de la misma, y no por daño parenquimatoso⁶. Se explica en nuestro caso, ya que solicitando cistatina C nos da el despistaje de la elevación de creatinina es debida a falta de excreción y no por daño parenquimatoso dando resultado normal, y un aclaramiento de creatina afectado por la falta de excreción tubular de creatina.

Se trata del primer caso reportado de inhibición en la secreción tubular de creatinina secundario al uso de ribociclib. Por este motivo, ante la presencia de aumento de las cifras de creatinina en pacientes bajo tratamiento con este fármaco recomendamos el uso de la cistatina C para monitorizar la función renal. En caso, de confirmarse una inhibición de la secreción tubular de creatinina permitiría a estos pacientes continuar con un tratamiento que puede mejorar su pronóstico a largo plazo.

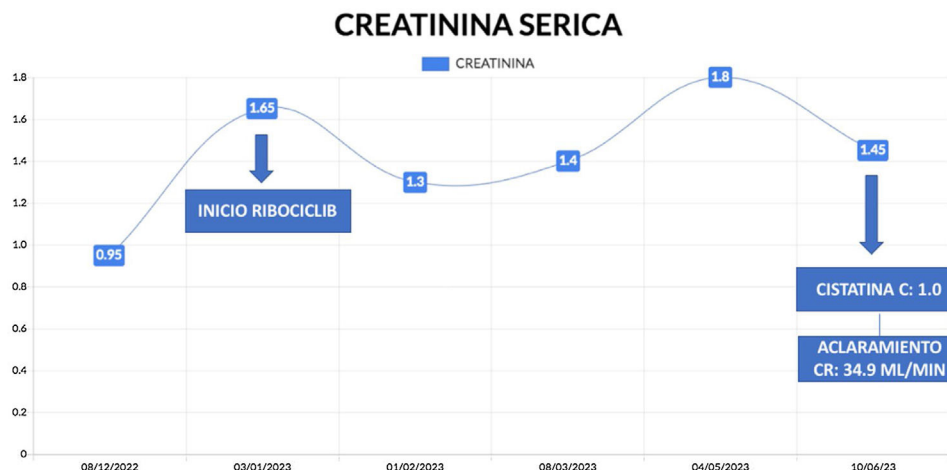


Figura 1 – Evolución de la creatinina/cistatina durante el tiempo de seguimiento y la toma de ribociclib.

BIBLIOGRAFÍA

- Hortobagyi GN, Stemmer SM, Burris HA, Yap YS, Sonke GS, Paluch-Shimon S, et al. Updated results from MONALEESA-2, a phase III trial of first-line ribociclib plus letrozole versus placebo plus letrozole in hormone receptor-positive, HER2-negative advanced breast cancer. *Ann Oncol.* 2018;29:1541–7.
- Lu YS, Im SA, Colleoni M, Franke F, Bardia A, Cardoso F, et al. Updated Overall Survival of Ribociclib plus Endocrine Therapy versus Endocrine Therapy Alone in Pre- and Perimenopausal Patients with HR⁺/HER2⁻ Advanced Breast Cancer in MONALEESA-7: A Phase III Randomized Clinical Trial. *Clin Cancer Res.* 2022;28:851–9.
- Slamon DJ, Neven P, Chia S, Jerusalem G, de Laurentiis M, Im S, et al. Ribociclib plus fulvestrant for postmenopausal women with hormone receptor-positive, human epidermal growth factor receptor 2-negative advanced breast cancer in the phase III randomized MONALEESA-3 trial: Updated overall survival. *Ann Oncol.* 2021;32:1015–24.
- Gupta S, Caza T, Herrmann SM, Sakhiya VC, Jhaveri KD. Clinicopathologic Features of Acute Kidney Injury Associated With CDK4/6 Inhibitors. *Kidney Int Rep.* 2022;7:618–23.
- Gulturk I, Yilmaz M, Ozmen A, Tacar SY, Erdal GS, Tural D. Ribociclib induced acute kidney injury: A case report. *J Oncol Pharm Pract.* 2021;27:2023–6.
- Mach T, Qi A, Bouganim N, Trinh E. Targeted Cancer Therapies Causing Elevations in Serum Creatinine Through Tubular Secretion Inhibition: A Case Report and Review of the Literature. *Can J Kidney Health Dis.* 2022;9, 20543581221106246.

Paulo García Gutiérrez*, Carlos Santos Alonso, Leonardo Calle García, Carmen Martín Varas, Astrid Rodríguez Gómez, Pablo Sánchez Garrote, Byron Andrés Chilinguina Morales, Nieves Losada de la Rosa y María José Fernández-Reyes Luis

Servicio de Nefrología, Hospital General de Segovia, Segovia, España

* Autor para correspondencia.
Correo electrónico: pauloogg7@hotmail.com
(P. García Gutiérrez).

0211-6995/© 2024 Sociedad Española de Nefrología. Publicado por Elsevier España, S.L.U. Este es un artículo Open Access bajo la licencia CC BY-NC-ND (<http://creativecommons.org/licenses/by-nc-nd/4.0/>).
<https://doi.org/10.1016/j.nefro.2024.02.001>