

BIBLIOGRAFÍA

- Pastó Cardona L, Martorell Puigserver C, Mercadal Orfila G, Machí Ribes JJ, Jódar Massanés R. Intoxicaciones agudas en el servicio de urgencias de un hospital universitario de nivel III: cambios producidos en los últimos 10 años. *Rev. Toxicol.* 2007;24:36-41.
- Burillo-Putze G, Munne P, Dueñas A, Pinillos MÁ, Naveiro JM, Cobo J, et al. National multicentre study of acute intoxication in emergency departments of Spain. *Eur J Emerg Med.* 2003;10:101.
- Burillo G, Munne P, Dueñas A, Trujillo Martín MM, Jiménez Sosa A, Adrián Martín MJ, et al. Intoxicaciones agudas: perfil epidemiológico y clínico, y análisis de las técnicas de descontaminación digestiva utilizadas en los servicios de urgencias españoles en el año 2006 –Estudio HISPATOX–. *Emergencias.* 2008;20:15-26.
- Patel N, Bayliss GP. Developments in extracorporeal therapy for the poisoned patient. *Adv Drug Deliv Rev.* 2015;90:3.
- Ghannoum M, Roberts DM, Hoffman RS, Ouellet G, Roy L, Scott Decker B, et al. A stepwise approach for the management of poisoning with extracorporeal treatments. *Semin Dial.* 2014;27:362.
- Tunget CL, Clark RF, Turchen SG, Manoguerra AS. Raising the decontamination level for thyroid hormone ingestions. *Am J Emerg Med.* 1995;13:9-13.
- Nygaard B, Saedder EA, Dalhoff K, Wikkelse M, Jürgens G. Levothyroxine Poisoning - Symptoms and Clinical Outcome. *Basic Clin Pharmacol Toxicol.* 2015;117:280-5.
- Beier C, Liebezeit B, Völkl TMK, Zimdars K, Dörr HG. Intoxikation mit l-thyroxin in suizidaler absicht bei einer jugendlichen. *Klin Padiatr.* 2006;218:34-7.
- De Luis DA, Abad L, Aller R, González-Sagrado M, Dueñas A. Intoxicación con levotiroxina: Manifestaciones clínicas y manejo terapéutico. *An Med Interna.* 2004;21:39-41.
- Savran Y, Mengi T, Keskinilic M. A severe case of levothyroxine intoxication successfully treated in intensive care unit. *J Acute Dis.* 2018;7:175.
- Ghannoum M, Hoffman RS, Gosselin, Nolin TD, Lavergne V, Roberts DM. Use of extracorporeal treatments in the management of poisonings. *Kinney Int.* 2018;94:P682-8.

Laura Salanova*, Pablo Ruano Suárez
y Sara Jimenez Blanco

Nefrología, Hospital La Princesa Madrid, España

* Autor para correspondencia.

Correo electrónico: aelita.sv@gmail.com (L. Salanova).

0211-6995/© 2021 Sociedad Española de Nefrología. Publicado por Elsevier España, S.L.U. Este es un artículo Open Access bajo la licencia CC BY-NC-ND (<http://creativecommons.org/licenses/by-nc-nd/4.0/>).
<https://doi.org/10.1016/j.nefro.2021.11.006>

Hipomagnesemia familiar con hipercalciuria y nefrocalcinosis asociada a hipoacusia neurosensorial

Familial hypomagnesemia with hipercalciuria and nephrocalcinosis associated with sensorineural hearing loss

Sr. Director:

La hipomagnesemia familiar con hipercalciuria y nefrocalcinosis (HFHN) es un trastorno tubular que se caracteriza por la excreción urinaria excesiva de magnesio y calcio y por el deterioro progresivo de la función renal, con evolución a enfermedad renal crónica en relación con los depósitos de calcio en el parénquima renal¹. Se transmite con herencia autosómica recesiva, asociada a la mutación en los genes *CLDN16* y *19*, que codifican la claudina-16 y 19, que intervienen en el transporte paracelular del calcio y del magnesio a través de las *tight junctions*, o zonas de unión intercelulares de la membrana apical en el segmento grueso de la rama ascendente de Henle²⁻⁵.

El cuadro clínico incluye síntomas directamente relacionados con la tubulopatía, como poliuria, polidipsia, presencia de litiasis, nefrocalcinosis e infecciones de repetición. Por otro lado, se han asociado otros síntomas, como alteraciones neuromusculares y alteraciones oculares³⁻⁶.

Presentamos el caso de un varón de 29 años con antecedentes desde la infancia de hipoacusia neurosensorial moderada en seguimiento por Otorrinolaringología, además de nistagmo horizontal, miopía y astigmatismo en seguimiento por Oftalmología, y trastorno paranoide con baja adherencia terapéutica en seguimiento por Psiquiatría.

Al estudiar sus antecedentes familiares, tenía dos hermanos sanos, y además existía una relación consanguínea colateral, al ser sus padres primos.

En marzo de 2020 es derivado a consultas de Nefrología por deterioro progresivo de la función de renal, con creatinina 2,03 mg/dl y FGe 41 ml/min, y leucocituria estéril; ya presentaba en mayo de 2017 un filtrado glomerular estimado (FGe) de 52 ml/min (Cr 1,76 mg/dl). Refería encontrarse clínicamente asintomático, aunque mantenía poliuria de unos 2-3 l (V/GFR = 1,88) y polidipsia habitual, no apreciada como excesiva por el paciente.



Tabla 1 – Evolución de datos bioquímicos en sangre y orina de primera consulta de Nefrología, al diagnóstico, al mes y a los 3 meses de tratamiento

	05/03/2020 (1.ª consulta)	02/07/2020 (al inicio del tratamiento)	24/07/2020 (al mes de inicio del tratamiento)	01/10/2020 (a los 3 meses)
Hematocrito (%)	39,7	39	36,7	37,7
Hemoglobina (g/dl)	13,4	13,9	12,5	12,7
Leucocitos (\times mm ³)	7.560	7.620	6.780	9.710
Neutrófilos (%)	53,9	73,7	62,1	53,1
Plaquetas	308	303	281	288
Uremia (mg/dl)	33	51	40	42
Creatinemia (mg/dl)	2,18	2,32	2,03	2,06
Uricemia (mg/dl)	9,3	4,2		5,7
Calcemia (mg/dl) ^a	8,4	7,51	6,73	8,2
Fosfatemia (g/dl)	3,3	2,6	3	3,6
Magnesemia (mg/dl)	0,96	0,84	0,88	0,93
Ionograma (Na/K/Cl)	143/4/97	142/3,4/104	143/4,3/103	139/4,4/-
Paratohormona (ng/dl)	156	196		98,6
pH/pCO ₂ /HCO ₃		7,22/37,3/14,9	7,31/47,6/22	
Diuresis (ml/24 h)	2.700	2.300		2.550
Calciuria (mg/dl) y Ca/Cr (mg/mg)	12,22 (0,15)	6,56 (0,098)		5,73 (0,084)
Magnesiuria (mg/dl) y Mg/Cr (mg/mg)		7,4 (0,11)		
Creatinina (mg/dl)	81,2	67,2		67,9
Uricosuria (mg/dl)	4,5			
Proteinuria (mg/dl)	48,5	23,7		8,6
Citraturia (mg/dl)	2,1			6,4
pH urinario	6,5	8		7,5
Leucocitos	++	+		+
Bacterias	Negativo	Negativo		Negativo

^a Calcio corregido por proteínas totales.

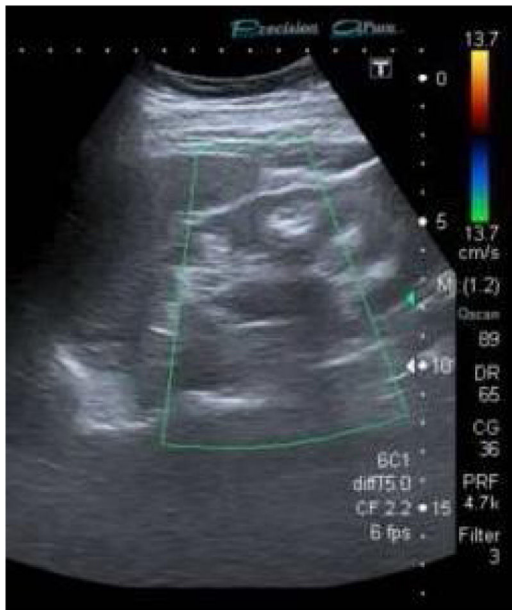


Figura 1 – En la ecografía renal se aprecian riñones de aspecto crónico con cortical adelgazada con material hiperecogénico a nivel medular compatible con nefrocalcinosis.

Ecográficamente mostraba riñones de aspecto crónico disminuidos de tamaño. A nivel medular se observó material hiperecogénico compatible con nefrocalcinosis (fig. 1).

Se citó para revisión en consultas de Nefrología, ampliando el estudio. Sin embargo, el paciente acude a Urgencias por calambres y sensación de «hormigueo», de 3 semanas de evolución, con empeoramiento en los últimos días, quedando ingresado en Nefrología para tratamiento sintomático y completar el estudio.

Analíticamente se objetivó deterioro de la función renal, con hipocalcemia (7,7 mg/dl), hipomagnesemia (0,96 mg/dl), acidosis metabólica normoclorémica, GAP elevada, hiperuricemia e hiperparatiroidismo (tabla 1).

En orina presentaba pH de 8, con excreción elevada de magnesio y disminuida de ácido úrico. La excreción urinaria de calcio se encontraba dentro de los niveles de normalidad, aunque anormalmente elevada en relación con los niveles en sangre (tabla 1). La oxaluria era normal.

Los hallazgos orientaron al diagnóstico de un trastorno tubular con pérdida urinaria excesiva de magnesio y de calcio. Tanto la historia familiar, con datos de consanguinidad, y la asociación desde la infancia de alteraciones oculares, eran compatibles con HFHN.

Por todo ello, se solicitó un análisis genético, que detectó en homocigosis un cambio en el gen CLDN19 (c.59G>A (p.G20D), descrito en la bibliografía como «mutación española/hispánica o fundadora». Esta da lugar al cambio de glicina por ácido aspártico en la posición 20 de la claudina-19, que altera el péptido señal y hace que la proteína mutante quede retenida dentro de la célula y no llegue a su localización en la membrana celular¹⁻².

Se pautó tratamiento con alopurinol, carbonato cálcico, citrato potásico, bicarbonato sódico y lactato magnésico, con

buena evolución clínica, aunque con difícil control de la magnesemia y la calcemia. En las revisiones en consultas en los meses posteriores no se observó mayor deterioro de función renal.

La asociación de las alteraciones oculares en la HFHN, como el nistagmo, la miopía y el coloboma, ha sido bien definida y estudiada en la bibliografía, y se encuentra estrechamente relacionada con la mutación del gen CLDN19 (hasta en el 90% de los pacientes), pero no así con el gen CLDN16⁵⁻⁶.

Sin embargo, se desconoce si pudiera existir una asociación entre la HFHN y las alteraciones auditivas. Diversos estudios han demostrado que la hipomagnesemia incrementa la susceptibilidad para el desarrollo de hipoacusia neurosensorial. Se conoce que el magnesio tiene un importante efecto neuroprotector y vasodilatador a nivel auditivo⁷⁻⁸. Los niveles persistentemente bajos de magnesio en estos pacientes con HFHN podrían predisponerlos a sufrir una pérdida auditiva neurosensorial o a padecer sordera súbita, como en el caso clínico.

Por otro lado, sí se han relacionado mutaciones en otras claudinas con alteraciones auditivas, como la mutación del gen CLDN14 en la sordera autosómica recesiva DFNB29⁹. Las claudinas 14 y 19 se encuentran presentes en el epitelio de las células ciliadas de la cóclea, y en modelos murinos se ha descrito su expresión en el desarrollo posnatal¹⁰. Sin embargo, hasta el momento se desconoce si mutaciones en el gen CLDN19 podrían producir alteraciones auditivas, asociadas o no a la HFHN.

Financiación

La presente investigación no ha recibido ayudas específicas provenientes de agencias del sector público, sector comercial o entidades sin ánimo de lucro.

Conflicto de intereses

Ninguno.

BIBLIOGRAFÍA

1. Claverie-Martin F. Familial hypomagnesaemia with hypercalciuria and nephrocalcinosis: Clinical and molecular characteristics. *Clin Kidney J.* 2015;8:656-64.

2. García-Nieto VM, Claverie-Martín F, Loris-Pablo C. Hipomagnesemia familiar con hipercalciuria y nefrocalcinosis. Su historia. *Nefrología.* 2014;34:5-10.
3. Prot-Bertoye C, Houillier P. Claudins in renal physiology and pathology. *Genes.* 2020;11:290.
4. Claverie-Martín F, García-Nieto V, Loris C, Ariceta G, Nadal I, Espinosa L, et al. Claudin-19 mutations and clinical phenotype in Spanish patients with familial hypomagnesemia with hypercalciuria and nephrocalcinosis. *PLoS One.* 2013;8:e53151.
5. Godron A, Harambat J, Boccio V, Mensire A, May A, et al. Familial hypomagnesemia with hypercalciuria and nephrocalcinosis: Phenotype-genotype correlation and outcome in 32 patients with CLDN16 or CLDN19 mutations. *Clin J Am Soc Nephrol.* 2012;7:801-9.
6. Loris Pablo C, Martín de Vicente C, Abio Albero S, Justa Roldán M, Ferrer Novella C. Hipomagnesemia familiar con hipercalciuria y nefrocalcinosis y asociación con alteraciones oculares. *An Pediatr.* 2004;61:502-8.
7. Sendowski I, Holy X, Raffin F, Cazals Y. Magnesium and hearing loss. En: Vink R, Nechifor M, editores. *Magnesium in the Central Nervous System.* University of Adelaide Press: Adelaide; 2011.
8. Gordin A, Goldenberg D, Golz A, Netzer A, Joachims HZ. Magnesium: A new therapy for idiopathic sudden sensorineural hearing loss. *Otol Neurotol.* 2002;23:447-51.
9. Wilcox ER, Burton QL, Naz S, Riazuddin S, Smith TN, et al. Mutations in the gene encoding tight junction claudin-14 cause autosomal recessive deafness DFNB29. *Cell.* 2001;104:165-72.
10. Kudo T, Wangemann P, Marcus DC. Claudin expression during early postnatal development of the murine cochlea. *BMC Physiol.* 2018;18:1-8.

Javier Burgos Martín*, Marina Almenara Tejederas, Salia Pol Heres, Francisco de la Prada Álvares y Mercedes Salgueira Lazo

Nefrología, Hospital Universitario Virgen Macarena Sevilla, Sevilla, Spain

* Autor para correspondencia.

Correo electrónico: javburmar@gmail.com (J. Burgos Martín).

0211-6995/© 2021 Sociedad Española de Nefrología. Publicado por Elsevier España, S.L.U. Este es un artículo Open Access bajo la licencia CC BY (<http://creativecommons.org/licenses/by/4.0/>).

<https://doi.org/10.1016/j.nefro.2021.11.005>