

reversión de la cardiomegalia demostrada por radiografía de tórax de control.

Dada la recuperación progresiva de la función renal junto a aumento de la diuresis se suspendieron las sesiones de hemodiálisis el 11 de febrero de 2020 con una creatinina de 2,27 mg/dL. Desde entonces la función renal presentó mejoría progresiva hasta alcanzar una creatinina de 1,14 mg/dL sin haber precisado de ingresos por agudizaciones y/o complicaciones. Sin embargo, la paciente falleció en marzo del 2021 por una infección respiratoria complicada.

Creemos que gracias al flujo retrógrado obtenido hacia la aorta abdominal y sus ramas (debido a que el flujo sanguíneo de estas últimas presentan menor presión que la procedente del *bypass* axilobifemoral) la función renal fue mejorando de forma progresiva produciéndose de forma concomitante mejoría clínica y control óptimo de la tensión arterial. La función renal se conservó por encima de 1,1 mg/dL a pesar de que los pacientes con enfermedad renal crónica que han precisado diálisis durante más de 90 días presenten escasas posibilidades de recuperar la función renal en cuantía suficiente para poder prescindir del mismo.

En conclusión, este artículo reporta un caso de SAM como causa de hipertensión renovascular, con una presentación clínica que implicó un reto en el manejo terapéutico. La HTA asociada fue de difícil tratamiento y requirió múltiples intervenciones terapéuticas, las cuales finalmente resultaron exitosas.

BIBLIOGRAFÍA

1. Tummolo A, Marks SD, Stadermann M, Roebuck DJ, McLaren CA, Hamilton G, et al. Mid-aortic syndrome: long-term outcome of 36 children. *Pediatr Nephrol.* 2009;24:2225-32.

2. Sethna CB, Kaplan BS, Cahill AM, Velazquez OC, Meyers KE. Idiopathic mid-aortic syndrome in children. *Pediatr Nephrol.* 2008;23:1135-42.
3. Connolly JE, Wilson SE, Lawrence PL, Fujitany RM. Middle aortic syndrome: distal thoracic and abdominal coarctation, a disorder with multiple etiologies. *J Am Coll Surg.* 2002;194:774-81.
4. Uribe A. Síndrome aórtico medio. *Rev Col Vasc.* 2003;4:8.
5. Sethna CB, Kaplan BS, Cahill AM, Velazquez OC, Meyers KE. Idiopathic mid-aortic syndrome in children. *Pediatr Nephrol.* 2008;23:1135-42.

Sarai Camino Ramos^{a,*}, Alejandra Martín Rosique^a, Magdalena Terán Redondo^a, Xavier Patricio Jacome Tapia^b, Freddy Gabriel Yopez León^a, Estefanía Teresa Yerovi León^a, Vanesa Camarero Temiño^a, Pedro Abaigar Luquin^a y Ignacio Agúndez Gomez^b

^a Servicio de Nefrología, Hospital Universitario de Burgos, Burgos, España

^b Servicio de Angiología y Cirugía Vascul, Hospital Universitario de Burgos, Burgos, España

* Autor para correspondencia.

Correo electrónico: scnefrologia@gmail.com (S. Camino Ramos).

0211-6995/© 2021 Sociedad Española de Nefrología. Publicado por Elsevier España, S.L.U. Este es un artículo Open Access bajo la licencia CC BY-NC-ND (<http://creativecommons.org/licenses/by-nc-nd/4.0/>).
<https://doi.org/10.1016/j.nefro.2021.11.009>

IgA de novo en trasplante renal tras vacunación frente a SARS-CoV-2

De novo IgA nephropathy in a kidney transplant recipient after SARS-CoV-2 vaccination

Sr. Director:

Presentamos el caso de un varón de 30 años diagnosticado de glomerulonefritis membranoproliferativa tipo 1 en 2011 y progresión hacia enfermedad renal crónica terminal. En 2019 recibió un trasplante de riñón (TR), manteniendo desde entonces función renal estable, con creatinina sérica (Cr_s) basal en torno a 1,1 mg/dL y cociente albúmina/creatinina (CAC) en orina de aproximadamente 450 mg/g, sin otras alteraciones del sedimento urinario. El tratamiento inmunosupresor incluía tacrolimus, micofenolato mofetil y esteroides. En abril

de 2021, por el desarrollo de condilomas acuminados, se sustituyó micofenolato por everolimus. El 13/07/2021 recibió la primera dosis de la vacuna COVID-19 Pfizer-BioNTech sin documentarse efectos adversos. Trece días después, en control analítico rutinario, se evidenció deterioro de la función renal con Cr_s 1,5 mg/dL. El 03/08/2021 recibió la segunda dosis y el deterioro de la función renal progresó hasta Cr_s 2,4 mg/dL. Simultáneamente, el paciente desarrolló microhematuria, manteniéndose la proteinuria estable (fig. 1).

Ante el deterioro de la función renal se inició estudio. Los anticuerpos anti-HLA donante específicos fueron negativos. Se solicitó determinación de autoanticuerpos, proteinograma



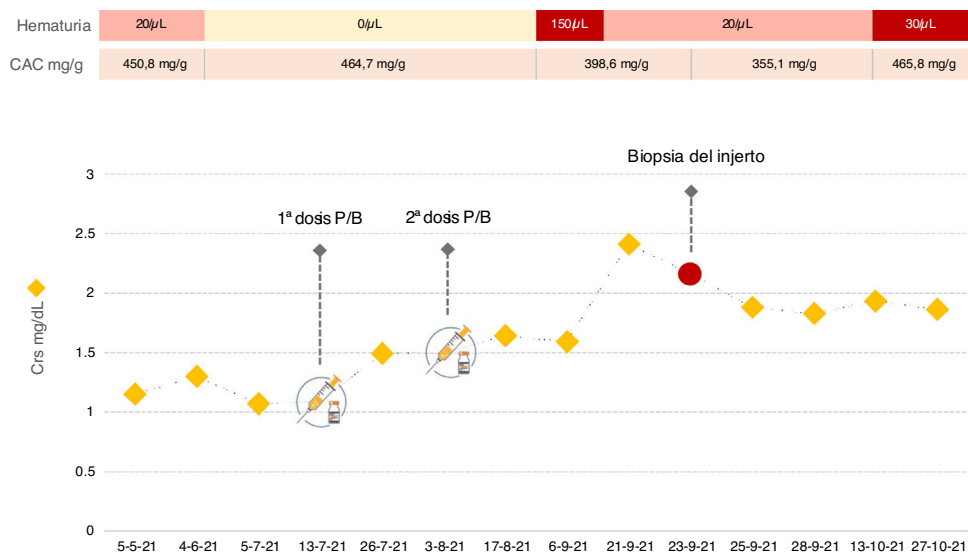


Figura 1 – Creatinina sérica, proteinuria y hematuria en nuestro paciente antes y después de la vacunación frente al SARS-CoV-2.

CAC: cociente albúmina/creatinina; **CrS:** creatinina sérica; **P/B:** vacuna Pfizer-BioNTech.

y complemento que no mostraron alteraciones. Se determinó PCR de citomegalovirus y virus BK en sangre, siendo ambas indetectables. Los anticuerpos IgG anti-SARS-CoV-2-S y la PCR de COVID-19 fueron negativos. Dada la aparición de microhematuria se solicitó citología de orina, que no presentaba alteraciones. Asimismo, la ecografía del injerto no mostró ectasia de la vía urinaria ni anomalías en la vascularización. Por todo ello, se decidió realizar biopsia del injerto. En la microscopía óptica, 2 de 9 glomérulos mostraron hiper celularidad mesangial. El estudio de inmunofluorescencia reveló depósitos de IgA mesangial granular intensos (4+, en una escala de 0 a 4). La tinción peritubular de C4d y SV-40 fueron negativas y no se observaron hallazgos compatibles con rechazo agudo. Según los datos histológicos, se realizó el diagnóstico de nefropatía IgA (NigA). Aunque la experiencia es limitada en el tratamiento de la NigA en el TR, dado el deterioro de función renal se decidió iniciar prednisona oral a dosis de 1 mg/kg/día. Tras un mes de seguimiento no se ha observado mejoría.

Presentamos el primer caso de NigA de novo confirmada mediante estudio anatomopatológico en un paciente con TR tras la vacunación contra el SARS-CoV-2. La vacuna del COVID-19 se ha relacionado con el desarrollo de enfermedad glomerular, y la NigA es uno de los hallazgos histológicos más frecuentes¹⁻⁴. También se han descrito brotes de NigA tras la vacunación contra el Zóster recombinante o la influenza^{5,6}. El mecanismo fisiopatológico no está bien descrito, pero probablemente se deba a una respuesta inmune aberrante de la proteína spike o ARN mensajero del SARS-CoV-2 en individuos predispuestos¹. Hasta el momento se han publicado 15 casos de NigA tras la vacunación contra el SARS-CoV-2 en población general, 10 son diagnósticos de novo confirmados mediante biopsia y los 5 restantes se consideraron recidivas ante un brote de macrohematuria en pacientes previamente

diagnosticados¹⁻⁴. En TR se ha comunicado un único caso de recidiva en un paciente con NigA como enfermedad renal base y que presentó hematuria tras la vacunación, aunque no se realizó biopsia del injerto⁴.

La NigA puede recidivar en el TR, con una incidencia del 20-53% y con un tiempo medio de aparición de 7 años. Aunque infrecuente, la NigA puede también desarrollarse de novo en el TR^{7,8}. Nuestro paciente presentó esta complicación de forma temprana tras vacunarse, por lo que, aunque no se puede excluir la asociación coincidente, la relación temporal parece sugerir causalidad⁹. Asimismo, era un varón joven, en tratamiento con everolimus y HLA A2 y DR1, todos ellos factores de riesgo de NigA en el TR¹⁰. En el caso descrito, la vacuna pudo ser un estímulo más para el desarrollo del cuadro.

Casi todos los casos comunicados de NigA asociados a vacunación frente a SARS-CoV-2 se presentaron en pacientes jóvenes y entre la primera y tercera semanas siguientes a la vacuna¹⁻⁴. La principal manifestación clínica fue la hematuria macroscópica. La mayoría de los brotes ocurrieron tras la segunda dosis, pero el caso de recidiva en TR, antes mencionado, apareció a los pocos días tras la primera. En nuestro paciente el deterioro de función renal y el desarrollo de microhematuria comenzaron también precozmente, lo que hace que debamos prestar atención a una posible afectación temprana en el TR, especialmente en pacientes de riesgo^{2,4,10}.

Hasta la fecha, 843 receptores de TR en nuestro centro han recibido al menos 2 dosis de la vacuna frente al SARS-CoV-2 sin que hayamos identificado más casos de NigA (incidencia 0,1% en nuestra experiencia), lo que sugiere que se trata de un evento raro. No obstante, aunque el seguimiento de nuestro paciente es corto, esta complicación debe ser tenida en cuenta ya que podría tener consecuencias serias sobre la función del injerto renal.

Conflicto de intereses

La presente investigación no ha recibido ayudas específicas provenientes de agencias del sector público, sector comercial o entidades sin ánimo de lucro.

BIBLIOGRAFÍA

- Bomback AS, Kudose S, D'Agati VD. De novo and relapsing glomerular diseases after COVID-19 Vaccination: What do we know so far? *Am J Kidney Dis.* 2021;78:477-80, <http://dx.doi.org/10.1053/j.ajkd.2021.06.004>.
- Abramson M, Mon-Wei Yu S, Campbell KN, Chung M, Salem F. IgA Nephropathy After SARS-CoV-2 Vaccination. *Kidney Med.* 2021;3:860-3, <http://dx.doi.org/10.1016/j.xkme.2021.05.002>.
- Klomjit N, Alexander MP, Fervenza FP, et al. COVID-19 vaccination and glomerulonephritis. *Kidney Int Rep.* 2021, <http://dx.doi.org/10.1016/j.ekir.2021.09.008>. Online ahead of print.
- Perrin P, Bassand X, Benotmane I, Bouvier N. Gross hematuria following SARS-CoV-2 vaccination in patients with IgA nephropathy. *Kidney Int.* 2021;100:466-8, <http://dx.doi.org/10.1016/j.kint.2021.05.022>.
- Rahim SEG, Lin JT, Wang JC. A case of gross hematuria and IgA nephropathy flare-up following SARS-CoV-2 vaccination. *Kidney Int.* 2021;100:238, <http://dx.doi.org/10.1016/j.kint.2021.04.024>.
- McNally A, McGregor D, Searle M, Irvine J, Cross N. Henoch-Schönlein purpura in a renal transplant recipient with prior IgA nephropathy following influenza vaccination. *Clin Kidney J.* 2013;6:313-5, <http://dx.doi.org/10.1093/ckj/sft029>.
- Ponticelli C, Traversi L, Feliciani A, Cesana BM, Banfi G, Tarantino A. Kidney transplantation in patients with IgA mesangial glomerulonephritis. *Kidney Int.* 2001;60:1948-54, <http://dx.doi.org/10.1046/j.1523-1755.2001.00006.x>.
- Uffing A, Pérez-Saéz MJ, Jouve T, Bugnazet M, Malvezzi P, Muhsin SA, et al. Recurrence of IgA nephropathy after kidney transplantation in adults. *Clin J Am Soc Nephrol.* 2021;16:1247-55, <http://dx.doi.org/10.2215/CJN.00910121>.
- Cazorla-López JM, Wu J, Villanego-Fernández F, Naranjo-Muñoz J, Vígara-Sánchez LA, García-García-Doncel A, et al. IgA nephropathy after renal transplant: recurrences and de novo cases. *Transplant Proc.* 2020;52:515-8, <http://dx.doi.org/10.1016/j.transproceed.2019.12.008>.
- Von Visger JR, Gunay Y, Andreoni KA, Bhatt UY, Nori US, Pesavento TE, et al. The risk of recurrent IgA nephropathy in a steroid-free protocol and other modifying immunosuppression. *Clin Transplant.* 2014;28:845-54, <http://dx.doi.org/10.1111/ctr.12389>.

Marta Alonso^{a,*}, Florentino Villanego^a, Óscar Segurado^a, Luis Alberto Vígara^a, Cristhian Orellana^a, Pedro Quiros^b, Teresa García^a y Auxiliadora Mazuecos^a

^a Servicio de Nefrología, Hospital Universitario Puerta del Mar, Cádiz, España

^b Servicio de Nefrología. Hospital Universitario de Puerto Real, Cádiz, España

* Autor para correspondencia.

Correo electrónico: m.alonsom94@gmail.com (M. Alonso).

0211-6995/© 2021 Sociedad Española de Nefrología. Publicado por Elsevier España, S.L.U. Este es un artículo Open Access bajo la licencia CC BY-NC-ND (<http://creativecommons.org/licenses/by-nc-nd/4.0/>).

<https://doi.org/10.1016/j.nefro.2021.11.002>

Intoxicación por levotiroxina; papel de las técnicas extracorpóreas

Levothyroxine intoxication; role of extracorporeal techniques

Las intoxicaciones representan una patología frecuente en las urgencias hospitalarias; especialmente las debidas a fármacos^{1,2} (50% de los casos). Las consecuencias clínicas y su gravedad dependerán de las características del tóxico y sus metabolitos, volumen de distribución, peso molecular y afinidad a proteínas³. Además, las comorbilidades como el fallo renal o hepático pueden precipitar mayor toxicidad.

El tratamiento de las intoxicaciones como primer paso consiste en mantener la estabilidad clínica y hemodinámica del paciente y evitar la absorción intestinal del tóxico mediante émesis³. En ocasiones se precisan medidas adicionales como las técnicas de depuración extracorpóreas (TDE),

como la hemodiálisis y hemoperfusión, promueven la depuración sanguínea de tóxicos generados endógenamente por fallos orgánicos o por intoxicaciones exógenas^{4,5}.

Presentamos dos casos superpuestos de intoxicación por levotiroxina tratados con hemoperfusión (HF).

Pacientes mujeres de 50 y 53 años ingresan por intento autolítico de 100 comprimidos de levotiroxina de 50 mcg (caso 1) y consumo de 75 comprimidos de levotiroxina de 50 mcg (caso 2). No otros antecedentes personales de interés.

A la exploración física ambas presentan Glasgow entre 13-15, estables hemodinámicamente, sin alteraciones relevantes en la frecuencia cardíaca ni en su oximetría. ECG sin

