



## Caso clínico

# Síndrome nefrótico como manifestación de microangiopatía trombótica secundaria al uso crónico de sunitinib

John Fredy Nieto-Ríos<sup>a,b,\*</sup>, Camilo Andrés García-Prada<sup>b</sup>, Arbey Aristizabal-Alzate<sup>a</sup>, Gustavo Zuluaga-Valencia<sup>a</sup>, Dahyana Cadavid-Aljure<sup>a</sup>, Lina Maria Serna-Higueta<sup>c</sup> y Luis F. Arias<sup>d</sup>

<sup>a</sup> Departamento de Nefrología y Trasplante Renal, Hospital Pablo Tobón Uribe, Medellín, Colombia

<sup>b</sup> Departamento de Medicina Interna, Facultad de Medicina, Universidad de Antioquia, Medellín, Colombia

<sup>c</sup> Eberhard Karls University, Institute for Clinical Epidemiology und Applied Biometrics, Tubinga, Alemania

<sup>d</sup> Departamento de Patología, Facultad de Medicina, Universidad de Antioquia, Medellín, Colombia

### INFORMACIÓN DEL ARTÍCULO

#### Historia del artículo:

Recibido el 1 de febrero de 2021

Aceptado el 2 de agosto de 2021

On-line el 20 de septiembre de 2021

#### Palabras clave:

Sunitinib

Microangiopatía trombótica

Síndrome nefrótico

Tumor de GIST

### RESUMEN

El síndrome nefrótico en los pacientes con cáncer se puede asociar a su enfermedad de base o al tratamiento quimioterapéutico. El cáncer de órganos sólidos puede producir una glomerulonefritis membranosa que se manifiesta con síndrome nefrótico; otras presentaciones histológicas menos frecuentes son la glomerulosclerosis focal y segmentaria y la enfermedad de cambios mínimos. Adicionalmente, los tratamientos quimioterapéuticos pueden causar toxicidad renal por afectación de los pequeños vasos sanguíneos, los glomérulos, los túbulos y el intersticio. Los inhibidores de la tirosina quinasa como el sunitinib pueden causar daño endotelial y podocitario, produciendo una microangiopatía trombótica limitada a los riñones, que se manifiesta con proteinuria e hipertensión. Se presenta el caso de un hombre anciano con tumor del estroma gastrointestinal (GIST, por sus siglas en inglés) que fue tratado con sunitinib y como complicación presentó una microangiopatía trombótica manifestada con síndrome nefrótico e hipertensión de difícil control, que se controló al suspender este medicamento pero con desenlace fatal por su neoplasia maligna.

© 2021 Sociedad Española de Nefrología. Publicado por Elsevier España, S.L.U. Este es un artículo Open Access bajo la licencia CC BY-NC-ND (<http://creativecommons.org/licenses/by-nc-nd/4.0/>).

\* Autora para correspondencia.

Correo electrónico: [linasernahigueta@gmail.com](mailto:linasernahigueta@gmail.com) (J.F. Nieto-Ríos).

<https://doi.org/10.1016/j.nefro.2021.08.004>

0211-6995/© 2021 Sociedad Española de Nefrología. Publicado por Elsevier España, S.L.U. Este es un artículo Open Access bajo la licencia CC BY-NC-ND (<http://creativecommons.org/licenses/by-nc-nd/4.0/>).

## Nephrotic syndrome as a manifestation of thrombotic microangiopathy due to long-term use of sunitinib

### ABSTRACT

#### Keywords:

Sunitinib  
Thrombotic microangiopathy  
Nephrotic syndrome  
GIST tumor

Nephrotic syndrome in patients with cancer may be related to the primary malignancy or chemotherapeutic therapy. Solid organ cancers may cause membranous glomerulonephritis manifesting with nephrotic syndrome; other less common histologic presentations include focal and segmental glomerulosclerosis and minimal change disease. In addition, chemotherapy agents can cause renal toxicity by affecting the small blood vessels, glomeruli, tubules, and interstitium. Tyrosine kinase inhibitors such as sunitinib may cause endothelial and podocyte damage leading to renal limited thrombotic microangiopathy, manifested by proteinuria and hypertension. We report a case of an elderly man with gastrointestinal stromal tumor (GIST) on treatment with sunitinib who had as a complication of a thrombotic microangiopathy manifested with nephrotic syndrome and difficult-to-control hypertension, which was controlled by stopping this drug but with a fatal outcome due to its malignant neoplasm.

© 2021 Sociedad Española de Nefrología. Published by Elsevier España, S.L.U. This is an open access article under the CC BY-NC-ND license (<http://creativecommons.org/licenses/by-nc-nd/4.0/>).

### Introducción

El cáncer puede afectar el riñón secundario a lesiones glomerulares (glomerulopatías paraneoplásicas), o como consecuencia de los efectos tóxicos de la quimioterapia, radiación administrada por mieloablación y la afectación directa de la vasculatura renal por las células tumorales<sup>1,2</sup>. Entre los medicamentos relacionados con daño renal se encuentran los inhibidores del receptor de tirosina quinasa como el sunitinib<sup>3,4</sup>.

El sunitinib es un inhibidor multitarget de tirosina quinasa que bloquea la actividad de múltiples enzimas, entre ellas el factor de crecimiento endotelial vascular (VEGF), sistema de señalización implicado en la angiogénesis y el crecimiento tumoral<sup>2,5</sup>. Creciente evidencia reporta el riesgo de este medicamento en causar daño de los pequeños vasos sanguíneos y en los glomérulos renales, el cual clínicamente se manifiesta con hipertensión arterial, proteinuria, síndrome nefrótico y falla renal aguda<sup>6</sup>. Las lesiones renales observadas más frecuentes son glomeruloesclerosis focal y segmentaria, microangiopatía trombótica (MAT), y en ocasiones, necrosis tubular aguda y nefritis intersticial aguda<sup>1,3,5-10</sup>.

A continuación reportamos un caso raro de microangiopatía trombótica limitada al riñón secundaria a uso de sunitinib varios meses posteriores a su inicio, el cual fue documentado por biopsia renal y que derivó en enfermedad renal crónica con síndrome nefrótico e hipertensión de difícil control, que se controlaron al suspender el medicamento, pero con desenlace fatal por la neoplasia maligna.

### Reporte de caso

Hombre de 74 años, con antecedentes de hipertensión arterial e hipotiroidismo, con función renal basal normal (creatinina 0,8 mg/dl, sin proteinuria). En el año 2014 se le realizó

diagnóstico de tumor GIST (gastrointestinal stromal tumor por sus siglas en inglés) en esófago distal con múltiples lesiones metastásicas a hígado; el paciente fue tratado inicialmente con 54 ciclos de imatinib (inhibidor de la tirosina quinasa [ITK]). En el 2018 se observó progresión tumoral de las lesiones de esófago e hígado, con evidencia de nuevas lesiones en pulmones por lo cual se hizo cambio por sunitinib (ITK más potente) el cual recibió durante el período desde agosto de 2018 hasta mayo de 2020; en total, el paciente recibió 6 ciclos consistentes en 50 mg/día de sunitinib durante 4 semanas, seguidos de 2 semanas de descanso.

En abril de 2020 el paciente presentó deterioro progresivo de su función renal, con elevación de la creatinina sérica, proteinuria en rango nefrótico, edema marcado de miembros inferiores y palpebrales; asociado a disnea de esfuerzo, ortopnea, disnea paroxística nocturna y disminución de la diuresis. En análisis paraclínicos complementarios se documentó anemia macrocítica, LDH elevada, prueba de Coombs directa negativa; complemento sérico C3 y C4 en valores normales (C3: 112 mg/dl y C4: 22 mg/dl), ADAMTS 13 normal, sin trombocitopenia, sin reticulocitosis ni consumo de haptoglobina, crioglobulinas negativas y con presencia de esquistocitos 1% en el extendido de sangre periférica. No se encontró compromiso de otros órganos, con ecocardiograma normal; la macrocitosis se asoció a deficiencia de vitamina B12 (tabla 1).

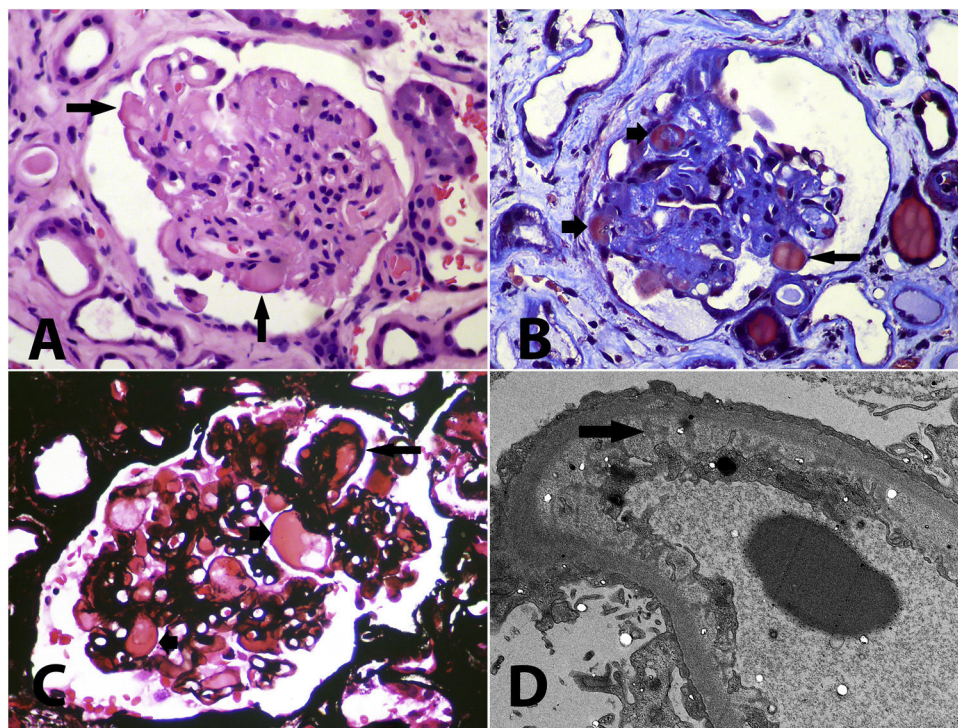
Ante este escenario clínico se plantearon como posibilidades diagnósticas nefropatía membranosa secundaria a su patología oncológica de base o efecto adverso medicamentoso (sunitinib) tipo MAT.

Inicialmente, se trató la hipertensión con amlodipina 10 mg/día, metoprolol 100 mg/día, furosemida 40 mg/día, prazosina 6 mg/día con control adecuado de las cifras de presión arterial y mejoría de su diuresis. Se realizó biopsia renal con hallazgos de microangiopatía trombótica crónica acompañada de glomeruloesclerosis focal y segmentaria secundaria (fig. 1), adicionalmente se reportó intersticio con edema, infiltrado inflamatorio mononuclear y daño

Tabla 1 – Exámenes de laboratorio

Estudios hematológicos		Estudios renales		Perfil coagulación	
Hemoglobina	11,6 g/dl	Creatinina	2,58 mg/dl	TTP	32 seg
Hematocrito	35,5%	BUN	31 mg/dl	TP	12 seg
Leucocitos	5150 mm <sup>3</sup>	Proteínas orina 24 h	5,8 g	INR	1,1
Neutrófilos	3930 mm <sup>3</sup>	Uroanálisis		Coombs directo	Negativo
Plaquetas	218.000 mm <sup>3</sup>	pH	5,5	Perfil endocrino	
Esquistocitos	1%	Densidad	1020	TSH	3,65 mUI
VCM	109 fl	Proteínas	500 mg/dl	Perfil metabólico	
ESP: Esquistocitos + y presencia de macrocitos		Eritrocitos	Negativo	Albúmina	1,6 g/dl
Estudios hepáticos		Leucocitos	Negativo	Colesterol total	170 mg/dl
AST	24 U/L	Electrolitos en sangre		Colesterol HDL	35 mg/dl
ALT	14 U/L	Sodio	145 mEq/L	Triglicéridos	199 mg/dl
Bilirrubina total	0,55 mg/dl	Cloro	106 mEq/L	Glucemia ayunas	115 mg/dl
Fosfatasa alcalina	64 U/L	Potasio	3,7 mEq/L	HbA1C	5,8%
LDH	438 U/L	Calcio	6,94 mg/dl	Vitamina B12	150 ng/ml
Haptoglobina	160 mg/dl	Fosforo	5,2 mg/dl	ADAMTS 13	56%

ALT: alanina transaminasa; AST: aspartato transaminasa; BUN: nitrógeno ureico; HbA1C: hemoglobina glucosilada; LDH: lactato deshidrogenasa; TSH: hormona estimulante de la tiroides; VCM: volumen corpuscular medio..



**Figura 1 – A:** Glomérulo con aspecto solidificado, con pérdida o disminución de luces capilares, algunas paredes capilares se ven engrosadas y hay segmentos hialinos (flechas) que pueden corresponder a segmentos con daño irreversible y exudado de proteínas, o a trombos intracapilares (hematoxilina-eosina, X400). **B:** Glomérulo con retracción isquémica, compactación y segmentos hialinos (flechas cortas), y un trombo reciente intracapilar (flecha larga) (tricromico de Masson, X400). **C:** Acúmulos intracapilares de material hialino o proteináceo (flechas cortas) que pueden corresponder a segmentos de hialinosis o a trombos en vía de organización; se reconoce un doble contorno (flecha larga) y las luces capilares se ven estrechas (plata-metamina, X400). **D:** Daño podocitario difuso, con pérdida de pedicelos, marcado edema subendotelial, con pérdida de fenestraciones (flecha); en otros capilares se detectan dobles contornos, sin depósitos electrón-densos (microscopia electrónica de transmisión, aumento original, X2.100).

epitelial agudo (nefritis tubulointersticial), con presencia en algunas arteriolas de trombos en vías de organización. Por los hallazgos de la biopsia en un paciente que por ningún motivo deseaba diálisis, se decidió en el mes de mayo de 2020

suspender sunitinib, presentando mejoría significativa de la función renal, resolución del síndrome nefrótico, control de sus cifras de presión arterial y sin signos de anemia hemolítica microangiopática; los resultados de los últimos análisis

paraclínicos realizados en septiembre de 2020 fueron creatinina 1,26 mg/dl, hemoglobina 11,7 g/dl, plaquetas 523.000 mm<sup>3</sup>, LDH 287 U/L, extendido de sangre periférica sin presencia de esquistocitos, albúmina 3,5 g/dl y proteinuria en orina de 24 h de 120 mg. Sin embargo, el paciente presentó progresión de las lesiones hepáticas tumorales sin posibilidad de manejo adicional, por lo cual se decidió tratamiento paliativo y el paciente murió debido a las lesiones tumorales malignas en octubre de 2020.

## Discusión

El sunitinib es un ITK que afecta las vías del VEGFR (vascular endothelial growth factor receptor según sus siglas en inglés) y del PDGFR (platelet-derived growth factor receptor según sus siglas en inglés). Su uso está cada vez más extendido en la oncología por sus propiedades antiangiogénicas, siendo indicado principalmente en carcinoma de células renales, GIST y tumores neuroendocrinos de páncreas<sup>7</sup>.

La toxicidad renal relacionada con los ITK se ha descrito con sunitinib<sup>5,10,11</sup>; en la literatura se describen pacientes con un síndrome similar a la preeclampsia con hipertensión y proteinuria, con mejoría después de suspender o disminuir la dosis de sunitinib<sup>7,11</sup>; en otro paciente con diagnóstico GIST se desarrolló una MAT, pero sin datos de biopsia renal<sup>12</sup>; posteriormente, han reportado diferentes casos de MAT histológicamente documentado en pacientes en tratamiento con sunitinib<sup>5,8,13-15</sup> y de nefritis intersticial aguda secundaria a sunitinib<sup>16</sup>. Otras lesiones histopatológicas renales secundarias al tratamiento antiangiogénico incluyen nefropatía por IgA, glomerulonefritis membranoproliferativa y glomeruloesclerosis focal y segmentaria, con un sesgo en los reportes ya que la mayoría de los pacientes en este contexto de falla renal y cáncer en quimioterapia no son sometidos de biopsia de riñón<sup>6,14,17</sup>.

El VEGF se expresa constitutivamente por los podocitos, y los receptores de VEGF están presentes en las células endoteliales capilares glomerulares normales. La patogenia de la MAT en pacientes que reciben terapia anti-VEGF probablemente se relaciona con la perturbación de la señalización del eje VEGF podocito-endotelial<sup>18,19</sup>; en estudios en animales donde se administró anticuerpos anti-VEGF se observó desprendimiento de las células endoteliales glomerulares y disminución de la producción de nefrina<sup>5</sup>.

El mecanismo exacto por el cual la terapia anti-VEGF causa proteinuria no se conoce bien, pero se han propuesto varios mecanismos; uno de ellos parece ser una consecuencia directa de la inhibición de VEGF, ya que este se expresa en la nefrona normal, manteniendo la barrera de filtración y la integridad endotelial glomerular<sup>2,18</sup>. Adicionalmente, la inhibición de VEGF disminuye la biodisponibilidad de óxido nítrico y prostaglandina I<sub>2</sub>, lo cual puede contribuir tanto a una lesión isquémica como a una lesión por hiperfiltración en nefronas no isquémicas<sup>14,20</sup>. Otro posible mecanismo es el incremento en la producción de eritropoyetina, lo que aumenta la viscosidad sanguínea incrementando el riesgo de microtrombosis glomerular<sup>5</sup>.

Una revisión de estudios publicados demostró una variedad de enfoques para el manejo de la TMA asociada a

sunitinib, que van desde el uso de bloqueadores de los receptores de angiotensina<sup>13</sup> hasta el intercambio de plasma urgente y la suspensión de la terapia<sup>12,21</sup>. El espectro clínico de gravedad es amplio, desde proteinuria aislada hasta hipertensión y déficit neurológicos. En el paciente presentado, la toxicidad renal por sunitinib se manifestó con falla renal progresiva, síndrome nefrótico e hipertensión arterial de difícil control asociados a MAT con compromiso limitado al riñón, con mejoría renal al suspender este medicamento.

La incidencia de toxicidad renal asociada con los ITK podría ser mayor debido a la falta de datos de biopsia renal y a la falta de detección sistémica de proteinuria de novo. Sugerimos monitorizar de cerca a los pacientes que reciben ITK, evaluando la función renal, lo cual incluye la presencia de proteínas en orina y el sedimento urinario, considerando la realización de biopsia renal en aquellos pacientes con disfunción renal dado que esta excluye otras etiologías y orientaría hacia la terapia adecuada.

## Conclusión

El abordaje del síndrome nefrótico en pacientes con cáncer requiere un enfoque integral para evaluar si está asociado a la enfermedad de base, al tratamiento quimioterapéutico o a otra causa. El sunitinib es un medicamento en auge para el tratamiento del cáncer por sus propiedades antiangiogénicas. Sin embargo, uno de sus efectos secundarios es la microangiopatía trombótica limitada al riñón que se puede manifestar con síndrome nefrótico e hipertensión. Se recomienda en los pacientes que reciben este medicamento realizar monitorización continua de la función renal, lo cual incluye la presencia de proteínas en orina y evaluación del sedimento urinario. En caso de deterioro de la función renal o desarrollo de hipertensión o proteinuria se debe considerar la suspensión del sunitinib.

## Conflicto de intereses

El Dr. Nieto-Ríos ha dictado conferencias de microangiopatías trombóticas patrocinadas por Alexion Pharma. El resto de autores no declaran ningún conflicto de interés.

## BIBLIOGRAFÍA

1. Cattran D, Sheridan A, McGrath M. Primary and secondary glomerular diseases. En: *Nephrology Self-Assessment Program*. 2020; 19(2).
2. De Francisco ALM, Macia M, Alonso F, Garcia P, Gutierrez E, Quintana LF, et al. Onco-nephrology: Cancer, chemotherapy and kidney. *Nefrologia*. 2019;39:473-81.
3. Baek SH, Kim H, Lee J, Kim DK, Oh KH, Kim YS, et al. Renal adverse effects of sunitinib and its clinical significance: a single-center experience in Korea. *Korean J Intern Med*. 2014;29:40-8.
4. Miller AJ, Chang A, Cunningham PN. Chronic microangiopathy due to DCR-MYC, a Myc-targeted short interfering RNA. *Am J Kidney Dis*. 2020;75:513-6.
5. Levey SA, Bajwa RS, Picken MM, Clark JI, Barton K, Leehey DJ. Thrombotic microangiopathy associated with sunitinib, a

- VEGF inhibitor, in a patient with factor V Leiden mutation. *NDT Plus*. 2008;1:154-6.
6. Izzedine H, Escudier B, Lhomme C, Pautier P, Rouvier P, Gueutin V, et al. Kidney diseases associated with anti-vascular endothelial growth factor (VEGF): An 8-year observational study at a single center. *Medicine (Baltimore)*. 2014;93:333-9.
  7. Obhrai JS, Patel TV, Humphreys BD. The case /progressive hypertension and proteinuria on anti-angiogenic therapy. *Kidney Int*. 2008;74:685-6.
  8. Noronha V, Punatar S, Joshi A, Desphande RV, Prabhash K. Sunitinib-induced thrombotic microangiopathy. *J Cancer Res Ther*. 2016;12:6-11.
  9. Perazella MA, Izzedine H. New drug toxicities in the onco-nephrology world. *Kidney Int*. 2015;87:909-17.
  10. Pfister F, Amann K, Daniel C, Klewer M, Buttner A, Buttner-Herold M. Characteristic morphological changes in anti-VEGF therapy-induced glomerular microangiopathy. *Histopathology*. 2018;73:990-1001.
  11. Patel TV, Morgan JA, Demetri GD, George S, Maki RG, Quigley M, et al. A preeclampsia-like syndrome characterized by reversible hypertension and proteinuria induced by the multitargeted kinase inhibitors sunitinib and sorafenib. *J Natl Cancer Inst*. 2008;100:282-4.
  12. Kapiteijn E, Brand A, Kroep J, Gelderblom H. Sunitinib induced hypertension, thrombotic microangiopathy and reversible posterior leukoencephalopathy syndrome. *Ann Oncol*. 2007;18:1745-7.
  13. Bollee G, Patey N, Cazajous G, Robert C, Goujon JM, Fakhouri F, et al. Thrombotic microangiopathy secondary to VEGF pathway inhibition by sunitinib. *Nephrol Dial Transplant*. 2009;24:682-5.
  14. Costero O, Picazo ML, Zamora P, Romero S, Martinez-Ara J, Selgas R. Inhibition of tyrosine kinases by sunitinib associated with focal segmental glomerulosclerosis lesion in addition to thrombotic microangiopathy. *Nephrol Dial Transplant*. 2010;25:1001-3.
  15. Jhaveri KD, Flombaum CD, Kroog G, Glezerman IG. Nephrotoxicities associated with the use of tyrosine kinase inhibitors: A single-center experience and review of the literature. *Nephron Clin Pract*. 2011;117:c312-9.
  16. Winn SK, Ellis S, Savage P, Sampson S, Marsh JE. Biopsy-proven acute interstitial nephritis associated with the tyrosine kinase inhibitor sunitinib: a class effect? *Nephrol Dial Transplant*. 2009;24:673-5.
  17. Turan N, Benekli M, Ozturk SC, Inal S, Memis L, Guz G, et al. Sunitinib- and sorafenib-induced nephrotic syndrome in a patient with gastrointestinal stromal tumor. *Ann Pharmacother*. 2012;46:e27.
  18. Eremina V, Jefferson JA, Kowalewska J, Hochster H, Haas M, Weisstuch J, et al. VEGF inhibition and renal thrombotic microangiopathy. *N Engl J Med*. 2008;358:1129-36.
  19. Frangie C, Lefaucheur C, Medioni J, Jacquot C, Hill GS, Nochy D. Renal thrombotic microangiopathy caused by anti-VEGF-antibody treatment for metastatic renal-cell carcinoma. *Lancet Oncol*. 2007;8:177-8.
  20. Takahashi D, Nagahama K, Tsuura Y, Tanaka H, Tamura T. Sunitinib-induced nephrotic syndrome and irreversible renal dysfunction. *Clin Exp Nephrol*. 2012;16:310-5.
  21. Talebi TN, Stefanovic A, Merchan J, Lian E, Silva O. Sunitinib-induced microangiopathic hemolytic anemia with fatal outcome. *Am J Ther*. 2012;19:e143-5.