

Luis Alberto Dorantes-Carrillo^a, Martha Medina-Escobedo^b,
Yaseth Aridai Cobá-Canto^c, Alberto Alvarez-Baeza^c,
Nina Méndez Domínguez^{b,*}

^a Universidad Autónoma de Yucatán, Facultad de Medicina,
Mérida, México

^b Hospital Regional de Alta Especialidad de la Península de
Yucatán, Mérida, México

^c Universidad Marista de Mérida, Escuela de Medicina, Mérida,
México

* Corresponding author.

E-mail address: nina.mendez@salud.gob.mx

(N. Méndez Domínguez).

<https://doi.org/10.1016/j.nefro.2020.11.021>

0211-6995/© 2021 Sociedad Española de Nefrología. Published
by Elsevier España, S.L.U. This is an open access article
under the CC BY-NC-ND license (<http://creativecommons.org/licenses/by-nc-nd/4.0/>).

¿Sinergia del tratamiento con tiosulfato sódico y hemodiálisis extendida en el manejo de la calcifilaxis? A propósito de un caso

Synergy of sodium thiosulphate treatment and expanded hemodialysis in the management of calciphylaxis? A case report

Sr. Director:

La calcifilaxis, también conocida como arteriopatía urémica calcificante (CUA), es una complicación grave e infrecuente en los pacientes en hemodiálisis crónica¹. En su patogenia, además de la implicación del metabolismo mineral-óseo, se ha planteado el posible papel deletéreo que podrían tener determinadas moléculas de tamaño medio². La hemodiálisis extendida (HDx) justamente favorece la eliminación efectiva de este tipo de moléculas, por lo que creemos que podrían jugar un papel en el manejo de esta entidad.

Presentamos el caso de una mujer de 47 años con antecedentes de diabetes mellitus tipo 1 de larga data y mal control, hipertensión arterial, cardiopatía isquémica cónica y estenosis aórtica severa, que requirió recambio valvular aórtico con inicio de anticoagulación con acenocumarol 2 meses antes del ingreso, hiperparatiroidismo secundario y enfermedad renal crónica categoría G5 según KDIGO 2012 de probable etiología diabética en hemodiálisis crónica a través de una fístula arteriovenosa radiocefálica en miembro superior izquierdo.

Refiere un cuadro de 2 semanas de evolución caracterizado por la presencia de lesiones inicialmente pequeñas y eritematosas que fueron progresando a ulcerosas, algunas circulares con un centro negrozco, muy dolorosas, con presencia de exudado que resulta positivo para *Pseudomonas aeruginosa*. Se realiza biopsia cutánea de una de las lesiones siendo esta compatible con calcifilaxis por lo que se decide su ingreso en nefrología. Analíticamente destaca una procalcitonina 1,49 ng/m; proteína C reactiva 26,6 mg; índice neutrófilo-linfocito (INL) 5,75; índice plaquetas-linfocito (IPL) 413,70 e índice de inmunidad-inflamación sistémica (SII) 1.737; calcio 10,30 mg/dl; fosfato 5,05 mg/dl; hormona paratiroidea (PTH)

biointacta (1-84) 490 pg/m y 25-OH-vitamina D 10,8 ng/m. La ecografía cervical muestra un nódulo hipocogénico de 1,38 cm de diámetro en relación con hiperplasia vs. hipertrofia de glándulas paratiroides.

Se decide manejo conjunto con dermatología con curas cada 48 h con tiosulfato sódico tópico, además de tiosulfato sódico intravenoso a dosis de 12,5 g poshemodiálisis (3 veces por semana). Se intensificó la dosis de diálisis con sesiones diarias de 210 min y cambio a hemodiálisis extendida con filtro Theranova 500[®] 2 m² (Baxter International Inc., Deerfield, IL, EE. UU.) con un Qb medio de 313 ml/min, un Qd medio de 500 ml/min y un Kt medio de 41 l. Entre otras medidas se cambió a anticoagulación con enoxaparina, se suspendió su tratamiento con paricalcitol, vitamina D y hierro. Se optimizó el manejo de su hiperparatiroidismo secundario con cinacalcet, quelantes de fósforo no cálcicos y baño de diálisis bajo en calcio (1,25 mEq/l). Se asoció antibioterapia con ceftazidima y vancomicina.

Al alta, se evidencia mejoría de los parámetros inflamatorios, junto con una buena evolución de las lesiones cutáneas hasta su resolución completa a los 5 meses del inicio del tratamiento (tabla 1 y fig. 1). Sin embargo, observamos un empeoramiento de la PTH a pesar del aumento progresivo en a la dosis de calcimiméticos. Se decide iniciar etelcalcetida intradiálisis, estando pendiente de evolución en el momento actual.

A pesar del tratamiento correcto un gran porcentaje de pacientes fallecen (35% en un año, a pesar del tratamiento y el 55% si no se trata)³. Se ha mencionado que la alteración del metabolismo mineral-óseo es el principal factor predisponente de esta enfermedad¹. Sin embargo, este caso resalta el posible rol de otros factores no tradicionales dada la persistencia en el tiempo del hiperparatiroidismo, a pesar de evidenciar una mejoría sustancial y mantenida tanto de las lesiones como de los parámetros inflamatorios.

Tabla 1 – Evolución de los parámetros inflamatorios y del metabolismo mineral-óseo de la paciente

	2 días antes del ingreso	Día 1	Día 2	Día 5	Día 10	Día 25	Día 27	Día 62	Día 64	Día 97	Día 125	Día 153
Proteína C reactiva (mg/l)	31,26	35,58	26,6		25,57	8,46		3,21		0,98		1,03
Procalcitonina (ng/ml)	0,83	1,35	1,49		1,04	0,74		0,99				
INL	7,85	5,75	6,55	5,73	10,44	2,67	3,69	8,63	3,61	3,25	3,45	3,53
IPL	564,58	413,70	378,95	362,86	425,42	237,84	205,69	261,45	253,52	248,24	215,31	205,49
SII	2128,48	1737,53	1887,16	1455,06	2620,61	704,00	933,84	1871,95	649,01	685,13	727,73	659,64
Ferritina (ng/ml)										458,00		
Proteínas totales (g/dl)	6,66		6,68	6,95	7,57			6,87		6,94		6,67
Leucocitos (μ l)	5,00	5,93	6,59	5,74	7,81	5,05	6,76	8,97	3,90	4,06	4,95	4,80
Neutrófilos (μ l)	3,77	4,20	4,98	4,01	6,16	2,96	4,54	7,16	2,56	2,76	3,38	3,21
Linfocitos (μ l)	0,48	0,73	0,76	0,70	0,59	1,11	1,23	0,83	0,71	0,85	0,98	0,91
Hemoglobina (g/dl)	7,80	8,50	10,70	10,00	10,80	10,90	11,20	10,90	11,00	10,10	10,20	10,80
Plaquetas (μ l)	271,00	302,00	288,00	254,00	251,00	264,00	253,00	217,00	180,00	211,00	211,00	187,00
Calcio (mg/dl)	10,19		10,30	9,64	9,77	9,79		10,18		10,06		9,92
Fosfatos (mg/dl)	6,78		5,05		2,72					4,90		4,45
PTH Biointacta (1-84) (pg/ml)			490,00		315,00					824,00		1046,00

INL: índice neutrófilo linfocito; IPL: índice plaquetas linfocito; SII: índice de inmunidad-inflamación sistémica.

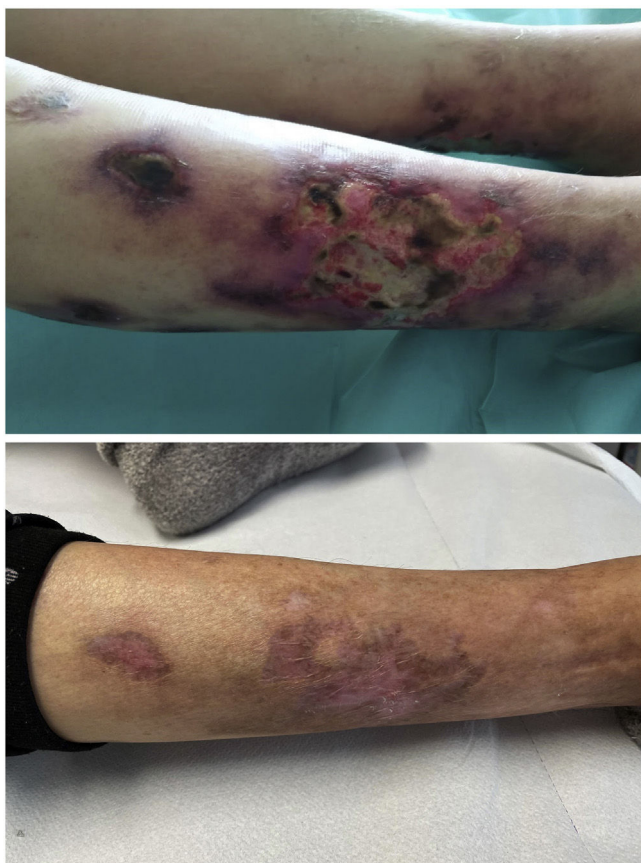


Figura 1 – Lesiones en el miembro inferior derecho durante el ingreso hospitalario (superior) y a los 5 meses del tratamiento con tiosulfato y hemodiálisis extendida diaria (inferior).

El tiosulfato intravenoso y tópico podrían jugar un papel muy importante en este aspecto, sin embargo, podrían no ser suficientes para explicar la rápida mejoría inflamatoria y cutánea de la paciente. En este sentido, cabe destacar que den-

tro de la fisiopatología de la enfermedad se ha postulado la implicación tanto de un exceso de citoquinas como de la alteración de la coagulación⁴. Especialmente se menciona el posible papel de las adipoquinas, entre ellas el *Vascular Endothelial Growth Factor A* (VEGF-A) que induce a la calcificación y podría explicar la mayor frecuencia de calcifilaxis en el síndrome POEMS⁵. De igual manera, la leptina, otra adipoquina, se ha relacionado con la promoción osteoblástica y la mineralización de células musculares lisas². Estas dos proteínas pesan 46 kDa y 16 kDa, respectivamente, y este hecho las colocan dentro del grupo de moléculas de mediano tamaño⁶ que son el objetivo fundamental de la hemodiálisis extendida a través de las nuevas membranas de medio cut-off.

Por ello, a falta de estudios más amplios concluimos que la hemodiálisis extendida podría ser un buen complemento al tratamiento con tiosulfato en el manejo de la calcifilaxis en los pacientes en hemodiálisis crónica.

BIBLIOGRAFÍA

1. Fernández M, Morales E, Gutierrez E, Polanco N, Hernández E, Mérida E, et al. Calciphylaxis: Beyond CKD-MBD. *Nefrologia*. 2017;37:501-7, <http://dx.doi.org/10.1016/j.nefro.2017.02.006>.
2. Chen NX, O'Neill K, Akl NK, Moe SM. Adipocyte induced arterial calcification is prevented with sodium thiosulfate. *Biochem Biophys Res Commun*. 2014;449:151-6, <http://dx.doi.org/10.1016/j.bbrc.2014.05.005>.
3. Nigwekar SU, Brunelli SM, Meade D, Wang W, Hymes J, Lacson E Jr. Sodium thiosulfate therapy for calcific uremic arteriopathy. *Clin J Am Soc Nephrol*. 2013;8:1162-70, <http://dx.doi.org/10.2215/cjn.09880912>.
4. Harris C, Kiaii M, Lau W, Farah M. Multi-intervention management of calcific uremic arteriopathy in 24 patients. *Clin Kidney J*. 2018;11:704-9, <http://dx.doi.org/10.1093/ckj/sfy007>.
5. Nigwekar SU, Thadhani R, Brandenburg VM. Calciphylaxis. *N Engl J Med*. 2018;379:399-400, <http://dx.doi.org/10.1056/NEJMc1807324>.
6. Holmes DI, Zachary I. The vascular endothelial growth factor (VEGF) family: Angiogenic factors in health and disease.

Genome Biol. 2005;6:209,
<http://dx.doi.org/10.1186/gb-2005-6-2-209>.

Francisco Valga^{a,b,*}, Tania Monzón^c, Marian Rincón^a,
 Nicanor Vega-Díaz^{a,b}, Jose Carlos de la Flor^d,
 Sara Aladro Escribano^a, Adonay Santana-Quintana^a,
 Raquel Santana-Estupiñan^a y José Carlos Rodríguez-Pérez^{a,b}

^a Servicio de Nefrología, Hospital Universitario de Gran Canaria
 Doctor Negrín, Las Palmas de Gran Canaria, Las Palmas, España

^b Programa de Doctorado en Investigación en Biomedicina, Facultad
 de Ciencias de la Salud, Departamento de Ciencias Clínicas,
 Universidad de Las Palmas de Gran Canaria, Las Palmas de Gran
 Canaria, Las Palmas, España

^c Centro de Hemodiálisis Avericum Negrín, Las Palmas de Gran
 Canaria, Las Palmas, España

^d Servicio de Nefrología, Hospital Central de la Defensa Gómez Ulla,
 Madrid, España

* Autor para correspondencia.

Correo electrónico: fvalga@hotmail.com (F. Valga).

<https://doi.org/10.1016/j.nefro.2021.02.002>
 0211-6995/© 2021 Sociedad Española de Nefrología. Publicado
 por Elsevier España, S.L.U. Este es un artículo Open Access
 bajo la licencia CC BY-NC-ND (<http://creativecommons.org/licenses/by-nc-nd/4.0/>).

Acute kidney injury following naphthalene poisoning in children

Lesión renal aguda después de la intoxicación por naftalina en niños

Dear Editor:

Acute poisoning in children is a frequent cause of admission to emergency units and can lead to death and acute kidney injury (AKI). The incidence of poisoning in children varies from 0.33% to 7.6%.¹ Naphthalene poisoning can lead to a severe clinical

Picture.² AKI due to naphthalene poisoning is very uncommonly reported in the literature, especially if it requires renal replacement therapy. Acute intravascular hemolysis may be the major mechanism of AKI in naphthalene poisoning.^{3,4} In this study, we described a rare case of AKI following naphthalene poisoning in a pediatric patient successfully treated.

Table 1 – Laboratory findings on admission and during the follow-up of the patient.

Parameters	Admission	9h	24h	3rd Day	5th Day	10th Day	12th Day	13th Day	Discharge
Potassium	4.09	4.04	4.53	4.23	3.33	5.39	6.93	5.63	3.83
Sodium	135	136	130	137	139	137	135	136	134
Urea	45	62	55	80	51	67	79	65	69
Creatinine	0.7	1.4	1.4	2.1	1.9	2.2	2.6	1.7	1.2
eGFR	51	25.5	0	0	0	16.2	21	32.4	30
AST	75	1281	738	64	**	**	**	**	23
ALT	22	687	569	139	**	**	**	**	10
DB	0.23	**	2.87	1.31	0.33	**	**	**	**
IB	0.34	**	3.14	1.23	1.02	**	**	**	**
PT	12.1	12.2	13.8	11.6	11.2	12	**	12.5	**
aPTT	26.7	25.9	32	27.5	23.8	31.3	**	31.7	**
D-LDH	**	3205	**	972	**	**	**	**	**
Hemoglobin	13	11.1	10.1	8.5	7.8	7.4	8.1	9.5	10.1
Leukocytes	12,420	7940	8020	15,820	11,170	10,230	**	11,000	7530
Platelets	479,000	281,000	209,000	188,000	139,000	323,000	**	403,000	367,000
PH***	**	7.38	**	**	**	**	**	**	**
pCO2***	**	30.5	**	**	**	**	**	**	**
HCO3***	**	19.5	**	**	**	**	**	**	**

AST: Aspartate aminotransferase; ALT: Alanine aminotransferase; D-LDH: D-lactate dehydrogenase; CK: Creatine phosphokinase; PT: Prothrombin time; aPTT: partial time of thromboplastin; DB: direct bilirubin; IB: Indirect bilirubin; eGFR: estimated Glomerular Filtration Rate. ** Not available. ***Arterial Gasometry.

Reference values: Potassium (3.5–5.5 mmol/L); Sodium (135–145 mmol/L); Chloride (96–109 mmol/L); Glucose (74–106 mg/dL); Urea (13–43 mmol/L); Creatinine (0.6–1.1 mmol/L); AST (<32 mg/dL); ALT (< 31 mg/dL); DB (< 1 UI/L); DI (< 1 UI/L); PT (10–14 s); aPTT (22–28 s); D-LDH (230–460 UI/L); Albumin (>3.5 UI/L); Hemoglobin 11.3/15.2 g/dL; leukocytes (3600–10,000/mm³); platelets (150,000–450,000/mm³); PH (7.35–7.45); pCO2 (35/45 mmHg); pO2 (85–100 mmHg); HCO3 (22/26 mmol/L); BE (–4/+4).