



## Carta al Director

# Fracaso renal agudo y síndrome nefrótico secundario a glomerulosclerosis segmentaria y focal asociada a COVID-19

## Acute kidney injury and nephrotic syndrome secondary to COVID-19-associated focal segmental glomerulosclerosis

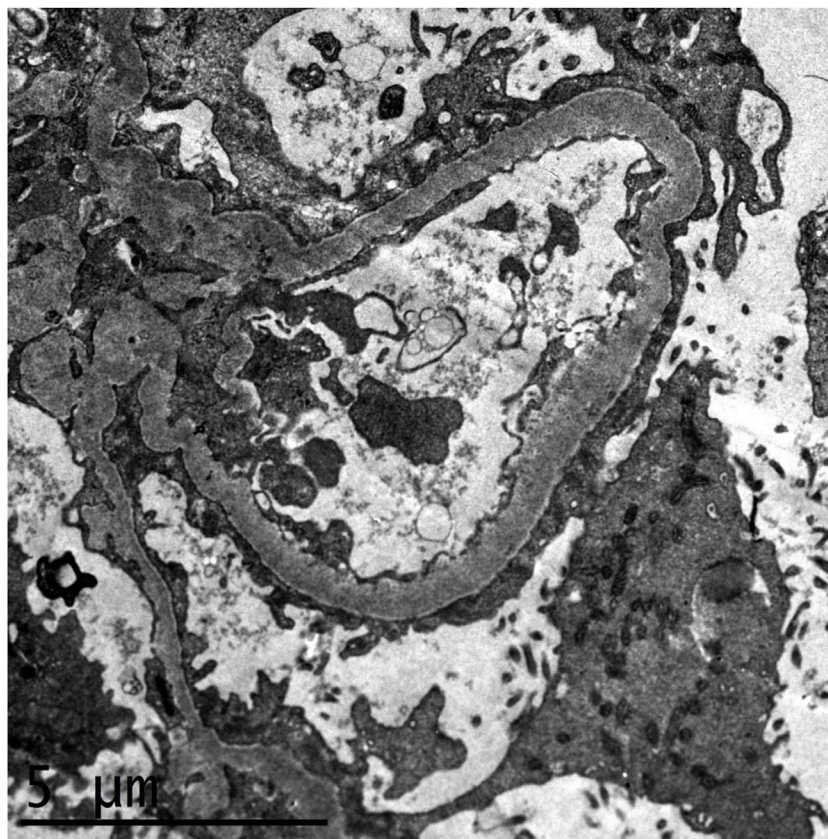
Sr. Director:

La incidencia de fracaso renal agudo en los pacientes con síndrome de distrés respiratorio por coronavirus 2019 (COVID-19) oscila entre 8 a 17% de los pacientes hospitalizados según las diferentes series internacionales, aumentando a 14-35% en los pacientes críticos, y se asocia a un aumento de la mortalidad<sup>1</sup>. En las series de biopsias renales en pacientes con fracaso renal agudo asociado a COVID-19, el diagnóstico más frecuente fue de necrosis tubular aguda<sup>2,3</sup>.

Presentamos el caso de una mujer de 52 años natural de República Dominicana, sin antecedentes médicos de interés ni toma de medicamentos o sustancias nefrotóxicas, que acudió a Urgencias por cuadro de disnea progresiva, rinorrea y edemas de tres días de evolución. A su llegada a Urgencias presentaba hipoxemia severa y taquipnea de 40 rpm, precisando oxigenoterapia mediante reservorio. Se realizó una radiografía de tórax con evidencia de infiltrados pulmonares bilaterales y la muestra de exudado nasofaríngeo fue positiva para PCR SARS-CoV-2. En el análisis destacaba una trombocitosis de 1.4 millones de plaquetas/ $\mu$ L, leucocitosis con linfopenia, creatinina sérica de 2 mg/dL, anemia microcítica de 9 g/dL, hipoalbuminemia y elevación marcada de reactantes de fase aguda, proteinuria en rango nefrótico (4 g/L) y leve microhematuria. La extensión de sangre periférica mostraba plaquetas con displasia con formas megaloblásticas. Se realizó un estudio de marcadores clonales JAK2, CALR, MPL y BCR/ABL siendo negativos. Presentó corrección rápida de la leucocitosis y trombocitosis, lo que apuntaba claramente a un carácter reactivo. Progresivamente presentó deterioro respiratorio precisando ingreso en Unidad de Cuidados Intensivos (UCI) con intubación orotraqueal y ventilación mecánica invasiva, recibiendo tratamiento con ceftriaxona, azitromicina, hidroxiquina, lopinavir/ritonavir, esteroides y anticoagulación profiláctica, con mala evolución inicial, hipoxemia severa con acidosis respiratoria y fracaso renal agudo

oligúrico, precisando hemodiafiltración venovenosa continua. Tras siete semanas de ingreso en UCI, consiguiendo la extubación de la paciente con mejoría respiratoria gradual, pasó a planta de Nefrología. La paciente presentó recuperación gradual de la función renal, estabilizándose en una creatinina sérica de 1,5-1,7 mg/dL, con proteinuria nefrótica de hasta 5,8 g/24 h, hipoalbuminemia de 2,6 g/dL, edemas e hipertensión arterial severa. Los estudios serológico, inmunológico y electroforético fueron normales. Se realizó biopsia renal, con diagnóstico de glomerulosclerosis segmentaria y focal variante NOS según la clasificación Columbia, además de cambios compatibles con necrosis tubular aguda en fase regenerativa. El estudio de inmunohistoquímica para CoV-2 fue negativo. La microscopía electrónica mostró una fusión pedicular difusa que afecta a más del 80% de la superficie capilar, junto con imágenes de transformación microvellositaria de los podocitos (Imagen 1). No se encontraron inclusiones virales. Posteriormente, de forma paralela a la mejoría respiratoria y de marcadores de inflamación, la paciente presentó remisión gradual de la proteinuria hasta 0,4 g/24 h, con remisión completa del síndrome nefrótico al alta.

Se conoce que varias infecciones virales pueden ocasionar diferentes enfermedades glomerulares. Las infecciones por VIH, CMV, EBV o parvovirus B-19 pueden inducir una glomerulosclerosis segmentaria y focal al producir una afectación podocitaria, ya sea por infección directa o por liberación de citoquinas inflamatorias que se unen a los receptores podocitarios<sup>4</sup>. Recientemente se han reportado algunos casos de fracaso renal agudo asociado a COVID-19 con diagnóstico de glomerulosclerosis segmentaria y focal colapsante, dos de ellos en trasplante renal<sup>5-10</sup>. Todos los pacientes eran de raza negra y la mayoría fueron portadores de variantes de riesgo del gen APOL1. Todos los casos precisaron inicialmente de terapia renal sustitutiva, y menos de la mitad de los pacientes presentaron recuperación parcial de la función renal, con persistencia de proteinuria severa. Dos pacientes recibieron dosis



**Imagen 1** – Estudio de microscopía electrónica que muestra fusión pedicelar difusa que afecta a más del 80% de la superficie capilar, junto con imágenes de transformación microvellositaria de los podocitos. Las membranas basales muestran un grosor habitual, no se evidencian depósitos parietales ni mesangiales. Las células endoteliales no muestran alteraciones.

altas de esteroides, uno permaneció en hemodiálisis y otro recuperó parcialmente la función renal, con mejoría parcial de la proteinuria. En los dos pacientes con trasplante renal, se discontinuó temporalmente el tratamiento con micofenolato y se mantuvo tacrolimus y esteroides, con pérdida del injerto en un caso y persistencia de enfermedad renal avanzada en el otro caso<sup>8,10</sup>.

El mecanismo preciso por el que ocurre la glomerulopatía asociada a COVID-19 es aún desconocida, pero en la histopatología de algunos pacientes se ha encontrado la presencia de partículas virales en el citoplasma de los podocitos, por lo que podría indicar que es debido a una invasión viral directa al podocito<sup>3</sup>. Por otra parte, no se puede descartar que el síndrome de liberación de citoquinas en los pacientes con COVID-19 severo pueda dar lugar a una lesión podocitaria inducida por la inflamación.

En conclusión, la glomerulopatía asociada al COVID-19 ha emergido como una entidad específica asociada a la infección SARS-COV-2, con predilección en pacientes de raza negra y portadores de variantes de riesgo del APOL1, presenta un curso agresivo con mal pronóstico renal. En nuestro caso, la paciente recuperó función renal pudiendo discontinuar la terapia renal sustitutiva, y es el primer caso de remisión completa del síndrome nefrótico tras la recuperación del síndrome inflamatorio por COVID-19.

### Conflicto de intereses

Los autores declaran que no tienen ningún conflicto de interés.

### BIBLIOGRAFÍA

- Gabarre P, Dumas G, Dupont T, Darmon M, Azoulay E, Zafrani L. Acute kidney injury in critically ill patients with COVID-19. *Intensive Care Med.* 2020;46:1339–48, <http://dx.doi.org/10.1007/s00134-020-06153-9>.
- Golmai P, Larsen CP, DeVita MV, Wahl SJ, Weins A, Rennke HG, et al. Histopathologic and Ultrastructural Findings in Postmortem Kidney Biopsy Material in 12 Patients with AKI and COVID-19. *J Am Soc Nephrol.* 2020;31:1944–7, <http://dx.doi.org/10.1681/ASN.2020050683>.
- Su H, Yang M, Wan C, Yi LX, Tang F, Zhu HY, et al. Renal histopathological analysis of 26 postmortem findings of patients with COVID-19 in China. *Kidney Int.* 2020;98:219–27, <http://dx.doi.org/10.1016/j.kint.2020.04.003>.
- Shabaka A, Tato Ribera A, Fernández-Juárez G. Focal Segmental Glomerulosclerosis: State-of-the-Art and Clinical Perspective. *Nephron.* 2020;144:413–27, <http://dx.doi.org/10.1159/000508099>.
- Kissling S, Rotman S, Gerber C, Halfon M, Lamoth F, Comte D, et al. Collapsing glomerulopathy in a COVID-19 patient. *Kidney Int.* 2020;98:228–31, <http://dx.doi.org/10.1016/j.kint.2020.04.006>.

6. Wu H, Larsen CP, Hernandez-Arroyo CF, Mohamed MMB, Caza T, Sharshir M, et al. AKI and Collapsing Glomerulopathy Associated with COVID-19 and APOL 1 High-Risk Genotype. *J Am Soc Nephrol.* 2020;31:1688-95, <http://dx.doi.org/10.1681/ASN.2020050558>.
7. Sharma Y, Nasr SH, Larsen CP, Kemper A, Ormsby AH, Williamson SR. COVID-19-Associated Collapsing Focal Segmental Glomerulosclerosis: A Report of 2 Cases. *Kidney Med.* 2020;2:493-7, <http://dx.doi.org/10.1016/j.xkme.2020.05.005>.
8. Lazareth H, Péré H, Binois Y, Chabannes M, Schurder J, Bruneau T, et al. COVID-19-Related Collapsing Glomerulopathy in a Kidney Transplant Recipient. *Am J Kidney Dis.* 2020;76:590-4, <http://dx.doi.org/10.1053/j.ajkd.2020.06.009>.
9. Magoon S, Bichu P, Malhotra V, Alhashimi F, Hu Y, Khanna S, et al. COVID-19-Related Glomerulopathy: A Report of 2 Cases of Collapsing Focal Segmental Glomerulosclerosis. *Kidney Med.* 2020;2:488-92, <http://dx.doi.org/10.1016/j.xkme.2020.05.004>.
10. Noble R, Tan M, McCulloch YT, Shantier M, Byrne C, Hall M, et al. Collapsing Glomerulopathy Affecting Native and Transplant Kidneys in Individuals with COVID-19. *Nephron.* 2020, <http://dx.doi.org/10.1159/000509938>.

Amir Shabaka<sup>a,\*</sup>, Sofía Rovirosa-Bigot<sup>b</sup>,  
Carmen Guerrero Márquez<sup>c</sup>, Marina Alonso Riaño<sup>d</sup>  
y Gema Fernández-Juárez<sup>a</sup>

<sup>a</sup> Servicio de Nefrología. Hospital Universitario Fundación Alcorcón, Madrid, España

<sup>b</sup> Servicio de Medicina Intensiva. Hospital Universitario Fundación Alcorcón, Madrid, España

<sup>c</sup> Servicio de Anatomía Patológica. Hospital Universitario Fundación Alcorcón, Madrid, España

<sup>d</sup> Servicio de Anatomía Patológica. Hospital 12 Octubre, Madrid, España

\* Autor para correspondencia.

Correo electrónico: [amirshabaka@hotmail.com](mailto:amirshabaka@hotmail.com) (A. Shabaka).

<https://doi.org/10.1016/j.nefro.2020.10.006>

0211-6995/© 2021 Sociedad Española de Nefrología. Publicado por Elsevier España, S.L.U. Este es un artículo Open Access bajo la licencia CC BY-NC-ND (<http://creativecommons.org/licenses/by-nc-nd/4.0/>).

## Trombosis arteriales en un paciente con síndrome nefrótico y antitrombina Cambrigde II

### Arterial thrombosis in a patient with nephrotic syndrome and antithrombin Cambrigde II

Sr. Director:

Los fenómenos tromboembólicos son una complicación grave del síndrome nefrótico (SN) con una incidencia general de un 20%<sup>1</sup>. Sin embargo, las trombosis arteriales (TA) son raras en el adulto<sup>1,2</sup>. En este documento, describimos múltiples TA en un adulto con SN. El estudio genético evidenció una mutación de la antitrombina tipo Cambridge II (ACII). Hasta donde conocemos, este es el primer caso de SN con TA asociada con esta trombofilia genética.

Se trata de un varón de 73 años que consultó por edemas, de dos a tres semanas de evolución y disnea reagudizada en las últimas horas. Cuatro semanas antes había sufrido un ictus isquémico parietal derecho (albuminemia 2,7 mg/dL). Como antecedentes personales, era fumador de 50 años/paquete y tenía dislipemia e hipertensión arterial de unos meses de evolución. Su tratamiento diario consistía en enalapril 20 mg, atorvastatina 80 mg, ácido acetil salicílico 100 mg y furosemida 60 mg. Durante la exploración física se observaron los siguientes resultados: tensión arterial 120/73 mmHg, saturación de oxígeno 97%, edemas con fovea hasta rodilla.

Los resultados de la analítica fueron hemograma normal, fibrinógeno 706 mg/dL, dímero D 1.7 microg/mL (vn [valor normal]: 0,3 a 0,5), resto de coagulación normal; crea-

tinina 1,1 mg/dL, urea 39 mg/dL, albúmina 2 g/dL, colesterol 191 mg/dL, triglicéridos 80 mg/dL, iones normales. IgG 389 mg/dL, el resto de las inmunoglobulinas fueron normales sin componente monoclonal; complementos, autoinmunidad incluyendo anti-PLA2R, hormonas tiroideas, antígeno prostático específico (PSA), marcadores de hepatitis, virus de la inmunodeficiencia humana (VIH) y serología de lúes normales o negativos. Proteinuria 6,59 g/24 h sin componente monoclonal; sedimento con uno a tres hematíes por campo. El electrocardiograma (ECG) y el ecocardiograma resultaron normales. En la angiotomografía computarizada (Angio-TAC) de arterias pulmonares/tomografía computarizada (TAC) torácica se observó un defecto en la arteria segmentaria lateral de la pirámide basal derecha compatible con tromboembolismo pulmonar, por lo que se inició la anticoagulación (que se suspendió transitoriamente cuando fue necesario); en el lóbulo superior izquierdo se objetivó también una opacidad nodular de 10 mm. En el ecodoppler de extremidades inferiores (EEII), se encontró un aneurisma de arterias femoral/poplíteas izquierdas, de 2 cm de diámetro, parcialmente trombosado, sin signos de trombosis venosa profunda. En la ecografía abdominal/eco doppler de vasos renales no hubo hallazgos patológicos en la ecoestructura renal, ni trombosis de venas renales. El TAC abdomino-pélvico evidenció un