

## Cartas al Director

# Primer brote de bacteriemia por *Achromobacter* spp. en pacientes de hemodiálisis en México

## First bacteremia outbreak due *Achromobacter* spp. in hemodialysis patients in Mexico

Sr. Director:

Las infecciones nosocomiales son padecimientos potencialmente evitables, con un alto costo socioeconómico<sup>1</sup>. El acceso vascular para hemodiálisis es sometido constantemente a manipulación por el personal de salud, por lo que en estos pacientes el riesgo de infecciones del torrente sanguíneo se incrementa de manera considerable<sup>2</sup>.

*Achromobacter* es un bacilo aerobio gramnegativo, no fermentativo, del orden *Burkholderiales*, ampliamente distribuido en la naturaleza<sup>3</sup>. Se ha obtenido de diversos tipos de muestras ambientales procedentes de superficies en unidades hospitalarias<sup>4</sup>. En el contexto de pacientes en hemodiálisis, se han descrito pocos casos de infección por este microorganismo<sup>5,6</sup>. Ha sido identificado en brotes en otras cohortes de pacientes, y a menudo se asocia con la atención médica o con el uso de soluciones antisépticas<sup>7-10</sup>. A la fecha, no se han registrado brotes epidémicos asociados con esta bacteria en ningún tipo de pacientes en México.

Se presenta un brote de bacteriemias causadas por dos especies de *Achromobacter* en pacientes de hemodiálisis en un hospital de Guadalajara, México. El objetivo fue identificar la fuente de infección para establecer medidas para su control y caracterizar el cuadro clínico de los casos.

El estudio de brote se desarrolló entre abril y julio del 2019, se incluyeron todos los pacientes adscritos a la Unidad de Hemodiálisis (UH) del hospital. Se consideraron como casos sospechosos, aquellos pacientes que en ese periodo recibieron sesiones de hemodiálisis en la UH y que hayan presentado fiebre o escalofrío después de alguna sesión. A todos ellos se les realizó la toma de una muestra de sangre para hemocultivo.

Para identificar la fuente del contagio entre los pacientes, se recolectaron muestras de las superficies con potencial riesgo de contaminación: lavamanos, aparatos y sillones para hemodiálisis y soluciones para antisepsia del sitio de inserción del catéter.

De los 207 pacientes adscritos a la UH, 34 (16%) presentaron sintomatología compatible con bacteriemia. En 17 de estos pacientes se confirmó el diagnóstico de bacteriemia por *Achromobacter*, en 10 casos se aisló *Achromobacter xylosoxidans* (59%) y en siete *Achromobacter denitrificans* (41%).

Todos los casos confirmados presentaron escalofrío durante las sesiones, pero en la entrevista vía telefónica refirieron haber presentado otros signos y síntomas. En seis de los casos (35%), hubo presencia de fiebre, taquicardia en 12 (71%), hipotensión en cuatro (24%) y taquipnea en uno (6%).

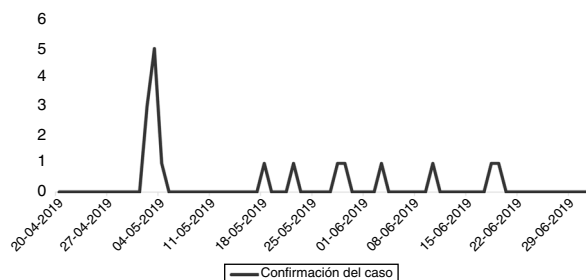
Destaca que todos los casos portaban catéter temporal para hemodiálisis, 16 de ellos (94%) lo tenían por más de seis meses. Las principales características clínicas y demográficas se muestran en la [tabla 1](#).

El 05 de mayo, la UH reportó a la Unidad de Vigilancia Epidemiológica (UVE) la presencia de varios casos de bacterie-

**Tabla 1 – Principales características clínicas y bioquímicas de los casos de bacteriemia por *Achromobacter* spp.**

Variable	Casos de bacteriemia por <i>Achromobacter</i> spp.
N	17
Sexo, hombre/mujer	8/9
Edad en años (promedio ± DE)	52 ± 18
Acceso vascular, catéter temporal/fístula arteriovenosa	17/0
Meses desde la instalación del acceso vascular	31 ± 33
Catéter temporal por más de 6 meses (%)	16 (94)
Diabetes mellitus (%)	9 (53)
Hemoglobina, g/dL (promedio ± DE)	9 ± 2
Leucocitos, 10 <sup>3</sup> /L (promedio ± DE)	7 ± 3
Leucocitosis (%)	3 (18)
Leucopenia (%)	3 (18)
Plaquetas, 10 <sup>3</sup> /L (promedio ± DE)	203 ± 74
Linfocitos, 10 <sup>4</sup> /μL (promedio ± DE)	1 ± 0,6
Monocitos, 10 <sup>4</sup> /μL (promedio ± DE)	0,5 ± 0,2
Eosinófilos, 10 <sup>4</sup> /μL (promedio ± DE)	0,2 ± 0,2
Neutrófilos, 10 <sup>4</sup> /μL (promedio ± DE)	5 ± 0,3
Creatinina, mg/dL (promedio ± DE)	9 ± 4
Glucosa, mg/dL (promedio ± DE)	102 ± 65,6
Urea, mg/dL (promedio ± DE)	96 ± 50,8

DE: desviación estándar.



**Figura 1 – Gráfica curva epidémica de casos, de acuerdo con la fecha de confirmación.**

mia aparentemente asociados. El laboratorio de microbiología (LM) notificó el mismo día la presencia de un microorganismo no reportado previamente. El 15 de mayo, la UVE integró esta información y declaró la presencia del brote en la UH con nueve casos confirmados, por lo que se intensificó la vigilancia de las medidas de higiene de manos y se realizaron rutinas de limpieza exhaustivas para contener el brote sin suspender las actividades. La **figura 1** muestra la curva epidémica, de acuerdo con la fecha de confirmación de los casos.

Los resultados del muestreo bacteriológico ambiental reportaron la presencia de *Achromobacter xylosoxidans* y *Achromobacter denitrificans* en la solución desinfectante de cloruro de benzalconio, obtenida de los frascos usados en el área de hemodiálisis, y en galones sin abrir de uno de los lotes del producto que se encontraban en el almacén de la unidad, y se ordenó la suspensión de su uso. En los cultivos de las muestras de superficies y de otras soluciones, no se observó crecimiento de ningún organismo.

Los casos confirmados se concentraron exclusivamente en el área de hemodiálisis, debido a que la solución desinfectante era usada únicamente en este servicio.

Después del retiro de la solución desinfectante del hospital, no se presentaron más casos, el último caso se identificó el día 18 de junio y el evento se dio por concluido el 01 de julio.

Todos los casos resolvieron la infección, no obstante, en nueve de ellos (53%) se hospitalizaron para continuar con el protocolo de estudio de bacteriemia, en tres de ellos se retiró el catéter y se recolocó el mismo día. Todos los pacientes sobrevivieron a la infección y continuaron con el tratamiento de sustitución renal sin complicaciones.

Se concluyó que la solución de cloruro de benzalconio, contaminada de origen, fue la responsable del brote. En el año 2015, esta solución de la misma marca estuvo asociada con un brote de *Serratia marcescens* en otra UH de un hospital de la misma ciudad.

## Financiación

Este trabajo no ha recibido ningún tipo de financiación.

## Conflicto de intereses

Los autores declaran no tener ningún conflicto de intereses.

## BIBLIOGRAFÍA

- Ferrer C, Almirante B. Infecciones relacionadas con el uso de los catéteres vasculares. *Enferm Infecc Microbiol Clin*. 2014;32:115–24, <http://dx.doi.org/10.1016/j.eimc.2013.12.002>.
- Lok CE, Foley R. Vascular Access morbidity and mortality: Trends of the last decade. *Clin J Am Soc Nephrol*. 2013;8:1213–9, <http://dx.doi.org/10.2215/CJN.01690213>.
- Parkins MD, Floto FA. Emerging bacterial pathogens and changing concepts of bacterial pathogenesis in cystic fibrosis. *J Cyst Fibros*. 2015;14:293–304, <http://dx.doi.org/10.1016/j.jcf.2015.03.012>.
- Amoureux L, Bador J, Fardeheb S, Mabilille C, Couchot C, Massip C, et al. Detection of *Achromobacter xylosoxidans* in Hospital, Domestic, and Outdoor Environmental Samples and Comparison with Human Clinical Isolates. *Appl Environ Microbiol*. 2013;79:7142–9, <http://dx.doi.org/10.1128/AEM.02293-13>.
- Tena D, Carranza R, Barberá JR, Valdezate S, Garrancho JM, Arranz M, et al. Outbreak of long-term intravascular catheter-related bacteremia due to *Achromobacter xylosoxidans* subspecies *xylosoxidans* in a hemodialysis unit. *Eur J Clin Microbiol Infect Dis*. 2005;24:727–32, <http://dx.doi.org/10.1007/s10096-005-0028-4>.
- Justo-Ávila P, Fernández-Antuña L, Compte-Jove MT, Gállego-Gil C. *Achromobacter xylosoxidans* en dos pacientes en hemodiálisis. *Nefrología*. 2014;34:13–4, <http://dx.doi.org/10.3265/Nefrologia.pre2014.May.12141>.
- Hugon E, Marchandin H, Poirée M, Fosse T, Sirvent N. Onco-Haematology Department Related to Strain With High Surviving Ability in Contaminated Disinfectant Atomizers. *J Hosp Infect*. 2015;89:116–22, <http://dx.doi.org/10.1016/j.jhin.2014.07.012>.
- Turel O, Kavuncuoğlu S, Hosaf E, Ozbek S, Aldemir E, Uygur T, et al. Bacteremia Due to *Achromobacter xylosoxidans* in Neonates: Clinical Features and Outcome. *Braz J Infect Dis*. 2013;17:450–4, <http://dx.doi.org/10.1016/j.bjid.2013.01.008>.
- Molina-Cabrillana J, Santana-Reyes C, González-García A, Bordes-Benítez A, Horcajada I. Outbreak of *Achromobacter xylosoxidans* Pseudobacteremia in a Neonatal Care Unit Related to Contaminated Chlorhexidine Solution. *Eur J Clin Microbiol Infect Dis*. 2007;26:435–7, <http://dx.doi.org/10.1007/s10096-007-0311-7>.
- Reverdy ME, Freney J, Fleurette J, Coulet M, Surgot M, Marmet D, et al. Nosocomial Colonization and Infection by *Achromobacter xylosoxidans*. *J Clin Microbiol*. 1984;19:140–3.

José Luis Vázquez Castellanos<sup>a</sup>,  
 Edgar Daniel Copado Villagrana<sup>b,\*</sup>,  
 Blanca Miriam Guadalupe Torres Mendoza<sup>c</sup>,  
 Diana Lizeth Gallegos Durazo<sup>b</sup>,  
 Juana González Plascencia<sup>a</sup>  
 y Adriana Karina Mejía-Zárate<sup>a</sup>

<sup>a</sup> Hospital General Regional Núm. 110, Instituto Mexicano del Seguro Social, Guadalajara, Jalisco, México

<sup>b</sup> Unidad de Medicina Familiar Núm. 53, Instituto Mexicano del Seguro Social, Zapopan, Jalisco, México

<sup>c</sup> Centro de Investigación Biomédica de Occidente, Instituto Mexicano del Seguro Social, Guadalajara, Jalisco, México

\* Autor para correspondencia.  
 Correo electrónico: [edcovi92@gmail.com](mailto:edcovi92@gmail.com)  
 (E.D. Copado Villagrana).

0211-6995/© 2020 Sociedad Española de Nefrología. Publicado por Elsevier España, S.L.U. Este es un artículo Open Access bajo la licencia CC BY-NC-ND (<http://creativecommons.org/licenses/by-nc-nd/4.0/>).  
<https://doi.org/10.1016/j.nefro.2020.08.011>

## Cartas al Director

# C3 glomerulopathy associated to B-cell chronic lymphocytic leukemia

## Glomerulopatía C3 asociada a leucemia linfocítica crónica de células B

Dear Editor,

B-cell chronic lymphocytic leukemia (CLL-B) is the most commonly diagnosed leukemia in adults in Europe.<sup>1</sup>

Kidney involvement has been described at diagnosis with an incidence of 7.5%<sup>2,3</sup> and 16.2% during the course of the disease.<sup>4</sup> C3 glomerulonephritis (C3GN) is a rare disease characterized by accumulation of complement factors in the glomeruli due to overactivation and abnormal regulation of the alternative pathway of complement. One of the abnormalities commonly associated with this entity is the detection of a monoclonal gammopathy, being CLL one of the hematological diseases less commonly associated with C3GN.<sup>5</sup>

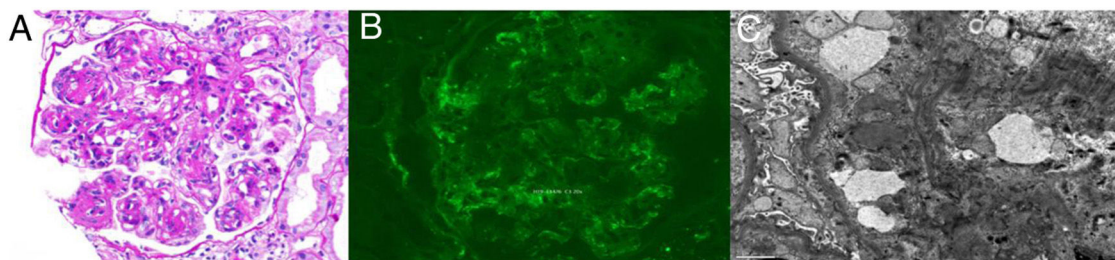
We present a case of a 68-year-old woman with overweight, hypertension and diabetes mellitus. She had non-proliferative diabetic retinopathy and hypertensive heart disease. Six months before she had the diagnosis of CLL-B with no clinical or laboratory criteria for targeted treatment.

She presented with uncontrolled hypertension, anasarca and respiratory acidemia due to type 2 respiratory insufficiency, progressing rapidly to respiratory failure and mechanical ventilation. Biochemical investigation showed worsening anemia and leukocyte count, acute renal injury, hyperkalemia, hyperuricemia and hypoalbuminemia. The

urine sediment had leukocyturia, erythrocyturia and hyaline and granulous casts and 24-h urine protein was 5.6 g. A renal ultrasound only showed discrete loss of cortical-medullary transition.

Pleural involvement by CLL was excluded. Serology studies for hepatitis B, C, VDRL and HIV 1 and 2 were negative. Immunologic studies showed decreased complement C3 levels with normal levels of C4. Anti-Neutrophilic Cytoplasmic Autoantibody (ANCA) were negative, cryoglobulins and anti-PLA2R (ELISA) were normal. Electroimmunoblotting showed two bands with monoclonal characteristics (serum IgM/Lambda and IgG/Kappa and urinary IgG/Lambda type and free lambda light chains).

Renal biopsy with seventeen glomeruli, two of which were globally sclerosed and the rest showed a membranoproliferative pattern (Fig. 1A). Renal tubules had thickened tubular basement membranes, there was interstitial mononuclear infiltration without significant fibrosis and moderate arteriolar hyalinosis. Immunofluorescence study revealed mesangial granular deposits for C3 (++) and C4 (+) and vestigial IgM (Fig. 1B). There was no Congo red staining nor green birefringence on polarized light. Electron microscopy revealed electron dense mesangial deposits (Fig. 1C). There was no evidence for deposits along the capillary walls and there was around 40% of foot process effacement.



**Fig. 1** – (A) Glomerulus showing moderate mesangial widening and thickening of capillary walls, as well as double contours. (Periodic acid-Schiff stain (PAS) stain, 200×), (B) Immunofluorescence microscopy showing small granular deposits of complement (C3), mainly in the glomerula mesangium (×200). (C) Electron microscopy revealing electron dense deposits in the mesangial matrix (×8000).