

Carta al Director

Fotoféresis extracorpórea y trasplante renal

Extracorporeal photopheresis and renal transplantation

Sr. Director:

La fotoféresis extracorpórea (FEC) es una modalidad de aféresis que en el ámbito del trasplante de órganos sólidos (TOS) tiene indicación en el tratamiento del rechazo pulmonar, cardíaco o hepático^{1,2}. Su utilidad en el trasplante renal (TxR) sigue siendo contradictoria por los escasos estudios que evalúan la efectividad y la seguridad de esta técnica³⁻⁵.

La FEC es una terapia inmunomoduladora que combina la leucoféresis con la fototerapia a través del tratamiento de los leucocitos mediante 8-metoxipsoraleno (8-MOP) y radiación con luz ultravioleta A (UVA)². Consta de 3 fases⁶: 1) colección, mediante centrifugación las células mononucleares son separadas del resto de componentes de la sangre; 2) fotoactivación, mediante la adición de 8-MOP y posterior radiación con UVA, y 3) reinfusión del material fotoactivado al paciente.

El mecanismo de acción de la FEC no está completamente comprendido, se especulan distintas vías^{7,8}: 1) tras inducir apoptosis de los linfocitos y ser reinfundidos, son reconocidos por las células dendríticas (CD) cuya interacción inhibe la producción de citoquinas inflamatorias y promueve la de factores antiinflamatorios⁷; 2) los monocitos activados en el sistema extracorpóreo y reinfundidos se diferencian en CD inmaduras capaces de captar péptidos liberados por el linfocito T aloimmune y desencadenar una respuesta citotóxica clono-específica contra este⁸, y 3) se induce la diferenciación de células T reguladoras (Treg), con un papel clave en la inmunotolerancia⁸.

Presentamos el siguiente estudio descriptivo retrospectivo con nuestra experiencia inicial de la FEC en TxR. Se incluyeron todos los pacientes TxR de nuestro centro con diagnóstico histológico de rechazo del injerto que han sido tratados con FEC durante el periodo 2013-2018, con el objetivo de describir las variables demográficas, clínicas y sus desenlaces.

Durante el período de estudio se trataron un total de 8 pacientes cuyas características demográficas y clínicas se recogen en la [tabla 1](#). Desde un punto de vista terapéutico, la indicación de FEC fue la contraindicación al tratamiento convencional (n=4), principalmente por infección concomitante (50%), o la refractariedad (n=4) al tratamiento prescrito

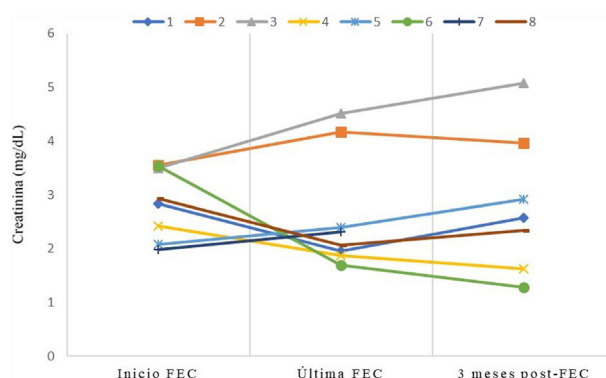


Figura 1 – Evolución de los niveles de creatinina sérica durante y tras el tratamiento con FEC.

en cada caso y que se especifica en la [tabla 1](#). La programación inicial fueron 2 sesiones consecutivas semanales durante 5 semanas, con sesiones adicionales según la evolución al finalizar la primera tanda. Se pudo completar las sesiones programadas en la mayoría de los pacientes (n=5). Los 3 motivos de discontinuación fueron la falta de respuesta al tratamiento, el ingreso hospitalario y la trombosis de la fístula arteriovenosa (FAV).

Respecto a los resultados clínicos ([tabla 1](#)), la mejoría de la función del injerto en términos de reducción de creatinina al finalizar la terapia ([fig. 1](#)) se produjo entre pacientes que presentaban rechazo agudo celular (RAC) precoz (n=4) y se mantuvo a 3 meses de finalizar el tratamiento. El único RAC tardío (>3 meses postrasplante) no pudo completar la programación inicial. Ningún injerto con componente humoral presentó mejoría de la función renal. La pérdida del injerto y reinicio de diálisis se produjo en un paciente con rechazo humoral crónico activo (RHCA). El otro paciente con RHCA se encuentra en situación de prediálisis.

Desde un punto de vista técnico se estudiaron un total de 89 procedimientos, todos realizados con el sistema THERAKOS® CELLEX® Photopheresis System, con la administración de la solución de methoxsalen (UVADEX®) y

Tabla 1 – Características demográficas y clínicas de los pacientes con rechazo del injerto renal tratado con FEC

	1	2	3	4	5	6	7	8
Edad (años)	61	24	47	49	56	68	45	61
Sexo	V	V	M	V	V	V	M	V
Enfermedad renal	PQR	GNF	NI	No filiada	No filiada	ND	NI	ND
Trasplantes previos	0	0	0	0	0	0	2	0
Tipo de donación	ME	ME	ME	ME	ME	ME	A	ME
Inmunosupresión ^a	FK	FK	FK	FK	imTOR	FK	FK	FK
Tipo de rechazo ^b	RAC IIA	RAC IIA y RCHA	RAC III y RCHA	Borderline	RAC IIA y RAH	RAC IIA	RAC IA	RAC IIA
Momento del rechazo ^c	Precoz	Tardío	Tardío	Precoz	Tardío	Precoz	Tardío	Precoz
Motivo FEC	Refractario	Refractario	Contraindicación	Refractario	Contraindicación	Contraindicación	Refractario	Contraindicación
Tratamiento previo del rechazo	Tímo + MP	Tímo + MP + RP	—	—	—	—	MP	—
Causa de contraindicación	—	—	Comorbilidad	—	Infección	Infección	—	Linfopenia
N.º de sesiones	14	19	8	13	13	12	5	5
Completa programación	Sí	Sí	No	Sí	Sí	Sí	No	No
Reducción Cr _s	Sí	No	No	Sí	No	Sí	No	Sí
Injerto funcionante	Sí (exitus)	No	Sí (prediálisis)	Sí	Sí	Sí	Sí	Sí

A: asistolia; Cr_s: creatinina sérica; FEC: fotoféresis extracorpórea; FK: tacrolimus; GNF: glomerulonefritis; imTOR: inhibidor mTOR; M: mujer; ME: muerte encefálica; MP: metilprednisolona; ND: nefropatía diabética; NI: nefropatía intersticial; PQR: poliquistosis renal; RAC: rechazo agudo celular; RAH: rechazo agudo humoral; RCHA: rechazo crónico humoral activo; RP: recambios plasmáticos; Tímo: timoglobulina; V: varón.

^a Todos con triple terapia inmunosupresora junto con micofenolato y esteroides.

^b Según la clasificación de BANFF establecida en el momento del diagnóstico.

^c Precoz si ocurre en los 3 meses postrasplante y tardío después de los 3 meses.

fotoactivación con luz ultravioleta A. El acceso vascular por sesión fue la FAV (76%) o el catéter vascular central (CVC) (24%), en ningún caso se utilizó acceso periférico. Cada procedimiento duró de media $112,72 \pm 13,85$ min (rango: 86-145). El volumen de tratamiento («buffy coat») fue $189,11 \pm 28,67$ ml por sesión, y el volumen total de fluidos administrados (NaCl y anticoagulación) fue $559,40 \pm 41,17$ ml.

Desde un punto de vista de seguridad, las complicaciones observadas durante las sesiones fueron la fiebre/febrícula ($n=2$), trombosis de la FAV ($n=1$), coagulación del sistema extracorpóreo ($n=1$) y anemia ($n=1$). Interprocedimiento se produjo un caso de infección urinaria que condicionó ingreso hospitalario y suspensión de la terapia. Un paciente falleció de causa cardiovascular con injerto funcionante 4 años después de la terapia.

Con nuestra experiencia, limitada por el tipo de estudio y la falta de grupo control, extraemos 3 conclusiones iniciales:

1. La utilidad de la FEC parece estar en los casos de rechazo celular, en probable relación con el desencadenamiento de una respuesta inmunomoduladora de los linfocitos.
2. No existe una pauta de tratamiento establecida en TxR, aunque en series previas se ha objetivado que con pausas de mayor frecuencia a la mensual se obtienen mejores resultados⁹.
3. Se puede considerar un tratamiento bien tolerado y seguro. En nuestra experiencia son pocas las complicaciones intra-sesión (5 en 89 procedimientos), y según lo descrito en la literatura no hay aumento de la incidencia de infecciones o tumores malignos¹⁰.

Finalmente, queremos resaltar 2 hechos particulares de los pacientes TxR. Por un lado, permite que la mayoría tenga como acceso vascular la FAV con menor riesgo de infección con relación a la técnica, a diferencia de otros trasplantados no renal que están obligados al acceso por CVC. Por otro lado, aunque no se ha descrito complicación por sobrecarga de volumen, consideramos que se debe tener especial cuidado con los pacientes que precisan restricción hídrica (infusión de 560 ml de media por sesión).

En conclusión, necesitamos más estudios con mayor número de pacientes y grupo control para poder confirmar la efectividad y la seguridad de la FEC en TxR, y poder considerarse una herramienta terapéutica útil como en otros TOS.

BIBLIOGRAFÍA

1. Padmanabhan A, Connelly-Smith L, Aquilino N, Balogun RA, Klingel R, Meyer E, et al. Guidelines on the Use of Therapeutic Apheresis in Clinical Practice - Evidence-Based Approach from the Writing Committee of the American Society for

- Apheresis: The Eighth Special Issue. *J Clin Apher*. 2019;34:171-354.
2. Marques MB, Tuncer HH. Photopheresis in solid organ transplant rejection. *J Clin Apher*. 2006;21:72-7.
3. Alfred A, Taylor PC, Dignan F, El-Ghariani K, Griffin J, Gennery AR, et al. The role of extracorporeal photopheresis in the management of cutaneous T-cell lymphoma, graft-versus-host disease and organ transplant rejection: A consensus statement update from the UK Photopheresis Society. *Br J Haematol*. 2017;177:287-310.
4. Kusztal M, Koscielska-Kasprzak K, Gdowska W, Zabinska M, Myszkowska M, Klak R, et al. Extracorporeal photopheresis as an antirejection prophylaxis in kidney transplant recipients: Preliminary results. *Transplant Proc*. 2011;43:2938-40.
5. Fernández EJ, López C, Ramírez A, Guerra R, López L, Fernández F, et al. Papel de la fotoféresis en el tratamiento del rechazo celular refractario en el trasplante renal. *Nefrología*. 2016;36:327-8.
6. Marques MB, Adamski J. Extracorporeal photopheresis: Technique, established and novel indications. *J Clin Apher*. 2014;29:228-34.
7. Xia CQ, Campbell KA, Clare-Salzler MJ. Extracorporeal photopheresis-induced immune tolerance: A focus on modulation of antigen-presenting cells and induction of regulatory T cells by apoptotic cells. *Curr Opin Organ Transplant*. 2009;14:338-43.
8. Cho A, Jantschitsch C, Knobler R. Extracorporeal Photopheresis - An Overview. *Front Med*. 2018;5:236.
9. Dall'Amico R, Murer L. Extracorporeal photochemotherapy: A new therapeutic approach for allograft rejection. *Transfus Apher Sci*. 2002;26:197-204.
10. Knobler R, Barr ML, Couriel DR, Ferrara JL, French LE, Jaksch P, et al. Extracorporeal photopheresis: Past, present, and future. *J Am Acad Dermatol*. 2009;61:652-65.

Saulo Fernández Granados^{a,*}, Ernesto Fernández Tagarro^a, Ana Ramírez Puga^a, Rita Guerra Rodríguez^a, Ingrid Auyanet Saavedra^a, Selene González Nuez^a, Fernando Fernández Fuertes^b, Manuel Tapia Martín^b y César García-Cantón^a

^a Servicio de Nefrología, Hospital Universitario Insular de Gran Canaria, Las Palmas de Gran Canaria, Las Palmas, España

^b Servicio de Hematología y Hemoterapia, Hospital Universitario Insular de Gran Canaria, Las Palmas de Gran Canaria, Las Palmas, España

* Autor para correspondencia.

Correo electrónico: saulojfg@gmail.com

(S. Fernández Granados).

0211-6995/© 2020 Sociedad Española de Nefrología. Publicado por Elsevier España, S.L.U. Este es un artículo Open Access bajo la licencia CC BY-NC-ND (<http://creativecommons.org/licenses/by-nc-nd/4.0/>). <https://doi.org/10.1016/j.nefro.2019.12.002>