

Carta al Director

Experiencia de hemodiálisis con dializador de mediano poro en la nefropatía por cilindros del mieloma

Experience of using hemodialysis with medium cut-off dialyzer in cast nephropathy

Sr. Director:

El mieloma múltiple es una proliferación clonal de células plasmáticas que provoca afectación renal en el 40% de los casos, aunque solo un 12-15% de los casos comienza con insuficiencia renal aguda, siendo la nefropatía por cilindros la causa más frecuente de esta. Cuando el fracaso renal agudo se produce, precisa en un alto porcentaje de casos, además del tratamiento quimioterápico, técnicas de aféresis^{1,2} con lo que se pretende disminuir lo más precoz posible la concentración de cadenas ligeras libres (CLL) en plasma, y así evitar su depósito en los túbulos renales^{3,4}.

La aparición de hemodiálisis con dializadores de alto poro (HCO-HD) se postuló como un avance respecto a la hemodiálisis convencional de alto flujo (HF-HD) debido a una más rápida retirada de CLL circulantes, sin embargo, resultados preliminares de 2 estudios recientes aportan cierta controversia^{5,6}.

Recientemente se han desarrollado membranas, de punto de corte medio (MCO) con capacidad de eliminación de moléculas como las HCO, pero capaces de retener la albúmina⁷⁻⁹, lo que puede suponer una alternativa más económica para el tratamiento coadyuvante del fracaso renal agudo por mieloma kappa.

Describimos los casos de 3 pacientes que desarrollaron fracaso renal agudo secundario a depósito tubular de CLL kappa (22,5 kDa). En todos ellos se comenzó de manera precoz tratamiento quimioterápico con bortezomib y dexametasona, según protocolo de hematología, así como sesiones de 6 h de hemodiálisis con dializador MCO Theranova 500[®] de Baxter.

Se realiza la determinación semanal de creatinina prediálisis, de CLL kappa (fig. 1) y de albúmina antes y después de cada sesión de hemodiálisis (fig. 2).

Caso 1

Mujer de 46 años en la que se detecta hipercalcemia (15,6 mg/dl), cifras de CLL kappa de 48.900 mg/l y deterioro de la función renal (creatinina de 10,3 mg/dl). Se confirma el diagnóstico de mieloma múltiple mediante biopsia de médula ósea (76% de células plasmáticas).

Tras 27 sesiones de hemodiálisis la función renal se ha mantenido estable sin necesidad de diálisis y cifras de CLL indetectables.

Caso 2

Varón de 72 años, con fracaso renal agudo (creatinina 4,7 mg/dl) y cifras CLL kappa elevadas (1.040 mg/l). En biopsia de médula ósea se confirma el diagnóstico de mieloma múltiple con el 14,37% de células plasmáticas.

Las sesiones de diálisis fueron espaciándose en el tiempo según analítica. Tras 32 sesiones las cifras de creatinina plasmática se estabilizaron en torno a 3,4 mg/dl, sin necesidad de diálisis.

Caso 3

Varón de 73 años que presenta fracaso renal agudo (creatinina 4,6 mg/dl), hipercalcemia (Ca 11,5 mg/dl), hiperproteinemia (14,11 g/dl) y cifras de CLL kappa de 14.300 mg/l. Se confirma el diagnóstico de mieloma múltiple mediante biopsia de MO con el 28,66% de células plasmáticas.

Recibe 7 sesiones de hemodiálisis tras las cuales las cifras de cadenas ligeras libres se reducen hasta 340 mg/l, y la función renal se recupera hasta mantener cifras de creatinina de 1,4 mg/dl, sin nuevas sesiones de diálisis.

En los 3 casos descritos se observa un descenso mantenido de la concentración de cadenas kappa pre y posdiálisis, con una media de reducción del $44,8 \pm 19,5\%$ en casa sesión; sin una disminución significativa en las cifras de albúmina plasmática. Todos los pacientes recuperaron la función renal sin necesidad de más sesiones de diálisis.

El desarrollo de nuevos tratamientos quimioterápicos y de aféresis, y su administración de forma precoz ha provocado una mejoría en la supervivencia, y ha aumentado la tasa de recuperación renal en los pacientes afectados de fracaso renal agudo secundario a nefropatía por cilindros. Con el desarrollo de la hemodiálisis con nuevos dializadores, en un primer lugar HCO-HD y posteriormente MCO-HD, se han intentado mejorar estos resultados.

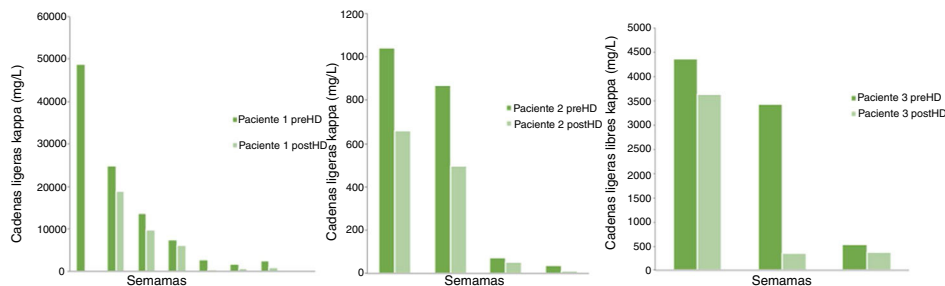


Figura 1 – Evolución semanal de las cifras de cadenas ligeras kappa, pre y posdiálisis.

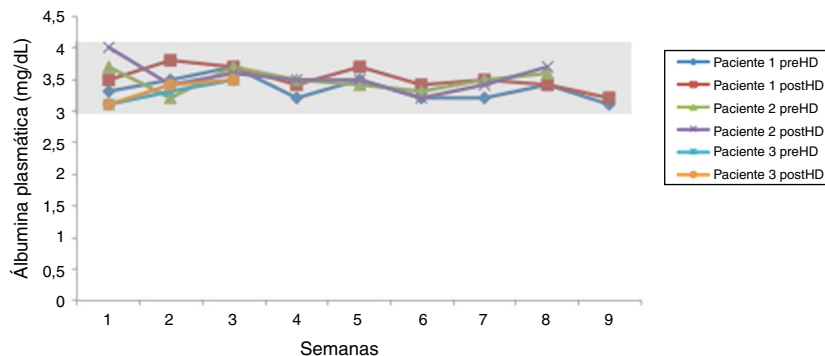


Figura 2 – Evolución semanal de las cifras de albúmina plasmática, pre y posdiálisis.

Resultados preliminares de 2 estudios multicéntricos, aleatorizados y controlados, que comparan el tratamiento con quimioterapia junto con HF-HD o HCO-HD arrojan datos contradictorios; mientras que en el estudio MYRE⁶ se muestran mejores resultados renales para los pacientes, en el estudio EULITE⁵ no se arrojan diferencias estadísticamente significativas. Será necesario el estudio de los resultados completos para comprender el porqué de estas diferencias.

Desde nuestra experiencia, la introducción de la hemodiálisis con dializadores de mediano poro ha conseguido reducir la pérdida de albúmina que se producía con los anteriores dializadores de alto poro sin que esto influya en la rápida y eficaz disminución de la concentración plasmática de cadenas ligeras kappa, consiguiendo unos buenos resultados clínicos y de supervivencia renal de los pacientes tratados.

BIBLIOGRAFÍA

- Hutchison C, Heyne N, Airia P, Schindler R, Zickler D, Cook M, et al. Immunoglobulin free light chain levels and recovery from myeloma kidney on treatment with chemotherapy and high cut-off haemodialysis. *Nephrol Dial Transp*. 2012;27:3823-8, <http://dx.doi.org/10.1093/ndt/gfr773>.
- Bridoux F, Carron PL, Pegourie B, Alamartine E, Augeul-Meunier K, Karras A, et al. Effect of High-Cutoff Hemodialysis vs Conventional Hemodialysis on Hemodialysis Independence Among Patients With Myeloma Cast Nephropathy: A Randomized Clinical Trial. *JAMA*. 2017;318:2099-110, <http://dx.doi.org/10.1001/jama.2017.17924>.
- Álvarez-Lara MA, Martín-Malo A, Aljama-García P. Nuevas alternativas en el tratamiento del riñón del mieloma. *Nefrología*. 2013;33:443-7, <http://dx.doi.org/10.3265/Nefrologia.pre2013.Jun.12138>.
- Martín-Reyes G, Toledo-Rojas, Torres-de Rueda A, Sola-Moyano E, Blanca-Martos L, Fuentes-Sánchez L, et al. Tratamiento con hemodiálisis del fracaso renal agudo en el mieloma múltiple con filtros de alto poro (high cut-off). *Nefrología*. 2012;32:35-43, <http://dx.doi.org/10.3265/Nefrologia.pre2011.Nov.11094>.
- Cook M. High cut-off haemodialysis (HCO-HD) does not improve outcomes in myeloma cast nephropathy: results of European Trial of Free Light Chain Removal by Extended Haemodialysis in Cast Nephropathy (EULITE). Paper presented at the Twenty first European Hematology Association Congress, Copenhagen, Denmark (2016, June). Resumen. [consultado 21 Dic 2018]. Disponible en: <https://learningcenter.ehawe.org/eha/2016/21st/133257/mark-cook.high.cut-off.haemodialysis.28hco-hd29.does.not.improve.outcomes.in.html>.
- Bridoux F, Carron P, Pegourie B, Alamartine E, Augeul-Meunier K, Karras A, et al. Effect of High-Cutoff Hemodialysis vs Conventional Hemodialysis on Hemodialysis Independence Among Patients With Myeloma Cast Nephropathy: A Randomized Clinical Trial. *JAMA*. 2017;318:2099-110, <http://dx.doi.org/10.1001/jama.2017.17924>.
- Kirsch AH, Lyko R, Nilsson LG, Beck W, Amdahl M, Lechner P, et al. Performance of hemodialysis with novel medium cut-off dialyzers. *Nephrol Dial Transplant*. 2016;32:165-72, <http://dx.doi.org/10.1093/ndt/gfw310>.
- Boschetti-de-Fierro A, Voigt M, Storr M, Krause B. MCO Membranes: Enhanced Selectivity in High-Flux Class. *Sci Rep*. 2015;5:18448, <http://dx.doi.org/10.1038/srep18448>.
- Pérez-García R, Alcázar R. El dializador en el año 2017; mucho más que una membrana. *Nefrología*. 2018;38:4-7, <http://dx.doi.org/10.1016/j.nefro.2017.08.003>.

Juan Manuel Cazorla López*, Ana García García-Doncel, Javier Naranjo Muñoz, Florentino Villanego Fernández, Luis Alberto Vigara Sánchez y Manuel Ceballos Guerrero

Servicio de Nefrología, Hospital Universitario Puerta del Mar, Cádiz, España

* Autor para correspondencia.

Correo electrónico: juanm.cazorla.sspa@juntadeandalucia.es (J.M. Cazorla López).

0211-6995/© 2019 Sociedad Española de Nefrología. Publicado por Elsevier España, S.L.U. Este es un artículo Open Access bajo la licencia CC BY-NC-ND (<http://creativecommons.org/licenses/by-nc-nd/4.0/>).
<https://doi.org/10.1016/j.nefro.2019.09.008>

Carta al Director

Nueva información sobre interacciones de captadores de fósforo con la vitamina K

New information on phosphate binder interactions with vitamin K

Sr. Director:

Recientemente publicamos en la revista NEFROLOGÍA un editorial para llamar la atención sobre un aspecto poco conocido con relación a los captadores del fósforo, concretamente el de sus potenciales interacciones farmacológicas¹. En dicho artículo subrayábamos que sevelámero puede disminuir la absorción de vitaminas liposolubles D, E, K y ácido fólico (según ficha técnica), aunque con discutible repercusión clínica. Estos datos procedentes de la ficha técnica fueron obtenidos a partir de estudios preclínicos experimentales en ratas, perros y estudios *in vitro*.

En los últimos años, se ha puesto de relevancia la distinción entre la vitamina K₁ (filoquinona o fitomenadiona) y las vitaminas K₂ (menaquinonas) y, en la comunidad nefrológica, estas vitaminas han ganado importancia al conocerse que la deficiencia de vitamina K es muy frecuente en pacientes renales, especialmente en tratamiento renal sustitutivo². Este déficit de vitamina K limitaría la activación postranslacional por carboxilación y fosforilación de múltiples proteínas relacionadas con la inhibición de la calcificación (K-alcificación) vascular (osteocalcina, Bone-Gla protein, Matrix-Gla protein [MGP], entre otras proteínas vitamina-K dependientes), más allá de sus efectos en las clásicas vías de la coagulación (K-oagulación)². Por lo tanto, al ser la vitamina K un cofactor importante para la activación de estas proteínas, su defecto produce un aumento de formas inactivas (no carboxiladas y defosforiladas)², siendo la vitamina K₂ el cofactor preferido para la carboxilación de la MGP (inhibidor tisular de la calcificación vascular)³. De este modo, estudios muy recientes (incluidos en la figura 1 de la publicación) subrayaban que sevelámero (al igual que oxihidróxido sucroférico [OHS] y a diferencia de carbonato de lantano) no parecía tener interacciones con la vitamina K₂³. Este dato procedía de la publicación de Neradova et al.³ en la que se había descrito que OHS y sevelámero no se unían a la vitamina K₂ *in vitro*, tanto en presencia como en ausencia de fosfato en la solución.

Sin embargo, un estudio posterior en pacientes con enfermedad renal crónica (ERC) (en hemodiálisis, diálisis peritoneal y trasplantados)⁴ ha analizado por primera vez en humanos el impacto de los captadores de fósforo en el estatus de la vitamina K. Estos autores midieron la MGP no carboxilada y defosforilada (MGP inactiva), con una técnica validada y estandarizada, y que refleja mejor el estatus de vitamina K que la «simple» medición de MGP no carboxilada⁵. Este estudio mostró una asociación entre monoterapia con sevelámero y niveles más elevados de MGP no carboxilada y defosforilada (inactiva) tras ajustar por edad, sexo y uso de vitamina K, sugiriendo un posible empeoramiento del estatus de vitamina K con este captador de fósforo, con la potencial repercusión negativa sobre la progresión de la calcificación vascular en estos pacientes⁶. No obstante, como hemos señalado con anterioridad, estas interacciones con vitaminas tienen una discutible repercusión clínica. Por ejemplo, no se describen interacciones significativas en ninguna de las fichas técnicas de sevelámero, lantano u OHS (en voluntarios sanos al menos) con warfarina (anti-vitamina K, siendo acenocumarol nuestro habitual equivalente). Por otra parte, varios estudios y/o metaanálisis (aunque no de modo uniforme) describen atenuación de la progresión de calcificación vascular/valvular y mejoras de supervivencia en diálisis con el uso de quelantes no cálcicos en general y sevelámero (del que se dispone de mayor experiencia y más prolongada), en particular⁷⁻⁹.

Dada la creciente notoriedad adquirida por el frecuente uso de agentes anti-vitamina K como anticoagulantes en pacientes con ERC, el potencial uso de vitamina K en pacientes renales¹⁰ y/o la irrupción con posibles ventajas de los nuevos anticoagulantes orales directos (NACO)¹⁰, independientes de vitamina K, creemos relevante destacar que esta nueva información podría tener interés clínico en la elección del uso de los captadores de fósforo, la prescripción concomitante con acenocumarol y, desde luego, deberá también tenerse en cuenta en el diseño y valoración de estudios clínicos, actuales y futuros.