

paciente 268-596 mg), y 2) baja masa grasa con IMC 16,4 kg/m<sup>2</sup> (5,9 kg/m<sup>2</sup> de índice de tejido graso).

En diversas publicaciones, las soluciones lipídicas podrían usarse como antidoto efectivo en las intoxicaciones por AL<sup>7</sup>. Al ser la lidocaína un anestésico liposoluble y presentar la paciente baja masa grasa tal vez podría ser la causa de que con dosis más bajas presente mayor probabilidad de toxicidad. El único dato que permanece sin explicación es la anisocoria que se solventó espontáneamente. En cuanto a cardiotoxicidad, la paciente presentó taquicardia sinusal con aumento PA. Posteriormente se canalizó CVCT usando como AL mepivacaína, sin incidencias. La mepivacaína es metabolizada en un 99% en el hígado en productos menos tóxicos y con menor efecto vasodilatador que la lidocaína, lo que le confiere mejor perfil de seguridad.

#### BIBLIOGRAFÍA

1. Valencia Gómez RE, Garcia Araque HF. Toxicidad por anestésicos locales: revisión de la literatura. *Rev Col Anest.* 2011;39:40-54.
2. Kindler CH, Yost CE. Two-pore domain potassium channels: New sites of local anesthetic action and toxicity. *Reg Anesth Pain Med.* 2005;30:260-74.
3. Hollmann MW, Herroeder S, Kurz KS, Hoenemann CW, Struemper D, Hahnenkamp K, et al. Time dependent inhibition

of G-protein coupled receptor signaling by local anesthetics. *Anesthesiology.* 2004;100:852-60.

4. Gomez Martin Zarco JM. Toxicidad por administración local de anestésicos locales. *Acta Otorrinolaringo Esp.* 2003;54:657-60.
5. Rosenberg PH, Veering BT, Urmey WF. Maximum recommended doses of local anesthetics: A multifactorial concept. *Reg Anesth Pain Med.* 2004;29:564-75.
6. Errando CL. Toxicidad de los anestésicos locales. *Prevención y tratamiento Rev Esp Anestesiol Reanim.* 2013;60 Supl 1:65-72.
7. Chiang YY, Tseng KF, Lih YW, Tsai TC, Liu CT, Leung HK. Lidocaine-induced CNS toxicity. A case report. *Acta Anaesthesiol Sin.* 1996;34:243-6.

George Estifan Kasabji \*, Cristina Lucas Álvarez y Raquel Fernández Ibán

Servicio de Nefrología, Complejo Asistencial Universitario de León, Hospital de León, León, España

\* Autor para correspondencia.

Correo electrónico: [jorgekasabji@gmail.com](mailto:jorgekasabji@gmail.com) (G. Estifan Kasabji).

<https://doi.org/10.1016/j.nefro.2019.09.002>

0211-6995/© 2019 Sociedad Española de Nefrología. Publicado por Elsevier España, S.L.U. Este es un artículo Open Access bajo la licencia CC BY-NC-ND (<http://creativecommons.org/licenses/by-nc-nd/4.0/>).

## Carta al Director

# Nefritis intersticial tuberculosa, un diagnóstico difícil que precisa de una alta sospecha

## Tuberculous interstitial nephritis: A difficult diagnosis that requires a high clinical suspicion

Sr. Director:

La tuberculosis continúa siendo un problema de salud pública a nivel mundial, especialmente en países en desarrollo. Algo más de la mitad de los casos (55%) ocurren en Asia, seguido de África (31%), con menor prevalencia en la región mediterránea (6%), Europa (5%) y Latinoamérica (3%)<sup>1</sup>. Respecto a las formas de presentación, la afectación pulmonar continúa siendo la más frecuente. En el caso de las formas extrapulmonares, la tuberculosis urogenital es la segunda forma más frecuente causada por *Mycobacterium tuberculosis*, ocurriendo en torno al 15-25% de los casos<sup>2</sup>.

Además de los factores de riesgo tradicionales (países poco desarrollados, inmunosupresión debida al VIH<sup>3</sup>), en el siglo XXI ha cobrado importancia la inmunosupresión de causa farmacológica en los países desarrollados, especialmente en trasplantes de órgano sólido o debido al uso de tratamientos biológicos para enfermedades reumatológicas<sup>1,4</sup>.

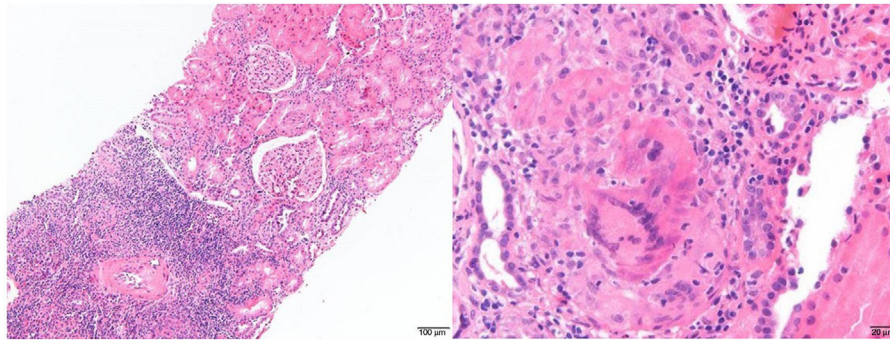
En nuestro centro, dos pacientes con enfermedades reumatológicas que se encontraban en tratamiento con fármacos anti-TNF- $\alpha$  fueron diagnosticados de nefritis intersticial secundaria a infección tuberculosa, ambos con buena evolución de la función renal tras tratamiento antituberculoso y esteroideo. La **tabla 1** muestra un resumen de las características clínicas y de la evolución de los pacientes.

Los agentes anti-TNF- $\alpha$  alteran la acción fisiológica del TNF- $\alpha$ , lo que conlleva una interrupción de la activación y de la proliferación celular, la producción de citoquinas y la formación de granulomas, lo cual es clave frente a infecciones intracelulares. Esto puede conducir a la exacerbación de infecciones crónicas o a la aparición de procesos nuevos, siendo frecuente la etiología tuberculosa<sup>4</sup>.

La afectación renal clásica consistía en la invasión de la parte medular por *M. tuberculosis*, conduciendo a una

Tabla 1 – Características clínicas y evolución de los pacientes

	Caso 1	Caso 2
Sexo	Mujer	Varón
Edad (años)	76	32
Enfermedad reumatológica	Artritis reumatoide	Espondilitis anquilosante
Fármaco anti-TNF- $\alpha$	Adalimumab	Certolizumab
Tratamiento tras diagnóstico de NTI	Rifampicina, isoniazida, pirazinamida y etambutol + prednisona	
Crs previa (mg/dl)	0,86	0,67
Crs al diagnóstico (mg/dl)	3,3	2,16
Crs a 12 meses (mg/dl)	1,8	1,5



**Figura 1** – Vista panorámica que incluye dos glomérulos sin alteraciones significativas e infiltrado inflamatorio parcheado tubulointersticial que se acompaña de eosinófilos y fenómenos de tubulitis (izquierda). Granuloma no necrosante con células gigantes multinucleadas (derecha). Tinción hematoxilina-eosina.

destrucción del parénquima y la diseminación hacia la vía urinaria con la consecuente dilatación ureteral, siendo necesaria a veces la derivación de la vía excretora o incluso la nefrectomía<sup>1</sup>. En la actualidad parece que estas formas avanzadas son menos frecuentes, de manera que en la práctica clínica solemos encontrar pacientes que cursan con deterioro de la función renal subagudo y patrón de nefritis tubulointersticial (NTI), es decir, diuresis conservada con proteinuria leve o ausente y sin microhematuria. La afectación glomerular o la amiloidosis son menos frecuentes<sup>1</sup>.

Para establecer el diagnóstico debe existir un alto índice de sospecha, especialmente si la afectación renal se presenta de manera aislada (sin fiebre o afectación pulmonar). Como se comentaba anteriormente, la alteración más frecuente es el patrón de NTI con deterioro de la función renal que se asocia a piuria estéril<sup>5</sup>. En ocasiones puede existir eosinofilia, si bien no es constante<sup>6</sup>. Respecto a las pruebas microbiológicas, tanto el urocultivo como la tinción de Ziehl-Neelsen en orina suelen tener baja sensibilidad<sup>2,5</sup>. Comparado con las anteriores, la PCR para *M. tuberculosis* en orina tiene mayor sensibilidad y se prefiere, puesto que es una técnica más rápida en cuanto a obtención de resultados. Asimismo, aunque el Mantoux continúa utilizándose, el *Interferon Gamma Release Assay* (IGRA) tiene una especificidad cercana al 92%<sup>4</sup>. En cuanto a las pruebas de imagen, se recomienda solicitar una radiografía simple de tórax en todos los casos para descartar afectación a nivel pulmonar, siendo el TC y el PET-TC útiles en el diagnóstico de diseminación tuberculosa<sup>2,5</sup>.

En los casos en que se realiza biopsia renal, la histología suele revelar una afectación tubulointersticial con importante infiltrado inflamatorio y predominio de eosinófilos. La aparición de granulomas no siempre es constante (20-30% según las

series) y la identificación de bacilos ácido-alcohol resistentes puede ser complicada<sup>5-7</sup>. La inmunofluorescencia es típicamente negativa y la microscopía electrónica no suele mostrar alteraciones<sup>6</sup>. Además, ante una nefritis intersticial granulomatosa debemos realizar el diagnóstico diferencial con otras posibles etiologías: fármacos, enfermedades sistémicas (sarcoidosis, Sjögren...) o infecciones, ya sean bacterianas, víricas o por parásitos<sup>3,6,8</sup>. En la figura 1 se pueden apreciar dos cortes histológicos de la biopsia renal de uno de nuestros pacientes.

El esquema terapéutico está basado en cuatro fármacos antituberculosos, generalmente isoniazida, rifampicina, pirazinamida y etambutol. Además, no podemos olvidar que el tratamiento concomitante con esteroides orales mejora el pronóstico renal, ya que reduce la inflamación a nivel tubulointersticial y conlleva un menor riesgo de progresión hacia la fibrosis<sup>5,7,8</sup>.

El pronóstico renal suele ser pobre en los casos con un filtrado glomerular (FG) menor a 15 ml/min al diagnóstico, donde hasta el 66% de los pacientes precisan tratamiento renal sustitutivo a los 12 meses. Sin embargo, en sujetos con FG superior a 15 ml/min al diagnóstico la función renal suele estabilizarse o mejorar tras el tratamiento<sup>5,6</sup>, siendo importante instaurarlo de manera rápida, lo cual garantiza la supervivencia renal sin necesidad de tratamiento sustitutivo, tal y como ocurrió con nuestros dos pacientes. Sin embargo, destacamos que, aunque la evolución de ambos pacientes fue satisfactoria, ninguno llegó a recuperar su función renal previa, circunstancia que habla, por un lado, de la necesidad de un diagnóstico o de sospecha precoces, y por otro lado, de la severidad y del grado de irreversibilidad de muchas de las lesiones que se instauran.

## BIBLIOGRAFÍA

1. Daher EF, da Silva GB, Barros EJ. Renal tuberculosis in the modern era. *Am J Trop Med Hyg.* 2013;88:54-64.
2. Figueiredo AA, Lucon AM, Srougi M. Urogenital tuberculosis. *Microbiol Spectr.* 2017;5, <http://dx.doi.org/10.1128/microbiolspec.TNMI7-0015-2016>
3. Fallouh B, Nair H, Langman G, Baharani J. Unusual cause of acute renal failure in a patient with HIV. *Kidney Int.* 2010;78:117-8.
4. Xie X, Li F, Chen JW, Wang J. Risk of tuberculosis infection in anti-TNF- $\alpha$  biological therapy: From bench to bedside. *J Microbiol Immunol Infect.* 2014;47:268-74.
5. Delafosse M, Teuma C, Míailhes P, Nouvier M, Rabeyrin M, Fouque D. Severe tubulointerstitial nephritis: Tracking tuberculosis even in the absence of renal granuloma. *Clin Kidney J.* 2018;11:667-9.
6. Chapagain A, Dobbie H, Sheaff M, Yaqoob MM. Presentation, diagnosis, and treatment outcome of tuberculous-mediated tubulointerstitial nephritis. *Kidney Int.* 2011;79:671-7.
7. Eastwood JB, Corbishley CM, Grange JM. Tuberculosis and tubulointerstitial nephritis: An intriguing puzzle. *Kidney Int.* 2011;79:579-81.
8. Praga M, González E. Acute interstitial nephritis. *Kidney Int.* 2010;77:956-61.

María Fernández-Vidal<sup>a,\*</sup>, Elizabeth Canllavi Fiel<sup>a</sup>, Teresa Bada Bosch<sup>a</sup>, Hernando Trujillo Cuéllar<sup>a</sup>, Florencio García Martín<sup>a</sup>, Eduardo Gutiérrez Martínez<sup>a</sup>, María Molina Gómez<sup>b</sup>, Marina Alonso Riaño<sup>c</sup> y Manuel Praga Terente<sup>a</sup>

<sup>a</sup> Servicio de Nefrología, Hospital Universitario 12 de Octubre, Madrid, España

<sup>b</sup> Servicio de Nefrología, Hospital Universitario Arnau de Vilanova, Lleida, España

<sup>c</sup> Servicio de Anatomía Patológica, Hospital Universitario 12 de Octubre, Madrid, España

\* Autor para correspondencia.

Correo electrónico: [maria.91fdez@gmail.com](mailto:maria.91fdez@gmail.com) (M. Fernández-Vidal).

<https://doi.org/10.1016/j.nefro.2019.05.002>

0211-6995/© 2019 Sociedad Española de Nefrología. Publicado por Elsevier España, S.L.U. Este es un artículo Open Access bajo la licencia CC BY-NC-ND (<http://creativecommons.org/licenses/by-nc-nd/4.0/>).

## Carta al Director

## Reactivación silenciosa del virus de la hepatitis B en paciente que reinicia diálisis tras trasplante renal. ¿Cómo podemos prevenirlo o anticiparlo en el diagnóstico?

### Reactivation of hepatitis B virus in patient that rests dialysis after renal transplantation. How can we prevent it or anticipate it in diagnosis?

Sr. Director:

La infección por el virus de la hepatitis B (VHB) presenta una elevada morbimortalidad en la población general. En la enfermedad renal crónica (ERC), esto es variable por las características de los pacientes. En diálisis, la prevalencia oscila entre el 0-7% al 10-20%<sup>1</sup>. En España, según el estudio PIBHE, este valor alcanza el 1,03%<sup>2</sup>. La vacunación y el uso de medidas de protección universal han contribuido a su disminución<sup>1-4</sup>. En el trasplante renal (TR) la prevalencia aumenta debido al riesgo de reactivaciones por los inmunosupresores<sup>1,5-7</sup>. Presentamos un caso de reactivación del VHB en un paciente con infección previamente controlada, que reinicia diálisis peritoneal (DP), tras TR fallido, en el que se mantuvo la inmunosupresión para evitar síndrome de intolerancia al injerto (SII).

Varón de 64 años con ERC secundaria a glomerulonefritis IgA. En enero/2004 presentaba marcadores frente al VHB compatibles con infección pasada y resuelta (HBsAg negativo, anti-HBc y anti-HBs positivos). Nunca había sido vacunado frente al VHB. En marzo/2004 inició DP. Seis meses después

recibe TR iniciando inmunosupresión con tacrolimus, mico-fenolato de mofetilo (MMF) y prednisona. Durante el TR se cambió MMF por everolimus. Reinició DP en julio/2016 por nefropatía crónica del injerto. Presentaba perfil hepático normal y los mismos marcadores serológicos de infección resuelta frente al VHB (tabla 1). Se mantuvo la inmunosupresión a dosis bajas con everolimus, prednisona y tacrolimus para evitar SII. En diciembre/2016 ingresó por síndrome febril de origen no filiado. Se decidió suspender everolimus y disminuir la dosis de prednisona y tacrolimus, con notable mejoría del paciente. En marzo/2017, en control analítico de rutina, se observó elevación de transaminasas. El paciente se encontraba asintomático. Se realizó estudio serológico y ADN del VHB que confirmó la presencia de infección activa por probable reactivación del VHB (tabla 1). Para ampliar el estudio, se envió una muestra al Centro Nacional de Microbiología (CNM). Los resultados indicaron: genotipo H; mutación 145R en el HBsAg asociada a escape vacunal, resistencia a la inmunoterapia y escape a la detección del HBsAg en determinados