

- Ann Clin Biochem. 2020, <http://dx.doi.org/10.1177/0004563220922255> [en prensa].
5. Spasovski G, Vanholder R, Allolio B, Annane D, Ball S, Bichet D, et al. Hyponatraemia guideline development group: Clinical practice guideline on diagnosis and treatment of hyponatraemia. *Nephrol Dial Transplant*. 2014;29 Suppl. 2:i1-39.
 6. Reynolds RM, Seckl JR. Hyponatraemia for the clinical endocrinologist. *Clin Endocrinol (Oxf)*. 2005;63:366-74.
 7. Arlt W, Allolio B. Adrenal insufficiency. *Lancet*. 2003;361:1881-93.
 8. Yatagai T, Kusaka I, Nakamura T, Nagasaka S, Honda K, Ishibashi S, et al. Close association of severe hyponatremia with exaggerated release of arginine vasopressin in elderly subjects with secondary adrenal insufficiency. *Eur J Endocrinol*. 2003;148:221-6.
 9. Ishikawa SE, Sclier RW. Effect of arginine vasopressin antagonist on water excretion in glucocorticoid and mineralocorticoid-deficient rats. *Kidney Int*. 1982;22:587-93.
 10. Saito T, Ishikawa SE, Ando F, Okada N, Nakamura T, Kusaka I, et al. Exaggerated urinary excretion of aquaporin-2 in the pathological state of impaired water excretion dependent upon arginine vasopressin. *J Clin Endocrinol Metab*. 1998;83:4034-40.

José Carlos De La Flor Merino^{a,*}, Laura Mola Reyes^b, Tania Linares Gravalos^a, Ana Roel Conde^c y Miguel Rodeles del Pozo^a

^a Servicio de Nefrología, Hospital Central de la Defensa Gómez Ulla, Madrid, España

^b Servicio de Endocrinología, Hospital Central de la Defensa Gómez Ulla, Madrid, España

^c Servicio de Medicina Interna, Hospital Central de la Defensa Gómez Ulla, Madrid, España

* Autor para correspondencia.

Correos electrónicos: josedelaflor81@yahoo.com, jflomer@mde.es (J.C. De La Flor Merino).

0211-6995/© 2020 Sociedad Española de Nefrología. Publicado por Elsevier España, S.L.U. Este es un artículo Open Access bajo la licencia CC BY-NC-ND (<http://creativecommons.org/licenses/by-nc-nd/4.0/>).

<https://doi.org/10.1016/j.nefro.2020.05.001>

Carta al Director

Placas crateriformes en un paciente con enfermedad renal crónica. Un caso de collagenosis perforante reactiva adquirida

Crateriform plaques in a patient with end-stage renal disease. The case of an acquired reactive perforating collagenosis

Sr. Director:

Las enfermedades dermatológicas que se pueden presentar en pacientes con enfermedad renal crónica son: xerosis, prurito, calcifilaxis, pseudoporfiria, escarcha urémica y las enfermedades perforantes adquiridas de la piel; estas últimas se caracterizan por presentar eliminación transepidermica de material proveniente de la dermis, las constituyen la enfermedad de Kyrle, la collagenosis perforante reactiva y la elastosis perforans serpiginosa¹.

Presentamos el caso de un hombre de 78 años con antecedente de diabetes mellitus tipo 2, hipertensión arterial sistémica, hipotiroidismo de larga evolución y enfermedad renal crónica en terapia de sustitución con diálisis peritoneal desde hace 5 años, con adecuado control. El paciente se encontraba hospitalizado por neumonía asociada a cuidados de la salud. Se nos interconsultó por una dermatosis diseminada, bilateral y simétrica que afectaba a la cara lateral de ambos brazos y la cara anterior de rodillas, constituida por múltiples placas de 0,5-1 cm de diámetro, circulares, eritematosas, de aspecto crateriforme con costra hemática sobre su superficie, pruriginosas, de 6 semanas de evolución (fig. 1).

Se realizó biopsia de una de las lesiones, que mostraba en la tinción de hematoxilina/eosina: epidermis con acantosis moderada, que rodeaba un tapón conformado por costra, detritus de queratina y células inflamatorias; en la base de dicho tapón se apreciaba epidermis aplanada con introducción de fibras verticalizadas colágenas desde la dermis; con tinción de tricómico de Masson, se confirmó la presencia de eliminación transepidermica de fibras de colágeno (fig. 2). Con dichos hallazgos se dio el diagnóstico de collagenosis perforante reactiva adquirida (CPRA). El paciente fue tratado con acetónido de fluocinolona crema al 0,01% cada 12 h más levocetirizina tabletas de 2,5 mg/día, con adecuada respuesta en semanas de tratamiento, intervalo durante el cual tuvo resolución su cuadro neumónico y se egresó. El paciente continúa en seguimiento por nuestro servicio.

La CPRA es una entidad comúnmente asociada a pacientes con diabetes mellitus y enfermedad renal crónica en terapia de sustitución; sin embargo, también puede observarse en linfoma de Hodgkin, escabiasis, dermatitis atópica, tuberculosis, lupus eritematoso sistémico, sida, hipertensión arterial sistémica e insuficiencia venosa crónica; afecta principalmente a

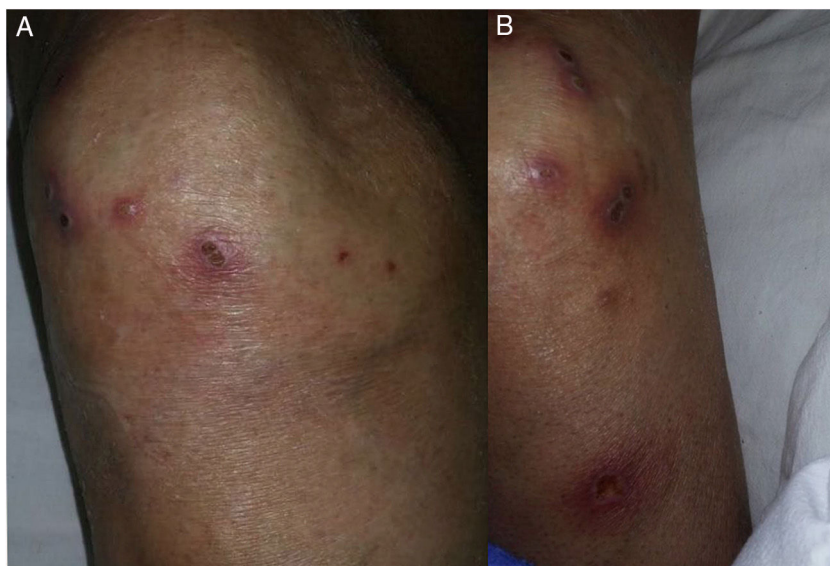


Figura 1 - A y B) Múltiples placas de aspecto crateriforme con queratosis y costras hemáticas sobre su superficie.

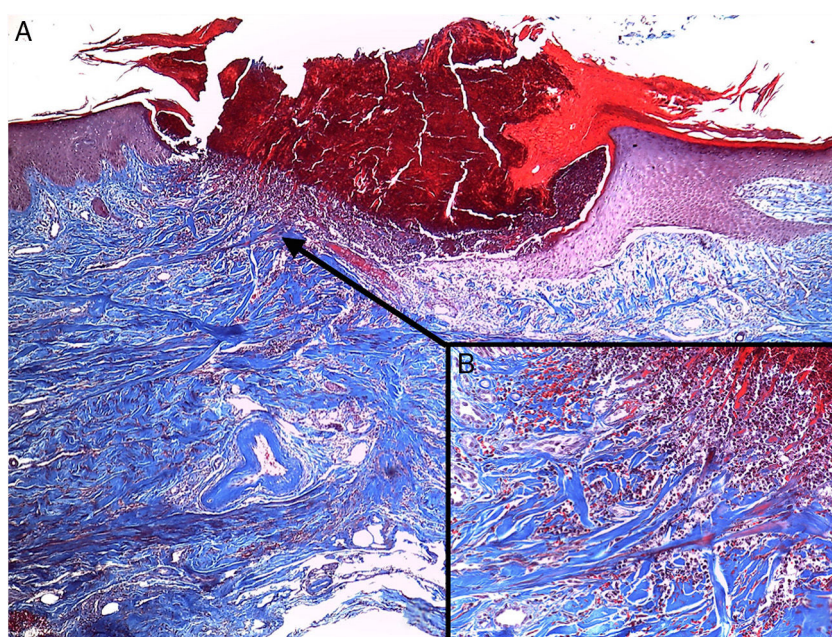


Figura 2 - Tinción con tricrómico de Masson 40x. A) Epidermis con acantosis que rodea un tapón compuesto por detritus celulares, queratina y células inflamatorias. B) Presencia de fibras de colágeno, que se introducen desde la dermis hacia la epidermis.

pacientes entre la tercera y la quinta décadas de la vida. Esta entidad es más común que su contraparte hereditaria, la cual se presenta en población pediátrica y cuenta con pocos casos reportados en la literatura médica².

En su fisiopatogenia intervienen la presencia de los receptores de productos avanzados de la glucosilación (RAGE), que ocasionan el entrecruzamiento de las fibras de colágeno y aumento de TGF- β 3 y metaloproteínasa 1, que provocan cambios en el metabolismo de las proteínas extracelulares y epitelización postergada, aunados a la presencia de microtraumatismo ocasional y prurito continuo, que perpetúan las lesiones³.

Se presenta generalmente en tronco y zonas extensoras de las extremidades; constituida por múltiples placas de varios centímetros de diámetro, circulares, eritematosas, de aspecto crateriforme, con costras hemáticas o queratosis sobre su superficie, pruriginosas y debido al traumatismo continuo, se asocian a fenómeno de Koebner. Los hallazgos histológicos muestran acantosis que rodea un tapón compuesto por un material basófilo que contiene queratina, detritus celulares y células inflamatorias; debajo de este se aprecia una epidermis aplanada con presencia de fibras de colágeno que se introducen desde la dermis; se visualizan con mayor exactitud con tinción tricrómica de Masson⁴. Para realizar el diagnóstico es

necesario que el paciente sea mayor de 18 años, manifieste la dermatosis característica y se tenga evidencia de eliminación transepidérmica de colágeno⁵. La calcifilaxis, otra entidad que se puede encontrar en este grupo de pacientes, se diferencia a nivel clínico por la presencia de dolor que precede a la aparición de placas liveloides o violáceas, que evolucionan a ulceración y necrosis, las cuales se pueden encontrar en zonas centrales (abdomen y muslos) y zonas periféricas (dedos e incluso pene). La biopsia revela calcificación de las arteriolas y las arterias pequeñas-medianas, proliferación fibroblástica de la capa íntima y estrechamiento de la luz⁶.

El tratamiento tiene como piedra angular evitar los traumatismos; dicha medida confiere reducción de lesiones nuevas, las cuales generalmente se autolimitan en 6-8 semanas; debido al sustrato de prurito crónico, se recomienda el uso de antihistamínicos. Por la poca frecuencia de esta enfermedad, se ha probado en reportes de casos el uso de retinoides tópicos y orales; corticoides tópicos, emolientes y radiación UVB de banda estrecha) con moderada respuesta⁷; se ha utilizado el alopurinol en una serie de 12 pacientes a dosis de 100-300 mg/día, bajo la premisa de reducción del entrecruzamiento de las fibras de colágeno al inhibirse la xantina oxidasa, con la consiguiente reducción de producción de radicales libres y RAGE, con mejoría de 7 pacientes a las 4 semanas y el resto con mejoría en 4 meses posteriores⁸.

La importancia de exponer este caso radica en mostrar una variedad más de dermatosis que se puede presentar en pacientes con enfermedad renal crónica, para alertar al médico tratante de su presencia, y realizar el diagnóstico y el tratamiento adecuados debido a la repercusión en la calidad de vida que implica en esta población de pacientes.

BIBLIOGRAFÍA

1. Fernandes KA, Lima LA, Guedes JC, Lima RB, Dácri AM, Martins CJ. Acquired perforating dermatosis in a patient with chronic renal failure. *An Bras Dermatol*. 2016;91:10-3, <http://dx.doi.org/10.1590/abd1806-4841.20164619>

2. García AJ, del Valle E, Sánchez MP, del Prado E, Coscojuela C, Gilaberte Y. Acquired perforating dermatosis: Clinicopathological study of 31 cases, emphasizing pathogenesis and treatment. *J Eur Acad Dermatol Venereol*. 2017;31:1757-63, <http://dx.doi.org/10.1111/jdv.14220>.
3. Fei C, Wang Y, Gong Y, Xu H, Yu Q, Shi Y. Acquired reactive perforating collagenosis: A report of a typical case. *Medicine (Baltimore)*. 2016;95:e4305, <http://dx.doi.org/10.1097/MD.00000000000004305>
4. Kim SW, Kim MS, Lee JH, Son SJ, Park KY, Li K, et al. A clinicopathologic study of thirty cases of acquired perforating dermatosis in Korea. *Ann Dermatol*. 2014;26:162-71, <http://dx.doi.org/10.5021/ad.2014.26.2.162>
5. Wagner G, Sachse MM. Acquired reactive perforating dermatosis. *J Dtsch Dermatol Ges*. 2013;11:723-9, <http://dx.doi.org/10.1111/ddg.12131>
6. Villela-Segura U, Peralta-Serna J, Guerrero-Álvarez A, Estrada-Aguilar L. Glans penis necrosis caused by calcific uremic arteriopathy. *Dermatol Online J*. 2019;25, pii: 13030/qt2kg3n28d.
7. Reid J, Almond L, Matthewman N, Stringer H, Francis N, al Abadie M. A case of acquired reactive perforating collagenosis. *Australas J Dermatol*. 2018;59:75-6, <http://dx.doi.org/10.1111/ajd.12618>
8. Tilz H, Becker JC, Legat F, Schettini AP, Inzinger M, Massone C. Allopurinol in the treatment of acquired reactive perforating collagenosis. *An Bras Dermatol*. 2013;88:94-7, <http://dx.doi.org/10.1590/S0365-05962013000100012>

Uriel Villela-Segura *, Alessandra Irais Miranda-Aguirre y Lorena Estrada-Aguilar

Servicio de Dermatología, Hospital Regional Licenciado Adolfo López Mateos, ISSSTE, Ciudad de México, México

* Autor para correspondencia.

Correo electrónico: uvis08@gmail.com (U. Villela-Segura).

0211-6995/© 2019 Sociedad Española de Nefrología. Publicado por Elsevier España, S.L.U. Este es un artículo Open Access bajo la licencia CC BY-NC-ND (<http://creativecommons.org/licenses/by-nc-nd/4.0/>). <https://doi.org/10.1016/j.nefro.2019.04.005>

Carta al Director

Policondritis recidivante y glomeruloesclerosis segmentaria y focal: coincidencia o causalidad

Relapsing polychondritis and focal segmental glomerulosclerosis: Coincidence or causality

Sr. Director:

La policondritis recidivante (PR) es una rara enfermedad autoinmune de etiología desconocida que se caracteriza por brotes inflamatorios repetidos de estructuras cartilaginosas afectando principalmente al cartílago nasal, auricular y

laringotraqueal. La afectación renal es inusual y cuando se presenta se asocia a una peor supervivencia¹. A continuación, describimos un caso de un paciente con PR y enfermedad glomerular asociada.