

necesario que el paciente sea mayor de 18 años, manifieste la dermatosis característica y se tenga evidencia de eliminación transepidérmica de colágeno<sup>5</sup>. La calcifilaxis, otra entidad que se puede encontrar en este grupo de pacientes, se diferencia a nivel clínico por la presencia de dolor que precede a la aparición de placas liveloides o violáceas, que evolucionan a ulceración y necrosis, las cuales se pueden encontrar en zonas centrales (abdomen y muslos) y zonas periféricas (dedos e incluso pene). La biopsia revela calcificación de las arteriolas y las arterias pequeñas-medianas, proliferación fibroblástica de la capa íntima y estrechamiento de la luz<sup>6</sup>.

El tratamiento tiene como piedra angular evitar los traumatismos; dicha medida confiere reducción de lesiones nuevas, las cuales generalmente se autolimitan en 6-8 semanas; debido al sustrato de prurito crónico, se recomienda el uso de antihistamínicos. Por la poca frecuencia de esta enfermedad, se ha probado en reportes de casos el uso de retinoides tópicos y orales; corticoides tópicos, emolientes y radiación UVB de banda estrecha) con moderada respuesta<sup>7</sup>; se ha utilizado el alopurinol en una serie de 12 pacientes a dosis de 100-300 mg/día, bajo la premisa de reducción del entrecruzamiento de las fibras de colágeno al inhibirse la xantina oxidasa, con la consiguiente reducción de producción de radicales libres y RAGE, con mejoría de 7 pacientes a las 4 semanas y el resto con mejoría en 4 meses posteriores<sup>8</sup>.

La importancia de exponer este caso radica en mostrar una variedad más de dermatosis que se puede presentar en pacientes con enfermedad renal crónica, para alertar al médico tratante de su presencia, y realizar el diagnóstico y el tratamiento adecuados debido a la repercusión en la calidad de vida que implica en esta población de pacientes.

## BIBLIOGRAFÍA

1. Fernandes KA, Lima LA, Guedes JC, Lima RB, Dácri AM, Martins CJ. Acquired perforating dermatosis in a patient with chronic renal failure. *An Bras Dermatol*. 2016;91:10-3, <http://dx.doi.org/10.1590/abd1806-4841.20164619>

2. García AJ, del Valle E, Sánchez MP, del Prado E, Coscojuela C, Gilaberte Y. Acquired perforating dermatosis: Clinicopathological study of 31 cases, emphasizing pathogenesis and treatment. *J Eur Acad Dermatol Venereol*. 2017;31:1757-63, <http://dx.doi.org/10.1111/jdv.14220>.
3. Fei C, Wang Y, Gong Y, Xu H, Yu Q, Shi Y. Acquired reactive perforating collagenosis: A report of a typical case. *Medicine (Baltimore)*. 2016;95:e4305, <http://dx.doi.org/10.1097/MD.0000000000004305>
4. Kim SW, Kim MS, Lee JH, Son SJ, Park KY, Li K, et al. A clinicopathologic study of thirty cases of acquired perforating dermatosis in Korea. *Ann Dermatol*. 2014;26:162-71, <http://dx.doi.org/10.5021/ad.2014.26.2.162>
5. Wagner G, Sachse MM. Acquired reactive perforating dermatosis. *J Dtsch Dermatol Ges*. 2013;11:723-9, <http://dx.doi.org/10.1111/ddg.12131>
6. Villela-Segura U, Peralta-Serna J, Guerrero-Álvarez A, Estrada-Aguilar L. Glans penis necrosis caused by calcific uremic arteriolopathy. *Dermatol Online J*. 2019;25, pii: 13030/qt2kg3n28d.
7. Reid J, Almond L, Matthewman N, Stringer H, Francis N, al Abadie M. A case of acquired reactive perforating collagenosis. *Australas J Dermatol*. 2018;59:75-6, <http://dx.doi.org/10.1111/ajd.12618>
8. Tilz H, Becker JC, Legat F, Schettini AP, Inzinger M, Massone C. Allopurinol in the treatment of acquired reactive perforating collagenosis. *An Bras Dermatol*. 2013;88:94-7, <http://dx.doi.org/10.1590/S0365-05962013000100012>

Uriel Villela-Segura \*, Alessandra Irais Miranda-Aguirre y Lorena Estrada-Aguilar

Servicio de Dermatología, Hospital Regional Licenciado Adolfo López Mateos, ISSSTE, Ciudad de México, México

\* Autor para correspondencia.

Correo electrónico: [uvis08@gmail.com](mailto:uvis08@gmail.com) (U. Villela-Segura).

0211-6995/© 2019 Sociedad Española de Nefrología. Publicado por Elsevier España, S.L.U. Este es un artículo Open Access bajo la licencia CC BY-NC-ND (<http://creativecommons.org/licenses/by-nc-nd/4.0/>). <https://doi.org/10.1016/j.nefro.2019.04.005>

## Carta al Director

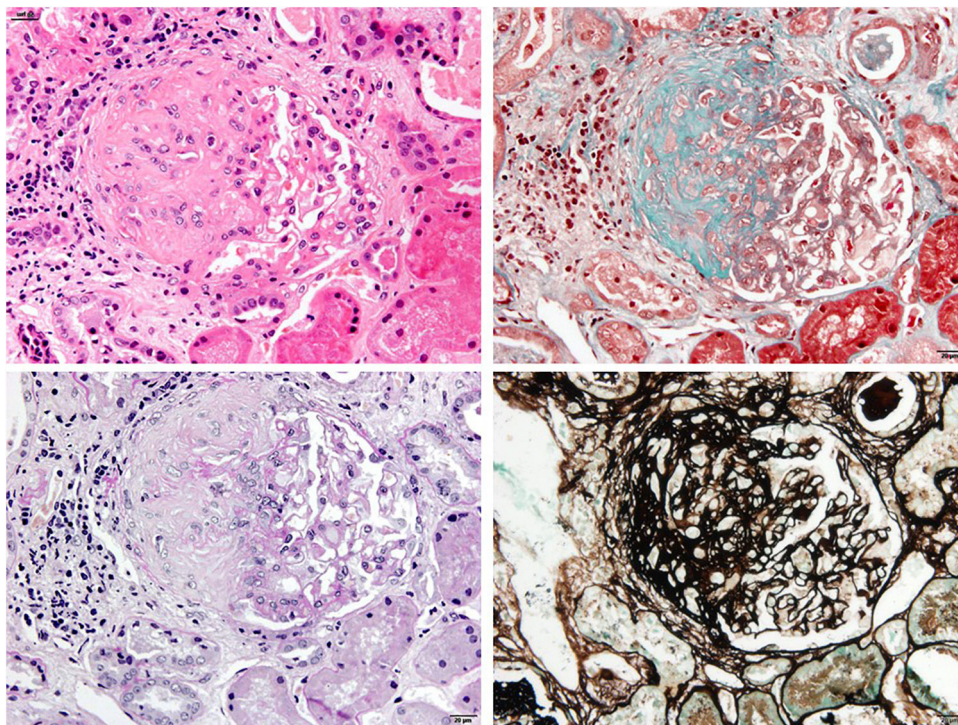
# Policondritis recidivante y glomeruloesclerosis segmentaria y focal: coincidencia o causalidad

## Relapsing polychondritis and focal segmental glomerulosclerosis: Coincidence or causality

Sr. Director:

La policondritis recidivante (PR) es una rara enfermedad autoinmune de etiología desconocida que se caracteriza por brotes inflamatorios repetidos de estructuras cartilaginosas afectando principalmente al cartílago nasal, auricular y

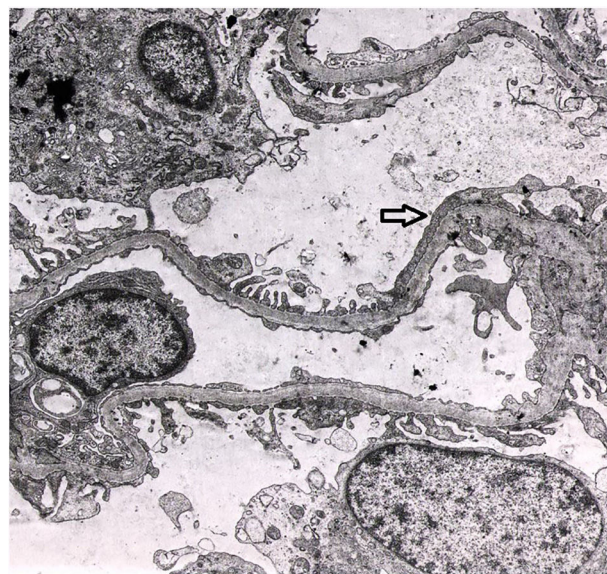
laringotraqueal. La afectación renal es inusual y cuando se presenta se asocia a una peor supervivencia<sup>1</sup>. A continuación, describimos un caso de un paciente con PR y enfermedad glomerular asociada.



**Figura 1** – La imagen muestra un glomerulo con una lesión esclerosante segmentaria (de izquierda a derecha y de arriba a abajo, HE, Masson, PAS, plata; 40 ×).

Varón de 39 años, que ingresó en el hospital en junio de 1986 por fiebre y poliartrosis migratoria simétrica de grandes y pequeñas articulaciones, hipoacusia de conducción secundaria a otitis seromucosa y conjuntivitis, presentando durante el ingreso condritis auricular bilateral con eritema y dolor a la palpación. Se realizó biopsia del cartilago auricular, confirmandose el diagnóstico de PR.

En los exámenes de laboratorio el paciente presentaba anemia normocítica leve, leucocitosis, trombocitosis y elevación de reactantes de fase aguda (proteína C reactiva 22 mg/dl), con hemocultivos y urocultivo estériles. La función renal era normal, con una proteinuria de 0,5 g/24 h y microhematuria. Los anticuerpos antinucleares y anti-DNA y el factor reumatoideo fueron negativos, los valores del complemento (C3 y C4) estaban en el rango de la normalidad en repetidas ocasiones. La función renal se mantuvo dentro de los límites normales pero el paciente presentaba una proteinuria de 2,9 g/24 h y alteraciones en el sedimento urinario que incluían microhematuria y leucocituria, motivo por el que se realizó una biopsia renal. La microscopia óptica evidenció hallazgos compatibles con una hialinosis focal y segmentaria con esclerosis periglomerular (fig. 1). Mediante técnica de inmunofluorescencia, presentó depósitos segmentarios de IgM y en la microscopia electrónica se observó un borramiento podocitario irregular (fig. 2). Se inició tratamiento con prednisona a 1 mg/kg peso y captopril a dosis máximas, con una evolución clínica favorable de su policondritis y respuesta renal con reducción de la proteinuria hasta 0,4 g/24 h y desaparición de la microhematuria. Después del alta de Nefrología se mantuvieron los esteroides durante 6 meses por su PR y posteriormente recibió trata-



**Figura 2** – El estudio de microscopia electrónica muestra fusión pedicelar irregular que afecta aproximadamente a un 30% de la superficie capilar (flecha).

miento esteroideo a demanda por periodos cortos, según la clínica inflamatoria articular. Durante su evolución, en alguna ocasión el paciente presentó positividad de los anticuerpos anticitoplasma de neutrófilos con patrón citoplasmático (c-ANCA) contra serin proteinasa 3 (PR3) a títulos bajos, pero sin presentar datos clínicos de vasculitis ni otras manifestacio-



nes extrarrenales. Los anticuerpos antimieloperoxidasa (MPO) y las crioglobulinas fueron negativos. Después de 32 años de evolución de su enfermedad, el paciente ha presentado una aceptable evolución de su función renal (creatinina sérica de 1,4 mg/dl y una proteinuria de 0,6 g/24 h) en tratamiento con bloqueo del eje renina-angiotensina.

La PR es una rara enfermedad autoinmune que además de comprometer estructuras cartilaginosas también afecta a tejidos no cartilaginosos con alto contenido en glucosaminoglicanos, como el pulmón, el corazón, los ojos y los vasos sanguíneos. La afectación renal en la evolución de la PR es muy infrecuente y fueron Neil et al., en el año 1978, quienes describieron los primeros casos de enfermedad glomerular asociada a la PR<sup>2</sup>. En la revisión de la literatura, la prevalencia de la afectación renal en la PR es muy variable, podemos encontrar series históricas como la de la Clínica Mayo, con una prevalencia del 22% de afectación renal según criterios clínicos (presencia de hematuria o proteinuria) o histológicos (siendo las lesiones más prevalentes la nefropatía mesangial y la glomerulonefritis segmentaria necrosante con semilunas)<sup>1</sup>. Sin embargo, estudios más recientes describen una prevalencia claramente inferior a la descrita previamente. En una serie alemana, que incluía a 62 pacientes con PR, solo el 6,5% tenía daño renal asociado<sup>3</sup> y en otro gran estudio asiático que evaluó las características clínicas y pronósticas de 158 pacientes con PR la prevalencia de afectación renal fue solo del 3%<sup>4</sup>. En una revisión reciente, Dion et al. analizaron a 142 pacientes con PR y ningún paciente presentó afectación renal<sup>5</sup>.

Si bien la mayor parte del amplio abanico de lesiones histológicas asociadas a la PR que se han descrito hasta ahora corresponde a la glomerulonefritis segmentaria necrosante con semilunas<sup>6-8</sup>, también se han descrito otro tipo de lesiones, como la nefropatía mesangial IgA, la enfermedad por cambios mínimos y la glomerulonefritis membranosa<sup>6,9</sup>. Existe un gran desconocimiento respecto a la etiopatogenia del daño renal asociado a la PR, cobrando mayor importancia un posible mecanismo autoinmune. Por este motivo, el tratamiento es empírico y está basado en el uso de corticoides u otros inmunosupresores según la gravedad de la enfermedad. En los casos de mayor agresividad renal (glomerulonefritis necrosante con semilunas), se ha descrito en la literatura el uso de ciclofosfamida y plasmaféresis, además de los corticoides<sup>7,10</sup>.

Se ha descrito la presencia de ANCA en un porcentaje de casos de PR; sin embargo, existe información discordante con respecto al papel etiopatogénico de los mismos en la asociación con vasculitis. Papo et al., en una serie de 23 pacientes con PR, describieron la positividad de ANCA por inmunofluorescencia en el 30% de los casos (3 casos fueron c-ANCA y 5 p-ANCA); sin embargo, al analizar a estos mismos pacientes con otra técnica más específica (ELISA), ninguno de los que tenían c-ANCA fue positivo para PR3 y 4 de los 5 pacientes p-ANCA eran positivos para MPO<sup>11</sup>. Por lo tanto, aunque se puede detectar ANCA en la PR, su relevancia requiere un análisis adicional en el contexto clínico de cada paciente.

A diferencia de otros casos descritos, la evolución de la enfermedad renal de nuestro paciente ha tenido un curso muy

favorable, con la administración de corticoides y bloqueo del sistema renina-angiotensina, coincidiendo además con largos periodos de remisión de su PR.

## BIBLIOGRAFÍA

1. Chang-Miller A, Okamura M, Torres VE, Michet CJ, Wagoner RD, Donadio JV, et al. Renal involvement in relapsing polycondritis. *Medicine (Baltimore)*. 1987;66:202-17.
2. Neil GN, Cameron JS, Lessof MH, Ogg CS, Turner DR. Relapsing polycondritis with crescentic glomerulonephritis. *Br Med J*. 1978;1:743-5.
3. Zeuner M, Straub RH, Rauh G, Albert ED, Schölmerich J, Lang B. Relapsing polycondritis: Clinical and immunogenetic analysis of 62 patients. *J Rheumatol*. 1997;24:96-101.
4. Lin DF, Yang WQ, Zhang PP, Lv Q, Jin O, Gu JR. Clinical and prognostic characteristics of 158 cases of relapsing polycondritis in China and review of the literature. *Rheumatol Int*. 2016;36:1003-9.
5. Dion J, Costedoat-Chalumeau N, Sène D, Cohen-Bittan J, Leroux G, Dion C, et al. Relapsing polycondritis can be characterized by 3 different clinical phenotypes: analysis of a recent series of 142 patients. *Arthritis Rheumatol*. 2016;68:2992-3001.
6. Dalal BI, Wallace AC, Slinger RP. IgA nephropathy in relapsing polycondritis. *Pathology*. 1988;20:85-9.
7. Botey A, Navasa M, del Olmo A, Montoliu J, Ferrer O, Cardesa A, et al. Relapsing polycondritis with segmental necrotizing glomerulonephritis. *Am J Nephrol*. 1984;4:375-8.
8. Daniel L, Granel B, Dussol B, Weiller PJ, Pellissier JF. Recurrent glomerulonephritis in relapsing polycondritis. *Nephron*. 2001;87:190-1.
9. Lee JE, Lee EK. A case of membranous nephropathy associated with relapsing polycondritis. *Kidney Res Clin Pract*. 2012;31:253-6.
10. Ruhlen JL, Huston KA, Wood WG. Relapsing polycondritis with glomerulonephritis improvement with prednisone and cyclophosphamide. *JAMA*. 1981;245:847-8.
11. Papo T, Piette JC, Le Thi Huong Du, Godeau P, Meyer O, Kahn MF, et al. Antineutrophil cytoplasmic antibodies in polycondritis. *Ann Rheum Dis*. 1993;52:384-5.

Elizabeth Canllavi<sup>a</sup>, Marina Alonso<sup>b</sup>, María Fernandez<sup>a</sup>, Eduardo Gutiérrez<sup>a</sup> y Enrique Morales<sup>a,\*</sup>

<sup>a</sup> Servicio de Nefrología, Hospital Universitario 12 de Octubre, Madrid, Madrid

<sup>b</sup> Servicio de Anatomía Patológica, Hospital Universitario 12 de Octubre, Madrid, Madrid

\* Autor para correspondencia.

Correo electrónico: [emoralesr@senefro.org](mailto:emoralesr@senefro.org) (E. Morales).

0211-6995/© 2019 Sociedad Española de Nefrología. Publicado por Elsevier España, S.L.U. Este es un artículo Open Access bajo la licencia CC BY-NC-ND (<http://creativecommons.org/licenses/by-nc-nd/4.0/>).

<https://doi.org/10.1016/j.nefro.2019.04.003>