



Cartas al Director

Nefropatía familiar hiperuricemiante: nueva mutación familiar del gen de la uromodulina

Familial hyperuricaemic nephropathy: New mutation in uromodulin gen

Sr. Director:

La nefropatía familiar asociada a hiperuricemia (NFH) es un grupo de nefritis tubulointersticiales crónicas causadas por la alteración del gen de la uromodulina (UMOD), y suponen el 1% de la enfermedad renal crónica avanzada (ERCA) que precisa tratamiento renal sustitutivo (TRS). Presentamos el caso de una familia con una mutación del gen de la UMOD no descrita hasta el momento.

El caso índice es una mujer de 44 años que acude remitida por cifras elevadas de creatinina. Entre sus antecedentes destaca tabaquismo, úlcus bulbar *H. pylori*⁺ e hiperuricemia asintomática. No toma medicación habitual y no presenta ninguna clínica extrarrenal asociada. Se diagnostica de HTA grado 1 patrón *dipper*. Ecografía normal, sin lesiones quísticas. En la analítica destaca hiperuricemia 7,6 mg/dl, creatinina 1,26, MDRD 46,8 ml/min/1,73 m², orina normal y ClCr (orina 24 h) 58 ml/min. En su familia, su padre y 3/4 tíos paternos presentan insuficiencia renal diagnosticada en edades tardías y en estado avanzado, uno en estadio 3b y los otros 2 en estadio 4 y 5 (fig. 1). Se valora el resto de familiares de primer y segundo grado y se detecta:

- La primera generación consta de 5 personas (padre y 4 tíos de la paciente caso). Todos los que tienen insuficiencia renal también presentan hiperuricemia. En la actualidad, 2 están trasplantados de riñón y 2 con ERCA. En todos ellos menos en uno la ecografía renal es normal sin evidencia de lesiones quísticas. Se realiza biopsia renal en el único tío paterno con solo un quiste corticomedular y con ERCA MDRD-4 20 ml/min/1,73 m², sin poder apreciar más que nefropatía crónica tubulointersticial (fig. 2).
- La segunda generación consta de la paciente caso, 2 hermanos y 16 primos. Se detecta insuficiencia renal en 4 casos incluyendo a la paciente, 3 en estadio 3a y uno en estadio 2, todos ellos con hiperuricemia, y 3 casos con hiperuricemia sin insuficiencia renal. Solo una prima, sin insuficiencia renal ni hiperuricemia presenta quistes corticomedulares.

- La tercera generación consta de 34 personas nacidas entre 1981 y 2013, todas estudiadas con analítica de sangre y orina normales.

Globalmente, encontramos:

- Insuficiencia renal en 4/5 ascendentes, 1/2 hermanos y 2 primos hermanos.
- Hiperuricemia con hipouricosuria en todos aquellos que presentan insuficiencia renal. Además, osmolaridad urinaria < 500 mOsm/kg e hipomagnesuria con normomagnesemia en algunos.
- La presencia de quistes corticomedulares solo se encontró en 2 de los familiares estudiados, uno con afectación y otro sin afectación clínico-analítica evidente. Ninguno mostró clínica o ecográficamente litiasis renal.
- Gota solo en los 4 afectados de la primera generación.
- La HTA coincide en todos los casos con la insuficiencia renal.

Una vez estudiado clínicamente a la familia se realizó una secuenciación de los exones 2 a 12 (codificantes), así como las bases intrónicas flanqueantes en uno de los afectados. Para ello se amplificaron fragmentos mediante PCR seguido de secuenciación automática mediante el método de Sanger. Identificamos una mutación nueva en el exón 4: c.517C>G, p.P173A, que se determinó en todos los miembros de la familia genéticamente estudiados (fig. 1), siendo todos los afectados portadores heterocigotos. El familiar que no presenta la mutación tampoco presenta enfermedad relacionada clínica ni analítica. De los otros 6 que sí presentan la mutación, 4 han desarrollado la enfermedad (hiperuricemia e insuficiencia renal), mientras que 2 no.

Por todo ello se diagnostica de nefropatía intersticial crónica familiar con hiperuricemia causada por el gen de la UMOD, variante enfermedad quística medular tipo 2.

Mutaciones en el gen de la UMOD dan lugar a diferentes nefropatías hereditarias hiperuricemiantes e hipouricosúricas que pueden llegar a provocar, además de gota y litiasis,

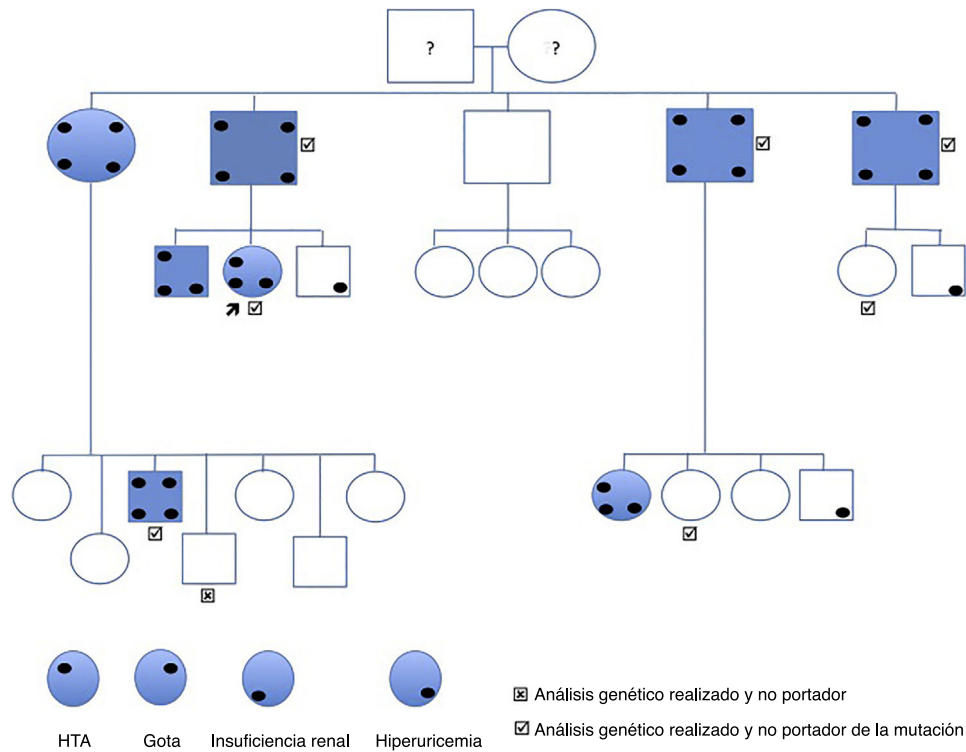


Figura 1 – Árbol genealógico.

hipertensión arterial y nefritis tubulointersticial crónica que conduce a insuficiencia renal crónica avanzada^{1,2}. La NFH de herencia autonómica dominante suele manifestarse en la edad adulta por hiperuricemia, existiendo una gran heterogeneidad genotipo-fenotipo intra e interfamiliar de esta entidad, situación que también ocurre en la familia expuesta^{3,4}.

Se han descrito decenas de mutaciones en el gen de la UMOD^{5,6}. En nuestro caso se ha descubierto una mutación no descrita previamente que trata de una modificación del aminoácido citosina por guanina (c.517C>G p.pro173Ala) en el fragmento estudiado correspondiente al exón 3 del gen de la UMOD, y es por ello que lo ponemos en conocimiento de la comunidad científica. La mayoría de las mutaciones se han localizado en el exón 4⁷, pero nunca la mutación actual que condiciona el cambio de aminoácido arriba descrito. La novedad de esta mutación no implicaría carácter patogénico de no ser por haberse encontrado en varios miembros afectados de la familia (fig. 2). Este hallazgo ha permitido el diagnóstico preclínico de 2 familiares de 39 y 40 años, y su descarte en un individuo. Dado que todos los afectados tienen la mutación, pero hay portadores sin afectación, entendemos que la mutación se relaciona con una penetrancia variable, que podría depender de la edad y es por ello que, aunque la progresión de la insuficiencia renal en esta entidad es lenta, su carácter silente justifica la monitorización de los familiares jóvenes asintomáticos, ya que, aunque no exista una terapia específica, el diagnóstico precoz nos permitiría el tratamiento temprano de la hiperuricemia indolente y recomendaciones globales de nefroprotección que conduzcan a un enlentecimiento en la aparición o progresión de la nefropatía⁸⁻¹⁰.

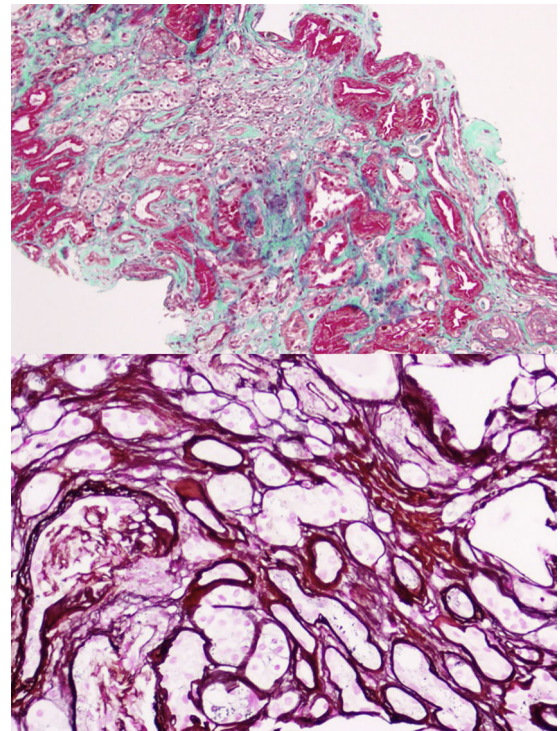


Figura 2 – Biopsia renal.

Concluimos que la detección precoz de la NFH puede conducir a un tratamiento temprano que retrase la aparición o progresión de la insuficiencia renal. El estudio familiar y análisis genético en esta enfermedad son importantes para su

diagnóstico definitivo ya que la clínica y la histopatología no son específicas.

BIBLIOGRAFÍA

1. Duncan H, Dixon AS. Gout, familial hypericaemia and renal disease. *D J Med*. 1960;29:127-35.
2. Cameron JS, Simmonds AH. Hereditary hiperuricemia and renal disease. *Semin Nephrol*. 2005;25:9-18.
3. Scolari F, Caridi G, Rampoldi L, Tardanico R, Izzi C, Pirulli D, et al. Uromodulin storage diseases: Clinical aspects and mechanisms. *Am J Kidney Dis*. 2004;44:987-99.
4. Bollée G, Dahan K, Flamant M, Morinière V, Pawtowski A, Heidet L, et al. Phenotype and outcome in hereditary tubulointerstitial nephritis secondary to UMOD mutations. *Clin J Am Soc Nephrol*. 2011;6:2429-38.
5. Coto García E. Enfermedad renal quística medular y nefronoptosis. *Nefrología Sup Ext*. 2011;2:74-9.
6. Vyletal P, Kublova M, Kalbacová M, Hodanová K, Baresová V, Stibůrková B, et al. Alterations of uromodulin biology: A common denominator of the generally heterogeneous FJHN/MCKD syndrome. *Kidney Int*. 2006;70:1155-69.
7. Ayares-Fierro N, Ars-Criach E, Lopes-Martin V, Arce-Terroba Y, Ruiz del Prado P, Ballarón-Castán J, et al. Nefropatía intersticial crónica familiar con hiperuricemia causada por el gen UMOD. *Nefrología*. 2013;33:587-92.
8. Torres R, Martínez ARAJ, Mora M, García Puig J. Diagnóstico preclínico de la nefropatía familiar asociada a hiperuricemia. *Nefrología*. 2006;26:382-6.
9. Fairbanks LD, Cameron JS, Venkat-Raman G, Rinden SP, Rees L, VanT HW, et al. Early treatment with allopurinol in familial

juvenile hyperuricaemic nephropathy (FJHN) ameliorates the long-term progression of renal disease. *QJM*. 2002;95:597-607.

10. Fleeman N, Pilkington G, Dundar Y, Dwan K, Boland A, Dickson R, et al. Allopurinol for the treatment of chronic kidney disease: A systematic review. *Health Technol Assess*. 2014;18:1-77.

M. Adoración Martín-Gómez^{a,*}, Coto Eliecer^b, Mercedes Caba Molina^c, Carlos González Oller^d y Raimundo García del Moral^c

^a Unidad de Nefrología, Hospital de Poniente, El Ejido, Almería, España

^b Unidad de Genética Molecular, Hospital Universitario Central de Asturias, Oviedo, Asturias, España

^c Departamento de Anatomía Patológica, Hospital San Cecilio, Granada, España

^d Servicio de Análisis Clínicos, Hospital de Poniente, El Ejido, Almería, España

* Autor para correspondencia.

Correo electrónico: doritamg@gmail.com (M.A. Martín-Gómez).

0211-6995/© 2018 Sociedad Española de Nefrología. Publicado por Elsevier España, S.L.U. Este es un artículo Open Access bajo la licencia CC BY-NC-ND (<http://creativecommons.org/licenses/by-nc-nd/4.0/>).

<https://doi.org/10.1016/j.nefro.2018.09.001>

¿Podemos prescindir de la biopsia renal en la nefropatía membranosa en caso de anticuerpos anti-PLA2R positivos?

Can we manage without biopsy in membranous nephropathy with positive anti-PLA2R antibodies?

Sr. Director:

Presentamos el caso de un varón de 71 años, hipertenso, con cuadro clínico de 3 semanas de evolución caracterizado por edemas en párpados y en miembros inferiores. Del estudio realizado se objetivaron los siguientes datos: *Hematología*: leucocitos: $11.700 \times 10^3/\mu$; hemoglobina: 12,2 g/dl, y plaquetas: $36.900 \times 10^3/\mu$. *Perfil bioquímico*: creatinina: 1,2 mg/dl; filtrado glomerular: 60,2 ml/min (CKD-EPI); colesterol: 325 mg/dl; HDL: 56 mg/dl; LDL: 238 mg/dl, y calcio: 10,2 mg/dl. *En orina*: proteinuria 24 h: 13.530 mg con microhematuria. *Inmunología* sin hipocomplementemia, leve disminución de inmunoglobulina G, con factor reumatoide, anticuerpos anti-nucleares, anticuerpos anti-citoplasma de neutrófilo, anticuerpos anti-membrana basal glomerular negativos y únicamente

anticuerpos anti-PLA2r positivos 1/160. En el estudio ecográfico: riñones normales sin daño vascular ni parenquimatoso, descartándose obstrucción. Se completa el estudio de posibles causas secundarias con serologías de virus hepatitis B, C y VIH negativas, radiografía de tórax y ecografía abdominal sin datos sugestivos de neoplasia, ecocardiograma sin datos de endocarditis y proteinuria de Bence-Jones negativo. Se decide la realización de biopsia renal, pero el día previo comienza con un cuadro de tos seca, disnea y desaturación (90%), por lo que se realiza gammagrafía pulmonar en la que se objetiva tromboembolismo pulmonar, iniciándose anticoagulación y no pudiendo realizarse biopsia renal. Con estos datos y dada la positividad de los anticuerpos M-type phospholipase A2 receptor (anti-PLA2R) se actuó con el diagnóstico de posible nefropatía membranosa y se decide tratamiento empírico con