

## Pancreatitis y hepatitis agudas por hemólisis secundaria a trombectomía farmacomecánica percutánea de acceso vascular protésico para hemodiálisis

### Acute hemolytic pancreatitis and hepatitis secondary to percutaneous pharmacomechanical thrombectomy of prosthetic vascular access for hemodialysis

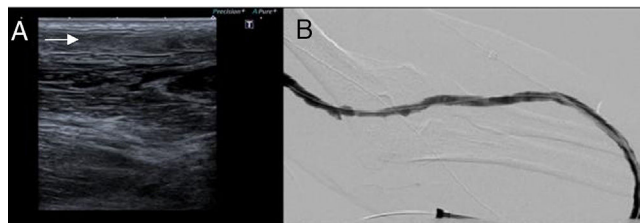
Sr. Director:

La trombectomía farmacomecánica percutánea es un tratamiento útil en el manejo de las trombosis arteriales y venosas profundas, así como en las trombosis de injertos vasculares de hemodiálisis<sup>1</sup>. El sistema Angiojet<sup>®</sup> fragmenta y extrae el trombo combinando trombólisis farmacológica por infusión de un agente trombolítico en el lugar de la oclusión con trombectomía mecánica mediante tecnología hidrodinámica. El catéter aplica un jet de solución salina a alta presión que crea una zona localizada de baja presión en la punta, generando un efecto Venturi (de vacío) que permite la fragmentación y aspiración del trombo. En el campo de la Nefrología es una de las posibles indicaciones terapéuticas en la trombosis del acceso vascular. Por lo general, esta técnica es bien tolerada, con una baja tasa de complicaciones. Las más frecuentes son diseción y perforación del vaso, embolización distal, arritmias cardíacas, hemólisis con subsecuente mioglobinuria y fracaso renal agudo<sup>2,3</sup>. También se han reportado algunos casos de pancreatitis<sup>3</sup>.

Presentamos el caso de un varón de 79 años con enfermedad renal crónica (ERC) secundaria a nefroangioesclerosis y nefropatía diabética en programa de hemodiálisis desde 2016. Como acceso vascular utilizaba una prótesis humerocefálica izquierda tipo loop antebraquial, realizada en julio de 2016. Posteriormente tuvo dos episodios de estenosis venosa yuxtaanastomótica resueltos mediante angioplastia con balón, y en junio de 2017, presentó trombosis completa tratada con trombólisis mediante Angiojet<sup>®</sup>, sin complicaciones. En agosto de 2017 acudió a diálisis con trombosis de la prótesis, confirmada por eco-Doppler (fig. 1A). Se realizó trombectomía mediante Angiojet<sup>®</sup>, que se llevó a cabo sin complicaciones inmediatas y con buen resultado morfológico y hemodinámico (fig. 1B). Una hora después, se programaron 60 min de diálisis a través de la prótesis reparada, que cursó sin incidencias. A los 30 min de finalizar la sesión, el paciente refirió náuseas, acorchamiento lingual y disnea. Se administró metilprednisolona, sin mejoría del cuadro. Seguidamente, presentó un pico febril (38,5 °C), crisis hipertensiva (240/120 mmHg) y desaturación oxigénica hasta el 65%. En la analítica inicial se objetivó hiperlactacidemia y leucocitosis con neutrofilia, por lo que se procedió a monitorización y se inició antibioterapia empírica con vancomicina y meropenem.

Doce horas después, con el paciente asintomático y estable, se evidenció tinte icterico, y la analítica mostró hiperbilirrubinemia, hipertransaminasemia y aumento de amilasa y lipasa pancreáticas, junto con aumento de lactato deshidrogenasa y descenso de haptoglobina (tabla 1). Ante estos hallazgos, se le diagnosticó hemólisis aguda secundaria a trombectomía por Angiojet<sup>®</sup> con repercusión hepatopancreática. Al ser un paciente sin otros factores predisponentes (como historia de litiasis biliar, pancreatitis previas o consumo de alcohol), se puso en contexto de reacción pancreática secundaria a hemólisis. El paciente permaneció afebril en reposo digestivo durante 3 días, con evidencia de mejoría progresiva, y fue dado de alta 6 días después del inicio del cuadro.

La hemólisis intravascular tras trombectomía farmacomecánica se ha atribuido a atrapamiento y destrucción selectiva del trombo por recirculación hidráulica a través de una corriente retrógrada de alta velocidad producida por la salida a alta presión de suero salino. Esta corriente genera un gradiente de presión que atrapa, solubiliza y evacúa el trombo por aspiración, produciendo trauma eritrocitario y la consecuente hemólisis. La pancreatitis secundaria a hemólisis de diversas causas es bien conocida, aunque no tanto así su fisiopatología<sup>4</sup>. Existe evidencia en modelos animales de que el grupo hemo liberado puede promover la activación de neutrófilos (con potencial proteolítico y oxidativo), regula la activación de alfa2-macroglobulina (como reactante de fase aguda) y promueve la coagulación intravascular y la generación de radicales libres de oxígeno en la



**Figura 1 – Prótesis humerocefálica izquierda tipo loop antebraquial. (A) Ecografía Doppler que demuestra ecogenicidad intravascular en relación con trombosis del injerto. (B) Angiografía posttrombectomía realizada desde el extremo arterial del loop, demostrando permeabilidad del injerto.**

Tabla 1 – Evolución de los parámetros analíticos tras el procedimiento

Tiempo tras trombectomía	2 h	1 día	2 días	5 días	8 días	12 días
Hemoglobina (g/dL)	10,5	11,6	10,2	8,8	8,9	8,9
LDH (UI/L)		3.109	992	439	288	219
Haptoglobina (mg/dL)	103	< 6.5			135	147
Amilasa (UI/L)		1.625	1.493	140	203	186
Lipasa (UI/L)			47		137	87
AST (UI/L)		1.576	347	32	19	12
ALT (UI/L)		1.095	633	131	36	19
Bilirrubina total (mg/dL)	1,3	7,4	1,7	0,7	0,4	0,4
Bilirrubina indirecta (mg/dL)	1,2	2,0	0,3			
Bilirrubina directa (mg/dL)	0,1	6,4	1,4			

ALT: alanina aminotransferasa; AST: aspartato aminotransferasa; LDH: lactato deshidrogenasa.

Rangos de referencia: hemoglobina, 13,0-18,0; LDH, 135-225; haptoglobina, 30-200; amilasa, 25-100; lipasa, 0-60; AST, 0-40; ALT, 0-41; bilirrubina total, 0,0-1,2; bilirrubina indirecta, 0,0-0,9; bilirrubina directa, 0,0-0,4.

microvasculatura del páncreas. Todos ellos son mecanismos propuestos para la lesión pancreática<sup>5</sup>. El riesgo de hemólisis está probablemente relacionado con varios factores, incluyendo la magnitud del trombo, el flujo dentro del vaso y la duración del procedimiento. Existen en la literatura 10 casos de pancreatitis tras trombectomía con Angiojet<sup>®</sup><sup>2,6-9</sup>, solo uno en prótesis vascular para hemodiálisis<sup>8</sup>. La mayoría de los casos desarrollan los síntomas en las primeras 24 h, con alguno hasta el cuarto día posprocedimiento. La evolución fue favorable en todos los casos, la mayoría únicamente con tratamiento conservador. En nuestro caso, además de la reacción pancreática, evidenciamos una hepatitis aguda asociada a la hemólisis intravascular, que podría estar explicada por el mismo mecanismo fisiopatológico, dada su evolución paralela y rápidamente favorable. Se trata, por tanto, del primer caso en la literatura de hepatitis asociada a hemólisis por trombectomía.

La trombectomía farmacomecánica percutánea por Angiojet<sup>®</sup> es un procedimiento útil para rescatar accesos vasculares protésicos trombosados, aumentando su supervivencia asistida. Sin embargo, no es una técnica exenta de riesgos. Aunque la pancreatitis hemolítica es un efecto adverso infrecuente, su potencial gravedad obliga a que el nefrólogo prescriptor de la trombectomía la conozca y esté alerta.

## BIBLIOGRAFÍA

1. Vesely TM, Williams D, Weiss M, Hicks M, Stainken B, Matalon T, et al. Comparison of the angiojet rheolytic catheter to surgical thrombectomy for the treatment of thrombosed hemodialysis grafts. *Peripheral AngioJet Clinical Trial. J Vasc Interv Radiol.* 1999;10:1195-205.
2. Hershberger RC, Bornak A, Aulivola B, Mannava K. Acute pancreatitis after percutaneous mechanical thrombectomy: case report and review of the literature. *Cardiovasc Intervent Radiol.* 2011;34 Suppl. 2:S25-30, <http://dx.doi.org/10.1007/s00270-010-0027-4>.
3. Esteras Rubio R, Cannata P, Gracia-Iguacel C, Barat A, Merino J, Guerrero-Hue M, et al. Toxicidad por hemoglobina más allá de la célula tubular. XXIV Reunión del club de Nefropatología. 2017 [consultado 6 Mar 2018]. Disponible en:

<http://www.senefro.org/contents/webstructure/Grupos%20de%20Trabajo/casos%20glosen/2017.CASO6.pdf>

4. Walker JF, Cronin CJ, Donohoe JF, Carmody M, O'Dwyer WF. Acute severe intravascular haemolysis: an unrecognised cause of pancreatitis. *Br Med J (Clin Res Ed).* 1981;282: 1929.
5. Graça-Souza AV1, Arruda MA, de Freitas MS, Barja-Fidalgo C, Oliveira PL. Neutrophil activation by heme: implications for inflammatory processes. *Blood.* 2002;99: 4160-5.
6. Danetz JS, McLafferty RB, Ayerdi J, Rolando LA, Schmittling ZC, Ramsey DE, et al. Pancreatitis caused by rheolytic thrombolysis: an unexpected complication. *J Vasc Interv Radiol.* 2004;15:857-60, <http://dx.doi.org/10.1097/01.RVI.0000136994.66646.2F>.
7. Piercy KT, Ayerdi J, Geary RL, Hansen KJ, Edwards MS. Acute pancreatitis: a complication associated with rheolytic mechanical thrombectomy of deep venous thrombosis. *J Vasc Surg.* 2006;44:1110-3, <http://dx.doi.org/10.1016/j.jvs.2006.06.030>.
8. Lebow M, Cassada D, Grandas O, Stevens S, Goldman M, Freeman M. Acute pancreatitis as a complication of percutaneous mechanical thrombectomy. *J Vasc Surg.* 2007;46:366-8, <http://dx.doi.org/10.1016/j.jvs.2007.03.021>.
9. Dass P, Robertson J, Muthu C, Holden A. A rare cause of acute pancreatitis: Percutaneous mechanical rheolytic thrombectomy of deep venous thrombosis. *Vascular.* 2015;23:545-9, <http://dx.doi.org/10.1177/1708538114560454>.

Jessica Urdaneta<sup>a</sup>, David Arroyo<sup>a,\*</sup>, Carmen Mon<sup>a</sup>, José Abadal<sup>b</sup>, Esther Gálvez<sup>b</sup>, Milagros Ortiz<sup>a</sup>, Rosa Camacho<sup>a</sup> y Juan Carlos Herrero<sup>a</sup>

<sup>a</sup> Servicio de Nefrología, Hospital Universitario Severo Ochoa, Leganés, Madrid, España

<sup>b</sup> Servicio de Radiología, Hospital Universitario Severo Ochoa, Leganés, Madrid, España

\* Autor para correspondencia.

Correo electrónico: [dvdrry@gmail.com](mailto:dvdrry@gmail.com) (D. Arroyo).

0211-6995/© 2018 Sociedad Española de Nefrología. Publicado por Elsevier España, S.L.U. Este es un artículo Open Access bajo la licencia CC BY-NC-ND (<http://creativecommons.org/licenses/by-nc-nd/4.0/>).

<https://doi.org/10.1016/j.nefro.2018.06.005>