

mecanismos de control y retroalimentación de los mismos, para generar estrategias y protocolos de actuación con la finalidad de minimizarlos, en nuestro caso establecimos límites de ultrafiltración inferiores siempre a 10 ml/kg/hora. La exploración de las posibilidades que ofrece la telemedicina, nos puede aportar mucha ayuda a este respecto<sup>10</sup>.

Asimismo, en toda unidad de HDD, debe existir además, una serie de estaciones de diálisis que asegure las sesiones en períodos en que el paciente no pueda llevarlas a cabo en su domicilio.

Concluimos que a pesar de ser imposible erradicar la posibilidad de EA la tasa de los mismos es más que aceptable, haciendo de la HDD una técnica segura que puede llegar a aportar al paciente muchos beneficios.

#### BIBLIOGRAFÍA

- Collins AJ, Foley RN, Chavers B, Gilbertson D, Herzog C, Ishani A, et al. US Renal Data System 2013 Annual Data Report. *Am J Kidney Dis.* 2014;63 Suppl 1:A7.
- Chertow GM, Levin NW, Beck GJ, Depner TA, Eggers PW, Gassman JJ, et al. In-center hemodialysis six times per week versus three times per week. *N Engl J Med.* 2010;363:2287-300.
- Nesrallah GE, Lindsay RM, Cuerden MS, Garg AX, Port F, Austin PC, et al. Intensive hemodialysis associates with improved survival compared with conventional hemodialysis. *J Am Soc Nephrol.* 2012;23:696-705.
- Agar JW, Schatell D, Walker R. Home hemodialysis needs you! *Hemodial Int.* 2015;19 Suppl 1:S4-7.
- Wong B, Zimmerman D, Reintjes F, Courtney M, Klarenbach S, Dowling G, et al. Procedure-related serious adverse events among home hemodialysis patients: A quality assurance perspective. *Am J Kidney Dis.* 2014;63:251-8.
- Tennankore KK, d'Gama C, Faratro R, Fung S, Wong E, Chan CT. Adverse technical events in home hemodialysis. *Am J Kidney Dis.* 2015;65:116-21.
- Kraus M, Burkart J, Hegeman R, Solomon R, Coplon N, Moran J. A comparison of center-based vs. home-based daily hemodialysis for patients with end-stage renal disease. *Hemodial Int.* 2007;11:468-77.
- Sands JJ, Lacson E Jr, Ofsthun NJ, Kay JC, Diaz-Buxo JA. Home hemodialysis: A comparison of in-center and home hemodialysis therapy in a cohort of successful home hemodialysis patients. *ASAIO J.* 2009;55:361-8.
- Pauly RP, Eastwood DO, Marshall MR. Patient safety in home hemodialysis: Quality assurance and serious adverse events in the home setting. *Hemodial Int.* 2015;19 Suppl 1:S59-70.
- Chow J, Donaldson P, Fortnum D, Frasca S, Grimley K, Hyde C, et al. Beyond dialysis. Telehealth initiatives. *RSAJ.* 2016;12:18-25.

Alejandro Pérez Alba\*, Javier Reque Santiváñez, Alba Segarra Pedro, Silvia Torres Campos, Juan José Sánchez Canel, M. Ángeles Fenollosa Segarra y Ramón Pons Prades

Hospital General de Castellón, Castellón de la Plana, Castellón, España

\* Autor para correspondencia.

Correo electrónico: [aperezalba@gmail.com](mailto:aperezalba@gmail.com) (A. Pérez Alba).

0211-6995/© 2017 Sociedad Española de Nefrología. Publicado por Elsevier España, S.L.U. Este es un artículo Open Access bajo la licencia CC BY-NC-ND (<http://creativecommons.org/licenses/by-nc-nd/4.0/>). <https://doi.org/10.1016/j.nefro.2017.09.009>

## Aneurismas venosos yuxtaanastomóticos en fístulas arteriovenosas para hemodiálisis

### Juxtaanastomotic venous aneurysms in arteriovenous fistulas for hemodialysis

Sr. Director:

Los aneurismas venosos en las fístulas arteriovenosas (FAV) son frecuentes, entre un 5 y un 60% según las series y la definición de aneurisma utilizada<sup>1-3</sup>, siendo en la mayoría de los casos secundarias al debilitamiento de la pared del vaso por las punciones repetidas. Son dilataciones verdaderas del vaso, que conserva todas sus capas, a diferencia de los pseudoaneurismas, en los que existe una rotura de la pared.

Existen circunstancias que favorecen el desarrollo de aneurismas, como la debilidad del vaso asociada a entidades como el síndrome de Alport<sup>4</sup> o la enfermedad poliquística renal<sup>5</sup>. La presencia de estenosis proximales también beneficia la aparición y el crecimiento de los aneurismas<sup>6-8</sup>.

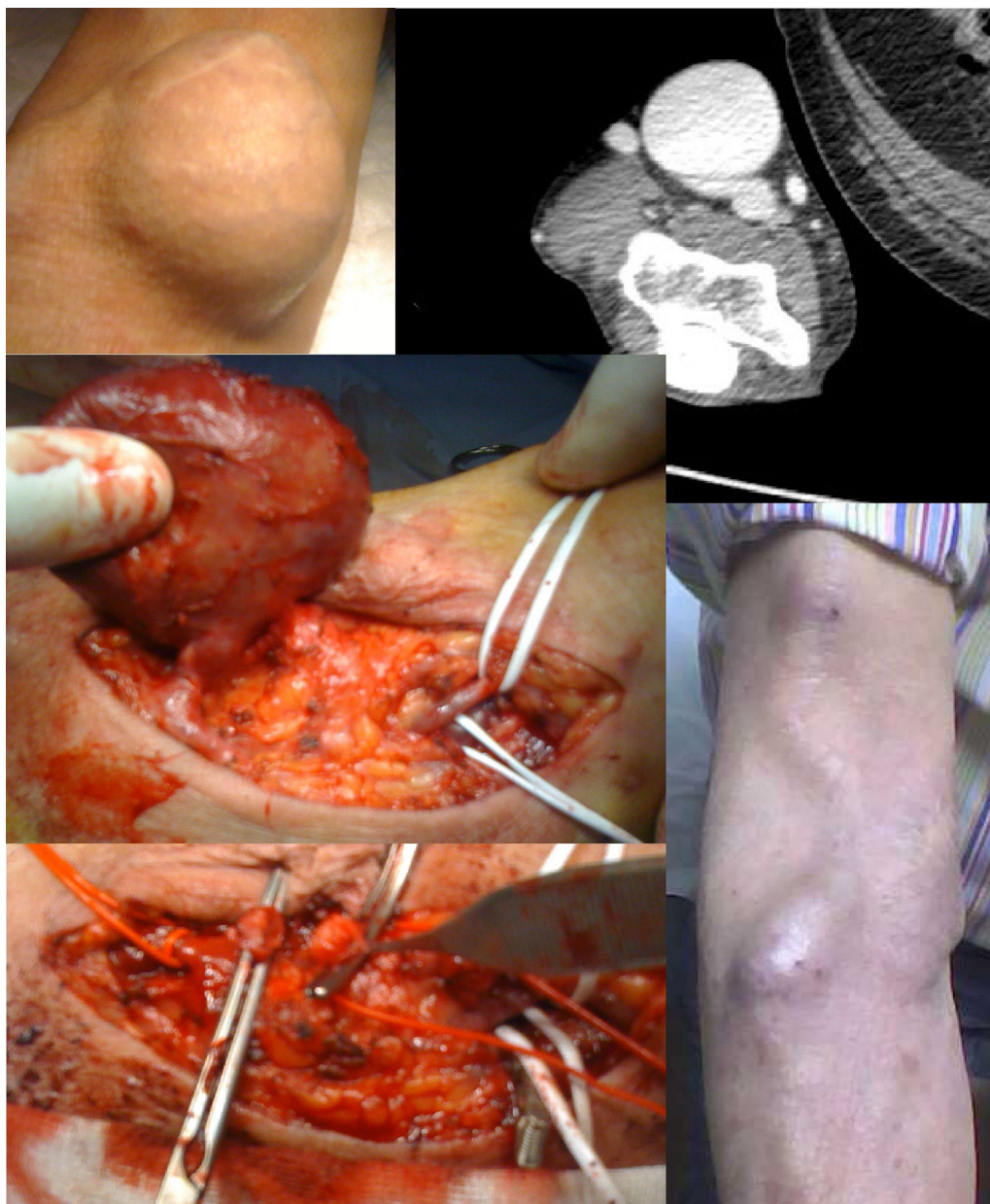
El diagnóstico es clínico, pero lo ideal es la realización de una ecografía doppler, que permite la medición del calibre, detecta la presencia de estenosis asociada y trombo intraluminal.

Los aneurismas venosos yuxtaanastomóticos (AVY) son poco frecuentes (menos del 2% del total) y se distinguen del resto por su etiopatogenia y evolución<sup>9,10</sup>.

Presentamos 4 casos de AVY tratados con distintas técnicas quirúrgicas por la diferente anatomía y situación clínica.

Todos crecieron y presentaron signos de isquemia cutánea. Caso 1: FAV radiocefálica. Paciente trasplantado.

Tratamiento: resección del AVY tras ligadura de la fístula, pues no se necesitaba el acceso.



**Figura 1 – Caso 3: FAV humerocefálica. Resección y reconstrucción con vena mediana antecubital.**

Caso 2: FAV radiocefálica. AVY y déficit de flujo en las sesiones de diálisis.

Tratamiento: nueva anastomosis proximal tras resección aneurismática.

Caso 3: FAV humerocefálica.

Tratamiento: resección del AVY y reconstrucción con vena accesoria mediana antecubital (fig. 1).

Caso 4: FAV humerocefálica.

Tratamiento: inicialmente, angioplastia de una estenosis proximal al aneurisma. El resultado no fue satisfactorio y se decidió reintervenir.

Ante la imposibilidad de una reconstrucción autógena se excluyó el aneurisma yuxtaanastomótico junto a otro proximal secundario a punciones mediante la interposición de un

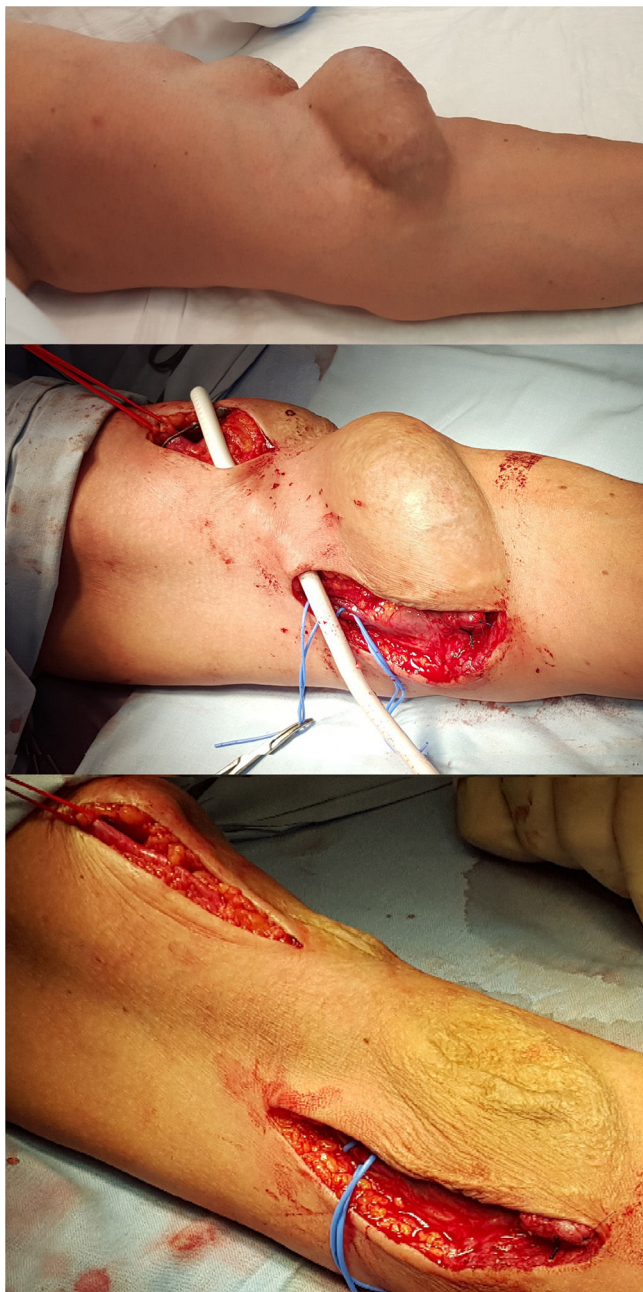punteo de PTFE entre la arteria humeral y la vena cefálica proximales (fig. 2).

Ningún paciente presentó complicaciones postoperatorias.

Todas las FAV se pudieron utilizar en la siguiente sesión de diálisis y están permeables en la actualidad, excepto la ligada por tratarse de un paciente trasplantado.

El tratamiento de los aneurismas venosos en las FAV está justificado por el riesgo de rotura y hemorragia masiva, que puede conllevar la muerte, el hiperaflujo, el dolor por compresión de estructuras circundantes, las necrosis epidérmica, infección, estenosis por trombosis parcial, imposibilidad de punción de la FAV, hipertensión venosa o efectos cosméticos<sup>1</sup>.

Las distintas opciones terapéuticas se engloban en tratamiento conservador, intravascular o quirúrgico: exclusión



**Figura 2 – Caso 4: FAV humerocefálica. Exclusión del aneurisma con puente humerocefálico de PTFE.**

con o sin resección, aneurismorrafia, pudiendo precisar de la realización de una nueva FAV autógena o protésica. En caso de que la FAV no vaya a usarse, la indicación es de ligadura<sup>1</sup>.

Las endoprótesis ofrecen la ventaja de tratar en un mismo acto las estenosis asociadas al AV. Pero dificultan las punciones posteriormente y, en ocasiones, siguen precisando de aneurismorrafias o exéresis simultánea<sup>1</sup>.

Los AVY son poco frecuentes y se distinguen del resto porque no se deben a debilitamiento de la pared del vaso secundaria a las punciones.

Existe escasa bibliografía sobre este tipo de aneurismas y sobre su tratamiento. Nuestra experiencia difiere de lo

publicado por Valenti et al., quienes aconsejan una actitud expectante ya que en todos los casos se produjo un crecimiento del aneurisma y aparecieron signos de isquemia cutánea, lo que obligó a intervenir. Parece lógica esta evolución, ya que en todos los casos se demostró la existencia de una estenosis proximal.

Solo en el caso 4 se realizó angioplastia de la estenosis proximal para permitir una actitud expectante, pero se produjo una recidiva de la estenosis y de nuevo el crecimiento del aneurisma. En el caso 3 fue necesario un angioTAC para conseguir ver la anatomía del aneurisma. Dadas las características del mismo, el servicio de radiología descartó cualquier procedimiento por su parte.

En las FAV radiocefálicas se decidió directamente el tratamiento quirúrgico, en un caso por tratarse de una FAV no necesaria y en el otro porque el tratamiento de las estenosis yuxtaanastomóticas en las FAV radiocefálicas en nuestro centro se ha protocolizado que se trate mediante una nueva anastomosis proximal.

## Conclusiones

Los AVY son poco frecuentes y su etiopatogenia es diferente al de los aneurismas secundarios a punción.

En nuestra experiencia se asocian a estenosis proximales, crecen y precisan tratamiento por el riesgo de isquemia cutánea y rotura.

## BIBLIOGRAFÍA

1. Sociedad Española de Nefrología. Acceso vascular para hemodiálisis. 22/07/2016 [consultado 23 Feb 2017]. Disponible en: [http://www.senefro.org/modules/webstructure/files/guia\\_FAV.zip](http://www.senefro.org/modules/webstructure/files/guia_FAV.zip)
2. Vascular Access Society. EBPG on vascular access. Diagnosis of stenoses in AV fistulae and AV grafts [consultado 23 Feb 2017]. Disponible en: [http://www.vascularaccesssociety.com/resources/media/Guidelines/6 diagnosis of stenoses in av fistulae and av grafts.pdf](http://www.vascularaccesssociety.com/resources/media/Guidelines/6%20diagnosis%20of%20stenoses%20in%20av%20fistulae%20and%20av%20grafts.pdf).
3. Treatment of stenosis and thrombosis in AV fistulae and AV grafts [consultado 23 Feb 2017]. Disponible en: [http://www.vascularaccesssociety.com/resources/media/Guidelines/7 treatment of stenosis and thrombosis in av fistulae and av grafts.pdf](http://www.vascularaccesssociety.com/resources/media/Guidelines/7%20treatment%20of%20stenosis%20and%20thrombosis%20in%20av%20fistulae%20and%20av%20grafts.pdf).
4. Valenti D, Mistry H, Stephenson M. A novel classification system for autogenous arteriovenous fistula aneurysms in renal access patients. *Vasc Endovascular Surg.* 2014;48:491-6.
5. Field MA, McGrogan DG, Tullet K, Inston NG. Arteriovenous fistula aneurysms in patients with Alport's. *J Vasc Access.* 2013;14:397-9.
6. NKF KDOQI. Clinical practice guidelines for vascular access; 2006 [consultado 23 Feb 2017]. Disponible en: [http://www2.kidney.org/professionals/KDOQI/guideline\\_uPHD\\_PD\\_VA/](http://www2.kidney.org/professionals/KDOQI/guideline_uPHD_PD_VA/).
7. Mudoni A, Cornacchiari M, Gallieni M, Guastoni C, McGrogan D, Logias F, et al. Aneurysms and pseudoaneurysms in dialysis access. *Clin Kidney J.* 2015;8:363-7.
8. Jankovic A, Donfrid B, Adam J, Ilic M, Djuric Z, Damjanovic T, et al. Arteriovenous fistula aneurysm in patients on regular hemodialysis: Prevalence and risk factors. *Nephron Clin Pract.* 2013;124:94-8.

9. Rajput A, Rajan DK, Simons ME, Sniderman KW, Jaskolka JD, Beecroft JR, et al. Venous aneurysms in autogenous hemodialysis fistulas: Is there an association with venous outflow stenosis? *J Vasc Access*. 2013;14:126-30.
10. Patel MS, Street T, Davies MG, Peden EK, Naoum JJ. Evaluating and treating venous outflow stenoses is necessary for the successful open surgical treatment of arteriovenous fistula aneurysms. *J Vasc Surg*. 2015;61:444-8.

Pedro Jiménez-Almonacid<sup>a,\*</sup>, Ulises Pila<sup>a</sup>, Enrique Gruss<sup>b</sup>, Manuel Lasala<sup>a</sup>, Jose Antonio Rueda<sup>a</sup>, Enrique Colás<sup>a</sup>, Libertad Martín<sup>a</sup>, Carlos García<sup>a</sup>, Sirio Melone<sup>a</sup> y Antonio Quintáns<sup>a</sup>

<sup>a</sup> *Unidad de Cirugía General y del Aparato Digestivo, Hospital Universitario Fundación Alcorcón, Alcorcón, Madrid, España*

<sup>b</sup> *Unidad de Nefrología, Hospital Universitario Fundación Alcorcón, Alcorcón, Madrid, España*

\* Autor para correspondencia.  
Correo electrónico: [pjimenez@fhacorcon.es](mailto:pjimenez@fhacorcon.es)  
(P. Jiménez-Almonacid).

0211-6995/© 2017 Sociedad Española de Nefrología. Publicado por Elsevier España, S.L.U. Este es un artículo Open Access bajo la licencia CC BY-NC-ND (<http://creativecommons.org/licenses/by-nc-nd/4.0/>).  
<https://doi.org/10.1016/j.nefro.2017.09.007>