

la rápida recuperación de la función renal (Cr 1,1 mg/dl) con desaparición de la proteinuria (260 mg/día) en tan solo 2 meses de evolución.

Tras el resultado de la biopsia renal se consultó con el servicio de hematología que descartó la presencia de un proceso linfoproliferativo crónico asociado y, dada la ausencia de clínica se decidió actitud expectante para ver evolución. Tras 9 meses permanece asintomático, con función renal normal, sin proteinuria, manteniéndose el componente monoclonal IgM-kappa. Aunque el diagnóstico inicial hizo pensar en un mal pronóstico a corto plazo, la ausencia de afectación sistémica parece haber determinado una evolución favorable.

BIBLIOGRAFÍA

1. Cohen LJ, Reenke HG, Laubach JP, Humphreys BD. The spectrum of kidney involvement in lymphoma: A case report and review of the literature. *Am J Kidney Dis.* 2010;56:1191-620.
2. Pelstring RJ, Essell JH, Kurtin PJ, Cohen AR, Banks PM. Diversity of organ site involvement among malignant lymphomas of mucosa-associated tissues. *Am J Clin Pathol.* 1991;96:738-45.
3. Isaacson PG, Wright DH. Malignant lymphoma of mucosa-associated lymphoid tissue: A distinctive type of B-cell lymphoma. *Cancer.* 1983;52:1410-6.

4. Kowalewska J, Nicosia RF, Smith KD, Kats A, Alpers CE. Patterns of glomerular injury in kidney infiltrated by lymphoplasmacytic neoplasms. *Hum Pathol.* 2011;42:896-903.
5. Stokes MB, Wood B, Alpers ChE. Membranoproliferative glomerulonephritis associated with low-grade B cell lymphoma presenting in the kidney. *Clin Nephrol.* 2002;57:303-9.

Enoc Merino García*, María Pilar Pérez del Barrio, Josefa Borrego Hinojosa, Francisco J. Borrego Utiel y María Carmen Sánchez Perales

Unidad de Gestión Clínica de Nefrología, Complejo Hospitalario de Jaén, Jaén, España

* Autor para correspondencia.

Correo electrónico: enocmerino@gmail.com
(E. Merino García).

0211-6995/© 2017 Sociedad Española de Nefrología. Publicado por Elsevier España, S.L.U. Este es un artículo Open Access bajo la licencia CC BY-NC-ND (<http://creativecommons.org/licenses/by-nc-nd/4.0/>).
<https://doi.org/10.1016/j.nefro.2016.12.004>

Brote de bacteriemia por *Serratia marcescens* en hemodiálisis. Comentario a «Brote de bacteriemia por *Serratia marcescens* en pacientes portadores de catéteres tunelizados en hemodiálisis secundario a colonización de la solución antiséptica. Experiencia en 4 centros»

Serratia marcescens bacteraemia outbreak in hemodialysis. Comment on «*Serratia marcescens* bacteraemia outbreak in haemodialysis patients with tunnelled catheters due to colonisation of antiseptic solution. Experience from 4 hospitals»

Sr. Director:

Hemos leído con especial interés el artículo publicado recientemente por Merino et al. titulado «Brote de bacteriemia por *Serratia marcescens* en pacientes portadores de catéteres tunelizados en hemodiálisis secundario a colonización de la solución antiséptica. Experiencia en 4 centros»¹, al que queremos aportar nuestra experiencia.

Al igual que se recoge en dicho artículo¹, entre los meses de diciembre de 2014 y enero de 2015 registramos varios casos de bacteriemia relacionada con catéter (BRC) por *Serratia marcescens* (*S. marcescens*) en nuestra unidad de hemodiálisis (HD).

La Agencia Española de Medicamentos y Productos Sanitarios (AEMPS) comunicaba el 19 de diciembre de 2014 la orden de retirada del mercado del producto antiséptico de piel sana BohmClorh[®] solución acuosa al 2% de clorhexidina por contaminación de varios lotes por *S. marcescens*². Se emitieron varias alertas posteriores ampliando la restricción de su uso al resto de lotes y presentaciones y, finalmente, el 9 de enero de 2015 se retiraron las fórmulas magistrales elaboradas por el laboratorio³.

Entre el 1 de diciembre de 2014 y el 16 de enero de 2015 registramos 14 casos de BRC por *S. marcescens* documentados por hemocultivo, el 26,9% de los pacientes en

nuestra unidad, todos habían sido o eran portadores de catéter.

La sospecha de brote epidémico surgió tras la aparición en la misma semana de 4 casos de bacteriemia por un microorganismo inusual en la unidad de HD, en pacientes de distintos turnos, no coincidentes en el puesto de diálisis ni en personal sanitario.

Se comunicó a la unidad de medicina preventiva y se llevó a cabo el protocolo correspondiente, revisando las medidas de asepsia en la manipulación de catéteres e investigando como posibles focos y vectores de transmisión, el material fungible y no fungible de la unidad y el personal sanitario.

Se vieron afectados 9 varones y 5 mujeres, edad media de 64 ± 20 años. Eran portadores de catéter 12 pacientes (85,7%), 11 tenían un catéter tunelizado y solo uno tenía un catéter transitorio, los otros 2 restantes habían sido portadores de catéteres transitorios recientemente. El número total de episodios registrados, considerando estos como la aparición de mal-estar general, hipotensión y fiebre durante la sesión de diálisis con extracción de hemocultivos positivos para *S. marcescens* fue de 26, con una media de 1,85 episodios por paciente. Hasta la identificación del agente causal, 2 pacientes tuvieron hasta 4 episodios de bacteriemia, un paciente 3 episodios, 4 pacientes 2 episodios y 7 pacientes un único episodio. Fue necesaria la retirada del catéter en 5 pacientes, constatándose en todos ellos infección por el mismo agente epidémico. La mitad de los pacientes requirió de ingreso hospitalario por datos de sepsis, con una estancia media de 3,3 días. No hubo ningún exitus. Un paciente falleció por BRC asociada a un germen distinto.

En los primeros casos, hasta el resultado de los hemocultivos se administró empíricamente vancomicina (1g posdiálisis) y gentamicina (a dosis de 1 mg/kg/peso posdiálisis) intravenosa. Posteriormente en todos ellos se instauró tratamiento con ciprofloxacino según datos del antibiograma y sellado del catéter con la misma solución antibiótica; un solo caso precisó de carbapenémicos por mala evolución clínica, no registrándose resistencias en el antibiograma.

Se extrajeron exudados faríngeos y perianales sistemáticamente a todos los pacientes de la unidad. Un solo paciente de los afectados era portador faríngeo. En 2 de los controles el exudado faríngeo fue positivo para *S. marcescens* por otra cepa distinta a la originaria del brote.

Hubo casos en otras unidades del hospital y en otros hospitales españoles^{4,5}. Una vez notificado el foco por la AEMPS se cultivó el producto antiséptico confirmándose como reservorio de la epidemia. Tras la retirada de los lotes contaminados no se registraron más casos.

La mayoría de BRC en pacientes de HD se originan por grampositivos⁶. *S. marcescens* es un bacilo gramnegativo de predominio en condiciones húmedas, patógena para el hombre y que origina brotes de infecciones resistentes, sobre todo en inmunodeprimidos⁶.

La norma general ante una BRC es la retirada del catéter, pero en los pacientes en HD se acepta el tratamiento conservador en ausencia de datos de infección grave como medida para preservar el acceso vascular^{1,7}.

En nuestra experiencia, el tratamiento dirigido según antibiograma y el sellado del catéter dio buen resultado, aunque la demora en la identificación del foco y la probable formación de *biofilms* hizo necesaria la retirada de un número importante de catéteres por el alto porcentaje de recidivas.

Aunque el hallazgo de *S. marcescens* en unidades de HD es excepcional, y la identificación del reservorio en un producto antiséptico resulta paradójica se han descrito brotes previamente^{8,9}, por lo que la búsqueda metódica del agente causal y estrategias preventivas adecuadas deben instaurarse precozmente ante la sospecha de brote epidémico. Podría resultar interesante una iniciativa para recoger la experiencia en las unidades de HD de todos los centros afectados.

BIBLIOGRAFÍA

- Merino JL, Bouarich H, Pita MJ, Martínez P, Bueno B, et al. Brote de bacteriemia por *Serratia marcescens* en pacientes portadores de catéteres tunelizados en hemodiálisis secundario a colonización de la solución antiséptica. Experiencia en 4 centros. *Nefrologia*. 2016;36:667-73.
- Agencia Española de Medicamentos y Productos Sanitarios. Nota informativa AEMPS: Retirada del mercado del antiséptico de piel sana BohmClorh solución acuosa 2% de clorhexidina, 250 ml [artículo online], 2014. [consultado Nov 2016]. Disponible en: <https://cima.aemps.es/va/informa/notasInformativas/cosmeticosHigiene/seguridad/2014/COS.02-2014-Bohmclorh.htm>
- Agencia Española de Medicamentos y Productos Sanitarios. Nota informativa AEMPS: Retirada del mercado de las fórmulas magistrales a base de clorhexidina fabricadas por laboratorios Bohm, S.A. a partir del 8 de octubre de 2014 [artículo online], 2014. [consultado Nov 2016]. Disponible en: <https://www.aemps.gob.es/informa/notasInformativas/cosmeticosHigiene/seguridad/2015/COS.01-2015-clorhexidina.htm>
- De Frutos M, López-Urrutia L, Domínguez-Gil M, Arias M, Muñoz-Bellido JL, Eiros JM, et al. Brote de *Serratia marcescens* producido por clorhexidina acuosa al 2% contaminada. *Enfer Infecc Microbiol Clin*. 2016, <https://doi.org/10.1016/j.eimc.2016.06.016>.
- Sistema Nacional de Vigilancia Epidemiológica. Brote por *Serratia marcescens* asociado a la utilización de un antiséptico de clorhexidina contaminado. *Boletín epidemiológico semanal*. 2016;24:85-101.
- Aguinaga A, del Pozo JL. Infección asociada a catéter en hemodiálisis: diagnóstico, tratamiento y prevención. *NefroPlus*. 2011;4:1-10.
- Krishnasami Z, Carlton D, Bimbo L, Taylor ME, Balkovetz DF, et al. Management of hemodialysis catheter-related bacteriemia with an adjunctive antibiotic lock solution. *Kidney Int*. 2002;61:1136-42.
- Pereira BJ, Unnykrishnan P, Prasad KS, Macaden R. An epidemic outbreak of *Serratia marcescens* septicemia in a hemodialysis unit. *Ren Fail*. 1990;12:121-3.
- Kröger E, Rohmann H, Osten B, Falkenhagen U. *Serratia marcescens* infections in chronic hemodialysis patients. *Z Urol Nephrol*. 1975;68:657-63.

Silvia González Sanchidrián*, Jesús Pedro Marín Álvarez, Javier Deira Lorenzo, Pedro Jesús Labrador Gómez y Juan Ramón Gómez-Martino Arroyo

Servicio de Nefrología, Complejo Hospitalario Universitario de Cáceres, Hospital San Pedro de Alcántara, Cáceres, España

* Autor para correspondencia.

Correo electrónico: silvia.goz@hotmail.com (S. González Sanchidrián).

0211-6995/© 2017 Sociedad Española de Nefrología. Publicado por Elsevier España, S.L.U. Este es un artículo Open Access bajo la licencia CC BY-NC-ND (<https://creativecommons.org/licenses/by-nc-nd/4.0/>). <https://doi.org/10.1016/j.nefro.2016.12.003>

Hiperpotasemia de causa no renal en paciente en hemodiálisis

Hyperkalemia of non-renal origin in a hemodialysis patient

El potasio es el principal catión intracelular, siendo fundamental en procesos fisiológicos como la excitabilidad de la membrana celular y el transporte de solutos y iones. El mantenimiento de la homeostasis del potasio es una función fisiológica imprescindible. En condiciones normales, un 90% del potasio ingerido en la dieta se absorbe en el intestino delgado, y una cantidad equivalente a la absorbida se excreta en los túbulos distales del riñón. La contribución del colon a la absorción y secreción de potasio es poco significativa, y la cantidad de potasio que se excreta en heces de una persona sana, es cercana a 10 mmol por día¹. Múltiples estudios, los más antiguos publicados en la década de los años 60; demuestran la importancia del mantenimiento de la homeostasis del potasio a través del tracto gastrointestinal en pacientes con insuficiencia renal crónica terminal (IRCT)².

Presentamos el caso de un paciente de 74 años con una insuficiencia renal crónica terminal secundaria probable proceso glomerular no biopsiado (conocida desde 1999) y disminución de masa renal (nefrectomía derecha por carcinoma renal de células claras papilar tipo I en 2011) con inicio de hemodiálisis en noviembre de 2011. En el año 2014, el paciente fue diagnosticado de una poliposis colónica familiar atenuada, con resección de varios pólipos por vía endoscópica, hasta que finalmente en septiembre de 2015, se decidió realizar colectomía subtotal por alto riesgo de desarrollar carcinoma colorrectal. Se realizó una resección del íleon hasta recto-sigma y anastomosis termino-terminal, sin complicaciones, siendo el paciente dado de alta una semana tras la cirugía. Dos semanas tras el alta, se evidenció que el paciente presentaba un aumento progresivo del potasio plasmático, alcanzando un nivel máximo de 7.1 mEq/L en el mes de Febrero de 2016 (fig. 1). Se revisaron las gasometrías venosas previas, evidenciando que el paciente no presentó en ningún momento una acidosis metabólica que pudiera justificar la hiperkalemia. Por otra parte, los parámetros de adecuación de la diálisis eran los correctos y no habían variado en los últimos 6 meses

(hemodiafiltración online, con volúmenes convectivos de 28-30 litros/sesión, Kt/V de 1.6-1.8 y KT de 56-61).

Se realizó una encuesta dietética al paciente, comprobando que mantenía una dieta adecuada y baja en potasio con una ingesta estimada de potasio en torno a 30-40mEq/día. Se hizo de forma permanente un especial hincapié en la importancia de mantener la dieta baja en potasio, pero a pesar de lo mismo, fue necesario iniciar tratamiento con poliestirensulfonato cálcico a dosis de 1 sobre (15 g) al día, inicialmente a días alternos y posteriormente cada 24 horas. A pesar de estas medidas, mantenía cifras de potasio elevadas, por lo que además se bajó la concentración de potasio en el líquido de diálisis (de 2 a 1 mmol/L), tras lo cual el potasio se mantuvo por debajo de 6mEq/L.

El deterioro progresivo y mantenido de la función renal se asocia a un aumento de la capacidad de secreción de

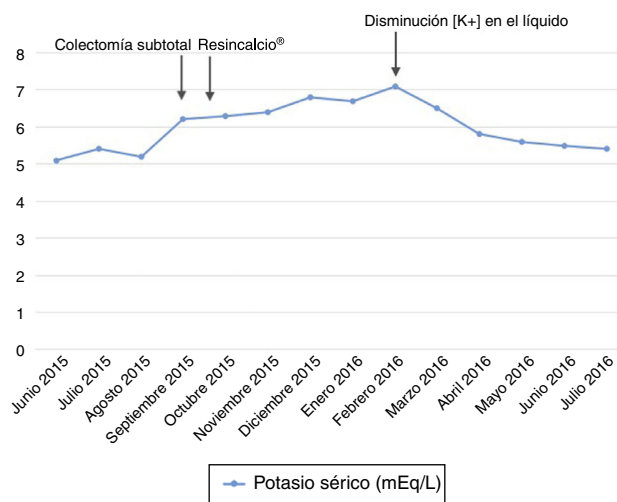


Figura 1 – Evolución analítica del potasio.