

Enteropatía pierde-proteínas en un paciente en diálisis peritoneal

Protein-losing enteropathy in a patient on peritoneal dialysis

Sr. Director:

Aunque se han descrito diferentes alteraciones del perfil nutricional en los pacientes en programas de diálisis peritoneal¹, ni en las guías de práctica clínica^{2,3}, ni en las principales revisiones sistemáticas⁴ encontramos referencias a los síndromes de malabsorción intestinal, o en general a ningún tipo de enteropatía como factor etiológico de la malnutrición de estos enfermos.

Presentamos el caso de un paciente de 49 años de edad sometido a diálisis peritoneal por una enfermedad renal crónica secundaria a una nefropatía IgM, el cual presentó un cuadro de diarrea severa asociada a anemia, hipoalbuminemia y pérdida de peso progresiva.

Se realizaron estudios endoscópicos convencionales alto y bajo, así como un tránsito intestinal baritado, siendo normales. En una tomografía computarizada abdominal solo llamaba la atención la presencia de adenopatías mesentéricas, si bien la biopsia de las mismas informó de tejido linfoide reactivo sin características malignas.

El paciente presentó empeoramiento progresivo de su situación, con signos de malnutrición grave y con requerimientos transfusionales periódicos por su anemia. Dado que el estudio había sido negativo hasta este momento se decidió realizar un estudio endoscópico de intestino delgado con

videocápsula. En el mismo pudimos observar un engrosamiento difuso de los pliegues intestinales asociado a una llamativa linfangiectasia y a la presencia de extensas áreas ulceradas, zonas estenóticas y puntos de sangrado activo (figs. 1A y B). A continuación, se realizó una enteroscopia de doble balón para realizar toma de biopsias, aunque estas solo informaron de inflamación inespecífica y linfangiectasia. Se llevó a cabo una segunda enteroscopia, con los mismos resultados. Finalmente, sin un diagnóstico etiológico definitivo, se sometió al paciente a una laparotomía exploradora con toma de biopsias intraoperatorias, pero nuevamente en las muestras solo se observaron signos inflamatorios inespecíficos y una importante congestión linfática.

Se estableció una sospecha diagnóstica de enteropatía en relación con la diálisis peritoneal y el paciente fue trasladado al programa de hemodiálisis. En las semanas siguientes presentó una mejoría progresiva de su estado clínico, con ganancia ponderal y sin nuevos requerimientos transfusionales. A los 6 meses se realizó un nuevo estudio de cápsula endoscópica en el que pudimos constatar una curación mucosa, si no completa, sí lo suficientemente significativa. En la actualidad el paciente se encuentra en lista de espera para trasplante renal.

La enteropatía pierde-proteínas del paciente en diálisis peritoneal es una entidad infrecuente y poco conocida. En la

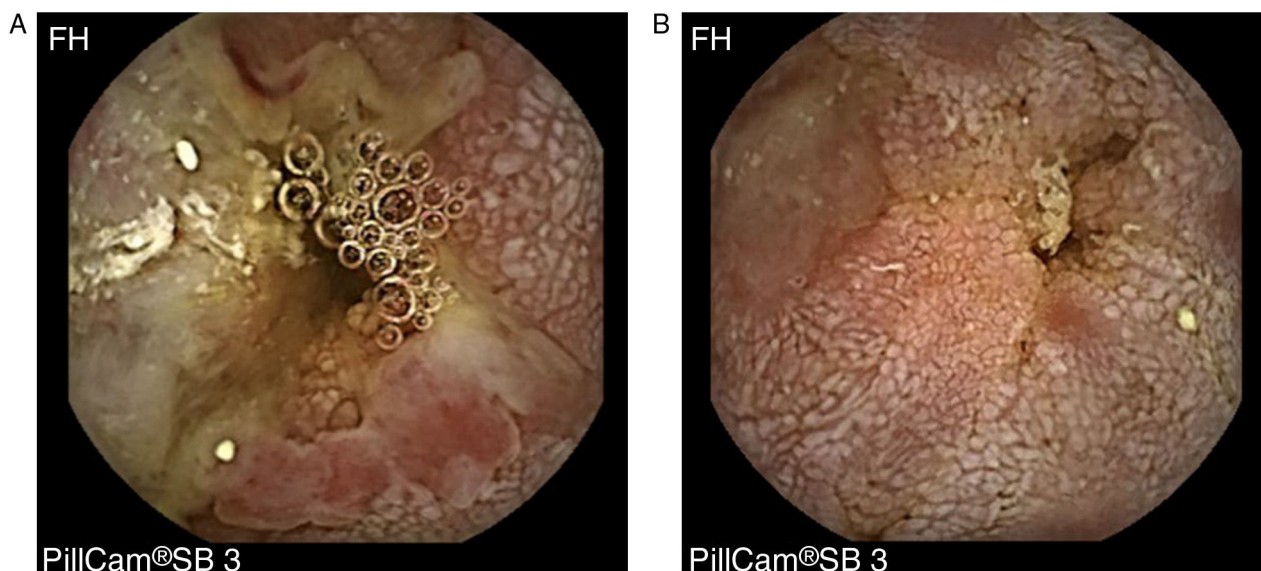


Figura 1 – Estudio de videocápsula endoscópica en el que se observa engrosamiento difuso de pliegues intestinales asociado a una intensa linfangiectasia, con mucosa de aspecto nodular y presencia de múltiples ulceraciones.

literatura solo encontramos algunas comunicaciones de casos aislados⁵ o series cortas⁶. Se ha establecido una teoría fisiopatológica según la cual la diálisis produciría ciertos cambios a largo plazo en la membrana peritoneal que terminarían por causar una obstrucción del drenaje venoso y linfático. De entre estos la linfangiectasia concretamente sería la principal responsable de la enteropatía pierde-proteínas⁷. El tratamiento consiste en suspender la diálisis peritoneal y sustituirla por hemodiálisis.

En nuestro caso las manifestaciones clínicas fueron muy severas y condicionaron que el paciente se sometiera a múltiples estudios, entre ellos enteroscopias con videocápsula y mediante la técnica de doble balón. Es probable que este tipo de enteropatía participe como cofactor en ciertas alteraciones leves (o al menos no tan graves como las de nuestro paciente) del estado nutricional de muchos pacientes en diálisis, por lo que la sospecha clínica debería establecerse incluso en pacientes asintomáticos que presenten pruebas analíticas alteradas. Nuestra opinión es que debería plantearse la realización de estudios endoscópicos de intestino delgado, en concreto estudios con videocápsula por tratarse de una exploración mínimamente invasiva, en aquellos pacientes en diálisis peritoneal que presenten hipoalbuminemia, anemia o pérdida de peso no justificada.

BIBLIOGRAFÍA

1. Prasad N, Gupta A, Sinha A, Sharma RK, Kumar A, Kumar R. Changes in nutritional status on follow-up of an incident cohort of continuous ambulatory peritoneal dialysis patients. *J Ren Nutr.* 2008;18:195-201.
2. Wright M, Jones C. Peritoneal Dialysis. 5th edition. Petersfield - Hampshire: UK Renal Association; 2010.
3. NICE clinical guideline. Peritoneal dialysis in the treatment of stage 5 chronic kidney disease. 2011.
4. Milovic V, Grand RJ. Protein-losing gastroenteropathy. En: Basow DS, editor. *UpToDate.* Waltham, MA: UpToDate; 2014.
5. Chen YC, Su YC, Chiu JS, Wang YF. Protein-losing gastropathy in peritoneal dialysis as a wolf in sheep's clothing: Tc-99m human serum albumin SPECT/CT diagnosis. *Clin Nucl Med.* 2012;37:e16-8.
6. Aguilera A, Bajo MA, Codoceo R, Mariano M, del Peso GD, Oliveira A, et al. Protein-losing enteropathy is associated with peritoneal functional abnormalities in peritoneal dialysis patients. *Peri Dial Int.* 2000;20:284-9.
7. Aguilera A, Bajo MA, Espinoza M, Oliveira A, Paiva AM, Codoceo R, et al. Gastrointestinal and pancreatic function in peritoneal dialysis patients: Their relationship with malnutrition and peritoneal membrane abnormalities. *Am J Kidney Dis.* 2003;42:787-96.

Juan Egea-Valenzuela^{a,*}, Adoración Martínez-Losa^b,
Miriam Alajarin-Cervera^a, Manuel Lanuza-Luengo^b,
Fernando Alberca-de-las-Parras^a
y Fernando Carballo-Alvarez^a

^a Servicio de Aparato Digestivo, Hospital Clínico Universitario Virgen de la Arrixaca, Murcia, España

^b Servicio de Nefrología, Hospital Clínico Universitario Virgen de la Arrixaca, Murcia, España

* Autor para correspondencia.

Correo electrónico: juanegeavalenzuela@gmail.com
(J. Egea-Valenzuela).

0211-6995/© 2016 Sociedad Española de Nefrología. Publicado por Elsevier España, S.L.U. Este es un artículo Open Access bajo la licencia CC BY-NC-ND (<http://creativecommons.org/licenses/by-nc-nd/4.0/>).
<http://dx.doi.org/10.1016/j.nefro.2016.10.013>