

Cartas al Director

Glomerulonefritis pauciinmune paraneoplásica en paciente con carcinoma pulmonar

Paraneoplastic pauci-immune glomerulonephritis in a patient with lung carcinoma

Sr. Director:

La asociación entre el desarrollo de vasculitis asociada a anticuerpos anticitoplasma de neutrófilo (ANCA) y el cáncer es conocida. En 1993 se describieron los primeros 4 casos de pacientes que presentaron carcinoma de pulmón o vejiga al poco tiempo del inicio clínico de glomerulonefritis con

ANCA positivos¹. Desde entonces, han aparecido pocos casos clínicos más y alguna evidencia de dicha asociación en registros de pacientes con ANCA positivos, tanto c-ANCA como p-ANCA²⁻⁵. Mayoritariamente, el método de detección fue la inmunofluorescencia indirecta o ELISA directos, que tenían una sensibilidad y una especificidad muy baja comparados con los métodos de captura actuales.

Tabla 1 – Evolución de los principales hallazgos analíticos del caso y tratamiento administrado

Fecha	Cr mg/dl	FG ml/min	Pro/Cre mg/g	MPO UI/ml	EyS			Tratamiento
<i>Ingreso</i>								
30-01-15	1,8	42	9.000	>600	Prot++++	Hb++++	>100 h/cp	MPS 500 mg ×3 iv Pred. 60 mg/24 h CFM 1g/m ² mes
<i>Alta hospitalaria</i>								
04-02-15	1,5	53	6.000					Pred. 60 mg/24 h CFM 1 g/m ² mes
09-06-15	1,8	43	1.800	129	Prot++++	Hb+++	80-100 h/cp	Pred. 20 mg/24 h Rituximab sem. ×4 Suspensión CFM
27-07-15	1,7	43	2.000	107	Prot++++	Hb+++	80-100 h/cp	AZA 50 mg/24 h Pred. 15 mg/24 h × 2 s Post. 10 mg/24 h
21-08-15	1,8	43	1.000	148	Prot++	Hb+++	100 h/cp	AZA 100 mg/24 h
09-10-15	1,7	43	1.169	122	Prot++	Hb+++	80 h/cp	Pred. 10 mg/24 h AZA 100 mg/24 h
26-02-16	1,8	41	827	113	Prot++	Hb+++	100 h/cp	Pred. 5 mg/24 h AZA 100 mg/24 h Pred. 5 mg/48 h 1 mes
<i>Diagnóstico de neoplasia</i>								
12-04-16	2,6	26	511	122	Prot+	Hb++++	>100 h/cp	AZA 100 mg/24 h Suspensión tras diagnóstico de neoplasia

AZA: azatioprina; CFM: ciclofosfamida; Cr: creatinina sérica; EyS; elemental y sedimento; FG: filtrado glomerular mediante fórmula CKD-EPI; Hb: hemoglobina; Pred: prednisona; Pro/Cre: índice proteínas/creatinina en orina.

Presentamos el caso de un paciente varón de 48 años, fumador, que comienza con síndrome general y en el que se objetiva en la analítica (tabla 1) un deterioro de función renal (creatinina [Cr]: 1,8 mg/dl; filtrado glomerular [FG]: 42 ml/min) y sedimento con ++++ de proteínas, ++++ de hemoglobina y >100 hematíes/campo (60% dismórficos). Además, destacaba una proteinuria de 3.900 mg/24 h y una VSG 100 mm. El estudio inmunológico mostró: inmunoglobulinas y complemento normal, anticuerpos antinucleares con patrón homogéneo a 1/640 sin especificidad demostrada y anticuerpos antimieloperoxidasa (MPO) >600 UI/ml; los anticuerpos antiproteína 3, el anticuerpo antimembrana basal glomerular y el factor reumatoide fueron negativos. La ecografía urológica y la radiografía de tórax, sin hallazgos patológicos. La biopsia renal mostró 22 glomérulos, 2 de ellos esclerosados, 13 con proliferación extracapilar epitelial, 3 semilunas fibrosas y 4 con lesiones incipientes de necrosis de oville glomerular. Además, había infiltrado intersticial disperso moderado compuesto por linfocitos, polimorfonucleares y células plasmáticas. Las arterias no tenían lesiones significativas y se mostraron depósitos mediante inmunofluorescencia positiva focal y segmentaria para C3 (++). Ante estos hallazgos se inicia tratamiento con 3 bolos de 500 mg de metilprednisolona en días consecutivos, seguido de prednisona vía oral a 1 mg/kg, con descenso progresivo posterior y ciclofosfamida intravenosa a dosis de 1 g/m²/mes.

Cinco meses después, ante ausencia de mejoría de función renal (Cr 1,8 mg/dl y FG 43,5 ml/min) y persistencia de sedimento activo (tabla 1) y de MPO positivos, se decide suspender la ciclofosfamida e iniciar tratamiento con rituximab.

Tras 4 dosis de rituximab, la analítica fue: Cr 1,2 mg/dl, FG 63 ml/min, Pro/Cre 2.727,3 mg/g, sedimento (proteínas ++++, hemoglobina +++, 40-50 hematíes/campo) y MPO 130 UI/ml. Por ello, se inicia tratamiento de mantenimiento con azatioprina.

Nueve meses más tarde comenzó con tos y expectoración, sin mejoría tras antibioterapia. Se evidenció en radiografía de tórax una masa hilar izquierda con diagnóstico anatomopatológico por biopsia transbronquial de carcinoma microcítico. La TAC mostró múltiples implantes tumorales pleurales, hepáticos y conglomerados adenopáticos paratraqueales y subcarinales (fig. 1). Ante este diagnóstico, se retira la inmunosupresión y se inicia tratamiento con carboplatino-etopósido, que no evita el empeoramiento clínico progresivo y el fallecimiento un mes después.

El caso presentado se suma a las evidencias previas y no muy abundantes de la presencia de ANCA como marcador paraneoplásico. El paciente, aunque con los antecedentes de tabaquismo, no mostró datos del carcinoma de pulmón al inicio de la glomerulonefritis. La presencia de títulos elevados de MPO, que se mantenían positivos a cifras considerables, junto con un sedimento urinario activo, obligó a un incremento de la inmunosupresión que incluía rituximab y, posteriormente, azatioprina. Tras ello, el paciente presentó un carcinoma de pulmón. Durante la evolución del paciente llamó la atención que los títulos de MPO fueron >600 U/ml al inicio de la glomerulonefritis y con el tratamiento inicial cayeron a cifras alrededor de 120 U/ml, pero siempre se mantuvieron a esos niveles, con independencia de la inmunosupresión añadida posteriormente. El método de detección de los anticuerpos es

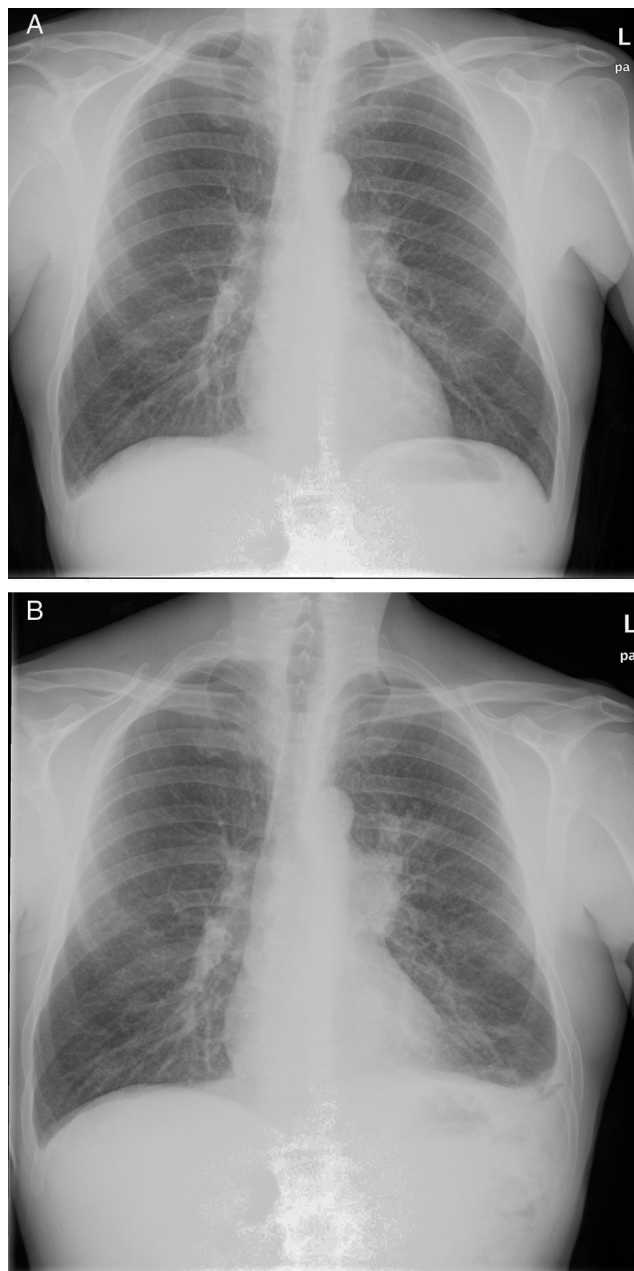


Figura 1 – Imagen de radiografía de tórax posteroanterior A) previa al inicio del tratamiento con rituximab y B) tras el tratamiento y al diagnóstico del carcinoma de pulmón.

de anclaje, que incrementa la sensibilidad (50%) y mantiene una especificidad superior al 99%. A pesar de ello, el mantenimiento de los títulos de MPO en el caso clínico descrito puede reflejar un efecto paraneoplásico, puesto que los ANCA también se han descrito como autoanticuerpos paraneoplásicos tanto en tumores de órgano sólido como en neoplasias hematológicas⁶. Es posible que la disregulación del sistema inmunitario causante de la vasculitis esté en la base del posterior desarrollo de una neoplasia al favorecer el escape tumoral de los mecanismos de inmunovigilancia. Por otro lado, tampoco se puede descartar que el proceso tumoral estuviese ya en marcha en un paciente de mediana edad fumador y que

la destrucción celular indujese epítomos que desencadenasen la respuesta humoral productora de MPO⁷. El tratamiento con rituximab probablemente precipitó la evolución. De hecho, el paciente tenía también anticuerpos antinucleares al inicio del fallo renal, lo cual también se ha relacionado con la exposición de neoepítomos en el contexto de destrucción celular en procesos inflamatorios⁸.

En conclusión, el presente caso refleja la importancia de tener en cuenta la asociación con el desarrollo de neoplasias en una glomerulonefritis con ANCA en la que el manejo de la inmunosupresión debe ser exquisito, especialmente en el caso de permanencia de títulos elevados de autoanticuerpos.

BIBLIOGRAFÍA

1. Edgar JD, Rooney DP, McNamee P, McNeill TA. An association between ANCA positive renal disease and malignancy. *Clin Nephrol.* 1993;40:22-5.
2. Baschinsky DY, Baker PB, Niemann TH, Wilmer WA. Pauci-immune ANCA-positive crescentic glomerulonephritis associated with metastatic adenocarcinoma of the lung. *Am J Kidney Dis.* 2000;36:E24.
3. Homma S, Matsushita H, Nakata K. Pulmonary fibrosis in myeloperoxidase antineutrophil cytoplasmic antibody-associated vasculitides. *Respirology.* 2004;9:190-6.
4. Lee AS, Wiesner O, Gillespie DJ, Witzig TE, Homburger H, Specks U. A 70-year-old man with pulmonary infiltrates and a positive antineutrophil cytoplasmic autoantibody test result. *Chest.* 2005;127:1045.
5. Defendenti C, Spina MF, Grosso S, Longo M, Bollani S, Cereda A, et al. Frequency and clinical associations of antineutrophil cytoplasmic antibodies. A regional experience. *Recenti Prog Med.* 2010;101:16-26.

6. Kermani TA, Warrington KJ, Amin S. Malignancy risk in vasculitis. *Ther Adv Musculoskelet Dis.* 2011;3:55-63.
7. Basu A, Cajigas-Du Ross CK, Rios-Colon L, Mediavilla-Varela M, Daniels-Wells TR, Leoh LS, et al. LEDGF/p75 overexpression attenuates oxidative stress-induced necrosis and upregulates the oxidoreductase ERP57/PDIA3/GRP58 in prostate cancer. *PLoS One.* 2016;11:e0146549.
8. Lopez-Escribano H, Minambres E, Labrador M, Bartolome MJ, Lopez-Hoyos M. Induction of cell death by sera from patients with acute brain injury as a mechanism of production of autoantibodies. *Arthritis Rheum.* 2002;46:3290-300.

Lara Belmar^a, Marcos López-Hoyos^{b,c}, Juan Irure^b, Emilio Rodrigo^a, Ángel Luis Martín de Francisco^{a,d} y Gema Fernández-Fresnedo^{a,*}

^a Servicio de Nefrología, Hospital Universitario Marqués de Valdecilla-IDIVAL, Santander, España

^b Servicio de Inmunología, Hospital Universitario Marqués de Valdecilla-IDIVAL, Santander, España

^c Departamento de Biología Molecular, Universidad de Cantabria, Santander, España

^d Departamento de Medicina y Psiquiatría, Universidad de Cantabria, Santander, España

* Autor para correspondencia.

Correo electrónico: nefffg@humv.es (G. Fernández-Fresnedo).

0211-6995/© 2016 Sociedad Española de Nefrología. Publicado por Elsevier España, S.L.U. Este es un artículo Open Access bajo la licencia CC BY-NC-ND (<http://creativecommons.org/licenses/by-nc-nd/4.0/>).
<http://dx.doi.org/10.1016/j.nefro.2016.10.012>

Cardiomiopatía urémica y transporte peritoneal en pacientes incidentes con diálisis peritoneal en el occidente de México

Uremic cardiomyopathy and peritoneal transport in incident peritoneal dialysis patients in the west of Mexico

Sr. Director:

En México y en el resto del mundo existe incremento de frecuencia de enfermedad renal crónica (ERC) que progresa a insuficiencia renal crónica terminal (IRCT) y que requiere terapias de reemplazo renal como diálisis peritoneal (DP)^{1,2}. En IRCT la morbimortalidad es debida principalmente a enfermedad cardiovascular (ECV)^{3,4}. La cardiomiopatía urémica (CMU) resulta de alteraciones en la estructura y función cardíaca en pacientes con ERC³⁻⁵. La CMU predice mortalidad por presencia de alteraciones detectadas desde el inicio de DP^{4,5} y se caracteriza por hipertrofia ventricular izquierda (HVI),

dilatación ventricular izquierda y disfunción cardíaca tanto sistólica como diastólica⁵. La ecocardiografía detecta hallazgos relacionados con la CMU^{3,4,6} que impactan en el pronóstico de pacientes con IRCT que inician DP⁶. La prueba de equilibrio peritoneal (PEP)⁷ valora la función peritoneal, permite clasificar a pacientes como diferentes tipos de transportadores y tiene valor pronóstico en pacientes en DP^{8,9}. El objetivo del estudio fue describir hallazgos ecocardiográficos relacionados con la CMU al iniciar DPCA, además de correlacionar dichos hallazgos con el tipo de transporte peritoneal (TP).

Estudio transversal realizado de enero de 2013 a agosto de 2014. Incluimos a pacientes con IRCT de cualquier etiología,