

## Caso clínico

# Anemia y fiebre en el postrasplante renal: su relación con el parvovirus humano B19

Yanet Parodis López<sup>a</sup>, Raquel Santana Estupiñán<sup>a</sup>, Silvia Marrero Robayna<sup>a</sup>, Roberto Gallego Samper<sup>a</sup>, Fernando Henríquez Palop<sup>a</sup>, José Carlos Rivero Vera<sup>b</sup>, Rafael Camacho Galán<sup>b</sup>, María José Pena López<sup>c</sup>, Nery Sablón González<sup>a</sup>, Fayna González Cabrera<sup>a</sup>, Elena Oliva Dámaso<sup>a</sup>, Nicanor Vega Díaz<sup>a</sup> y José Carlos Rodríguez Pérez<sup>a,\*</sup>

<sup>a</sup> Servicio de Nefrología, Hospital Universitario de Gran Canaria Dr. Negrín, Universidad de Las Palmas de Gran Canaria, Las Palmas de Gran Canaria, España

<sup>b</sup> Servicio de Anatomía Patológica, Hospital Universitario de Gran Canaria Dr. Negrín, Universidad de Las Palmas de Gran Canaria, Las Palmas de Gran Canaria, España

<sup>c</sup> Servicio de Microbiología, Hospital Universitario de Gran Canaria Dr. Negrín, Universidad de Las Palmas de Gran Canaria, Las Palmas de Gran Canaria, España

## INFORMACIÓN DEL ARTÍCULO

### Historia del artículo:

Recibido el 26 de diciembre de 2015

Aceptado el 25 de agosto de 2016

On-line el 17 de noviembre de 2016

### Palabras clave:

Trasplante renal

Parvovirus B19 humano

Anemia postrasplante

## R E S U M E N

Las infecciones continúan siendo un problema relevante en el paciente trasplantado renal, en especial las infecciones virales.

La infección por el parvovirus humano B19 causa anemia refractaria grave, pancitopenia y microangiopatía trombótica. Dicha infección se diagnostica mediante el análisis de la reacción en cadena de la polimerasa (PCR) en sangre y por la presencia de proeritroblastos gigantes típicos en la médula ósea.

Presentamos el caso clínico de un varón de 65 años con trasplante renal de donante cadáver en septiembre de 2014. A los 38 días del trasplante comienza con anemia progresiva y resistente a los agentes estimulantes de la eritropoyesis. A los 64 días se produce hipertermia, con deterioro progresivo de su estado general. La serología vírica resultó negativa, al igual que la PCR inicial en sangre del parvovirus humano B19. A los 4 meses y 19 días se realiza una biopsia de médula ósea en la que se observan eritroblastos gigantes con inclusiones víricas nucleares compatibles con parvovirus, por lo que se realiza una PCR en dicho tejido que confirma el diagnóstico. Una segunda PCR en sangre resultó positiva. Tras el tratamiento con inmunoglobulinas intravenosas (IGIV) y la suspensión temporal del micofenolato de mofetilo, se produce una remisión completa de la enfermedad, aunque persistía positiva la PCR para el parvovirus B19 en sangre, lo que hace necesario vigilar probables recidivas.

© 2016 Sociedad Española de Nefrología. Publicado por Elsevier España, S.L.U. Este es un artículo Open Access bajo la licencia CC BY-NC-ND (<http://creativecommons.org/licenses/by-nc-nd/4.0/>).

\* Autor para correspondencia.

Correo electrónico: [jrodperd@gobiernodecanarias.org](mailto:jrodperd@gobiernodecanarias.org) (J.C. Rodríguez Pérez).

<http://dx.doi.org/10.1016/j.nefro.2016.08.005>

0211-6995/© 2016 Sociedad Española de Nefrología. Publicado por Elsevier España, S.L.U. Este es un artículo Open Access bajo la licencia CC BY-NC-ND (<http://creativecommons.org/licenses/by-nc-nd/4.0/>).

## Anaemia and fever in Kidney transplant. The role of human parvovirus B19

### ABSTRACT

#### Keywords:

Renal transplant  
Human Parvovirus B19  
Post-transplant anaemia

Infections remain an issue of particular relevance in renal transplant patients, particularly viral infections.

Human parvovirus B19 infection causes severe refractory anaemia, pancytopenia and thrombotic microangiopathy. Its presence is recognized by analysing blood polymerase chain reaction (PCR) and by the discovery of typical giant proerythroblasts in the bone marrow.

We report the case of a 65 year-old man with a history of deceased donor renal transplant in September 2014. At 38 days after the transplant, the patient presented progressive anaemia that was resistant to erythropoiesis-stimulating agents. At 64 days after transplant, hyperthermia occurred with progressive deterioration of the patient's general condition. The viral serology and the first blood PCR for human parvovirus B19 were both negative. At 4 months and 19 days after, a bone marrow biopsy was conducted, showing giant erythroblasts with nuclear viral inclusions that were compatible with parvovirus; a PCR in the tissue confirmed the diagnosis. A second blood PCR was positive for parvovirus. After treatment with intravenous immunoglobulin and the temporary discontinuation of mycophenolate mofetil, a complete remission of the disease occurred, although the blood PCR for parvovirus B19 remained positive, so monitoring is necessary for future likely recurrence.

© 2016 Sociedad Española de Nefrología. Published by Elsevier España, S.L.U. This is an open access article under the CC BY-NC-ND license (<http://creativecommons.org/licenses/by-nc-nd/4.0/>).

## Introducción

La anemia postrasplante es un proceso en el que intervienen las pérdidas hemáticas, el déficit de hierro, de folatos y de la eritropoyetina, así como el hiperparatiroidismo, las neoplasias, los inhibidores de la enzima convertidora de la angiotensina y los antagonistas de los receptores de la angiotensina II. Los fármacos inmunosupresores, el valganciclovir, el cotrimoxazol y la disfunción crónica del injerto son otras de las causas<sup>1</sup>, junto a las infecciones provocadas por el citomegalovirus (CMV), virus Epstein Barr (VEB) y el parvovirus B19, que pueden conducir a la aplasia medular<sup>1,2</sup>.

Desde el punto de vista epidemiológico, la infección por parvovirus B19 afecta al 40-60% de la población, y su máxima incidencia se encuentra en la edad escolar («quinta enfermedad»).

En el trasplante renal, la infección por parvovirus B19 es una rara complicación infecciosa. Las técnicas de biología molecular han mostrado la presencia de ADN viral en la sangre del 20-30% de los pacientes trasplantados<sup>3</sup>. Diversos autores informan de que la incidencia de este virus en trasplantes de órganos sólidos es del 2%<sup>4</sup>. No obstante, la incidencia exacta de la infección en el trasplante renal se desconoce, aunque existen cifras de hasta el 12%<sup>5</sup>.

En sujetos sanos no trasplantados, la transmisión del parvovirus B19 se realiza a través de las secreciones respiratorias, de la sangre y de la orina<sup>6</sup>, así como por vía placentaria al feto<sup>5</sup>. En el paciente trasplantado renal se han postulado otras posibles vías, bien a través de una reactivación viral secundaria por una intensa inmunosupresión, bien por transfusiones sanguíneas, o incluso por vías derivadas del donante<sup>5,7</sup>.

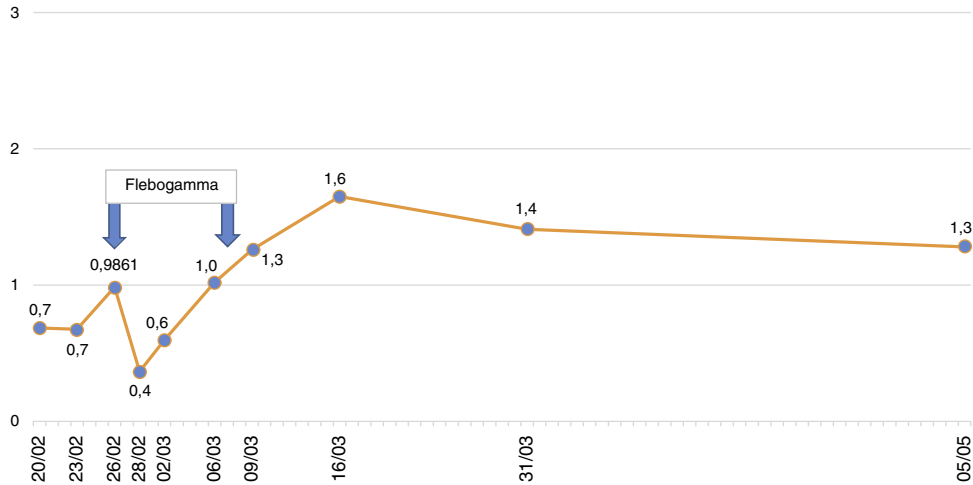
La sintomatología de la infección por parvovirus B19 consiste en fiebre, artralgias y exantema. Otras alteraciones clínicas son: artropatía, crisis aplásica transitoria, hidropesía fetal, aborto y muerte fetal; asimismo, se ha asociado con vasculitis, neuropatía periférica, miocarditis, fallo hepático fulminante y síndrome de Nezelof<sup>8</sup>. En el trasplantado renal el signo predominante es la presencia de anemia aplásica aguda o crónica<sup>1</sup>.

Presentamos una revisión corta acompañando a un caso clínico de un paciente trasplantado renal que presenta anemia refractaria a los agentes estimulantes de la eritropoyesis en los primeros meses postrasplante. Posteriormente aparece fiebre y malestar general y tanto los estudios serológicos como la reacción en cadena de la polimerasa (PCR) para el parvovirus B19 resultaron negativos.

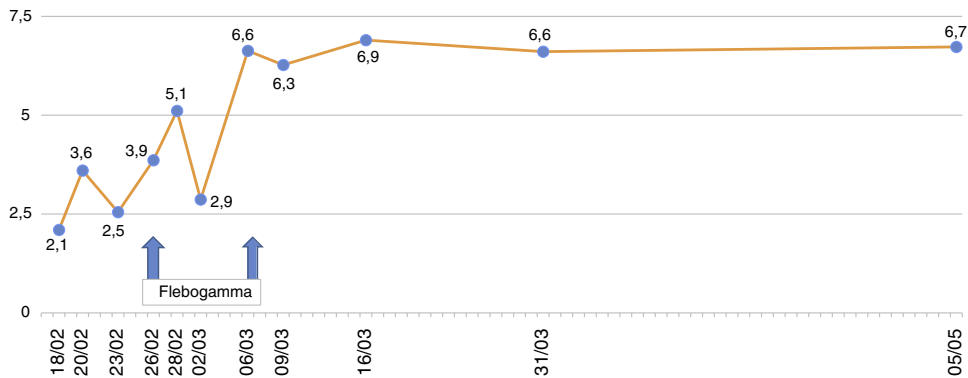
## Caso clínico

Se trata de un varón de 65 años con antecedentes de hipertensión arterial secundaria a hiperaldosteronismo primario y enfermedad renal crónica desde el año 1999 con proteinuria nefrótica secundaria a una glomerulonefritis crónica (no biopsiado renal). Recibe tratamiento con hemodiálisis desde mayo de 2012 hasta el 30/9/2014, momento en el que se realiza un trasplante renal de donante cadáver con 6 incompatibilidades. La biopsia del donante, con 41 glomérulos, revela la existencia de un 7,3% de glomérulos esclerosados, leve engrosamiento hialino, atrofia tubular inferior al 25% y fibrosis intersticial inferior al 5%. El tratamiento inmunosupresor de inducción se realizó con basiliximab, tacrolimus, micofenolato de mofetilo (MMF) y esteroides.





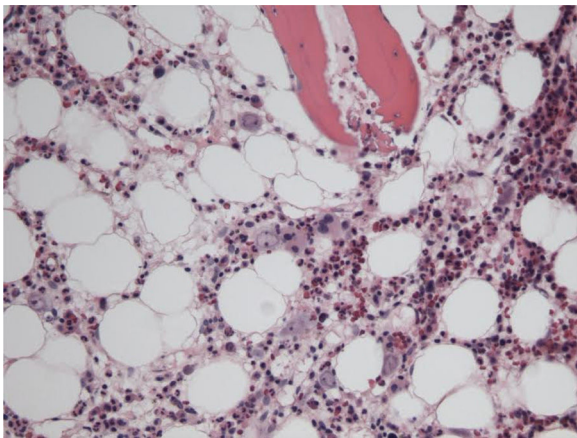
**Figura 2 - Evolución de los valores de linfocitos (10x³/μL).**



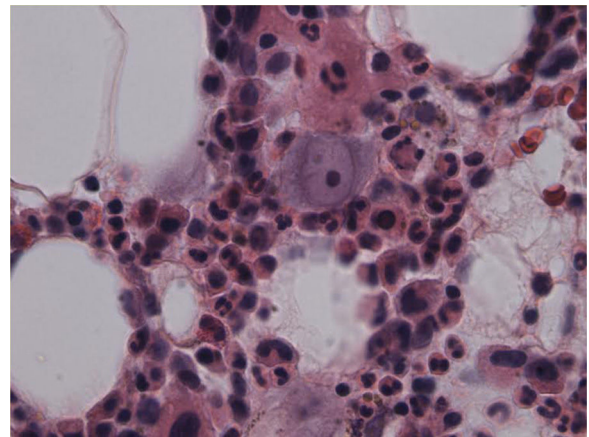
**Figura 3 - Evolución de los leucocitos (10x³/μL).**

determinan aumento del tamaño celular. Todo ello sugestivo de infección por parvovirus B19 (figs. 4 y 5), que se confirma mediante PCR con resultado positivo en dicho tejido. Simultáneamente se decide realizar una nueva determinación de PCR en sangre para parvovirus B19, que esta vez sí resulta positiva.

Tras la confirmación de la infección por parvovirus B19 se interrumpe el MMF y se inicia tratamiento con inmunoglobulina intravenosa diaria de 0,5 g/kg/dosis (10 dosis) con adecuada tolerancia, desaparición de la fiebre y



**Figura 4 - Imagen de médula ósea que muestra células inmaduras eritroides con signos de infección por el parvovirus B19 (hematoxilina eosina; x100).**



**Figura 5 - Imagen de médula ósea que muestra proeritoblasto con inclusión vírica nuclear característica de la infección por el parvovirus B19 (hematoxilina eosina; x400).**

normalización de las cifras de Hb y serie blanca, tras lo cual recibe el alta hospitalaria en marzo de 2015.

Finalizado el tratamiento y tras comprobar que la Hb se mantiene estable y el paciente permanece afebril, se decide reintroducir el MMF a dosis bajas. Sin embargo, 6 meses después del alta, presenta un deterioro leve de la función renal: Crp de hasta 1,55 mg/dl y proteinuria de 2,1 g/24 h (previas 0,6-0,8 g/24 h). Ante la sospecha de un evento inmunológico derivado de la disminución de la inmunosupresión con el fin de controlar la replicación del virus, se decide realizar una segunda biopsia renal en noviembre de 2015, en la que se aprecia tubulitis leve sugestiva de rechazo agudo *borderline*, fibrosis intersticial y atrofia tubular moderada, así como zonas de vacuolización isométrica. En la pared de las arterias existen células inflamatorias en su mayoría intraparietales y escasas de ellas subendoteliales. La tinción con C4d y la inmunofluorescencia resultaron negativas.

Tras comprobar la estabilización de la carga viral del parvovirus, se decide optimizar la inmunosupresión aumentando la dosis de MMF de 500 a 750 mg/24 h y de tacrolimus (para mantener niveles en torno a 7-8 ng/dl), tras lo cual se produjo una reducción de la proteinuria y una estabilización de la función renal con Crp en torno a 1,48-1,55 mg/dl. Se descartó la posibilidad de administrar terapia antirrechazo, ya que podría conllevar un aumento en la replicación del parvovirus B19<sup>9</sup>.

Al año de finalizar el tratamiento, el paciente continúa afebril con incremento del apetito y aumento de su peso corporal. Desde el punto de vista analítico, presenta cifras de Hb de 15,2 g/dl sin requerimiento de eritropoyetina, con estabilidad de la función renal con proteinuria inferior a un 1 g/día (controlada con doble bloqueo del SRAA). Los anticuerpos anti-HLA clase I y II continúan negativos.

En cuanto a la PCR en plasma para el parvovirus B19, el laboratorio de nuestro hospital valida la técnica cuantitativa para el parvovirus B19. No disponemos de la carga viral en el momento del diagnóstico, y la primera determinación cuantitativa es de septiembre del año 2015 (7 meses aproximadamente después de terminar el tratamiento) con <50 copias/ml. Inferimos que, aunque no logramos eliminar completamente el virus, probablemente la carga viral antes del tratamiento era mucho mayor, dada la mejoría observada tanto clínica como analítica. La carga viral actual se mantiene por debajo de 100 copias/ml, y se realiza un seguimiento clínico y analítico exhaustivo que incluye determinaciones periódicas con PCR con el fin de detectar una posible recaída.

## Discusión

Las infecciones virales predominan en el primer año posttrasplante, cuando la inmunosupresión alcanza su máximo estado<sup>10</sup>. La infección por parvovirus en la población trasplantada es poco frecuente, y la sintomatología puede ser muy sutil: la anemia es la manifestación predominante<sup>11</sup>.

A nuestro paciente se le diagnostica una infección por parvovirus B19 a los 142 días de trasplantado. La anemia fue el hallazgo inicial, que posteriormente empeora; a esto se suma hipertermia, con deterioro progresivo de su estado general, astenia, hiporexia y reducción de peso.

Es posible que la infección por parvovirus proceda del donante, del que no se dispone de serología ni de carga viral, por lo que no podemos afirmar taxativamente la transmisión por esta vía. Otra posible fuente de contagio sería la de las transfusiones en el postrasplante inmediato. Pudiera tratarse de una reactivación del virus provocada por la inmunosupresión, pero, al no disponer del estado serológico pretrasplante del receptor, no podemos asegurarlo. Por todo ello, teniendo en cuenta que en el momento del diagnóstico se produjo una epidemia de parvovirus B19 en la población, cabe sospechar que nuestro paciente ha podido adquirir la infección en el contexto de ese brote epidemiológico.

## El porqué de la anemia

El parvovirus B19 tiene un efecto lítico sobre el pronormoblasto (célula progenitora eritroide)<sup>8,9</sup>. La infección de la célula se realiza a través del antígeno P (globósido Gb4), receptor presente en las células eritroides y en otras, entre las que se incluyen células del endotelio, plaquetas, sinoviocitos, células del músculo liso y miocitos fetales. Aun cuando se ha demostrado la necesidad del Ag P para que el virus se una a la célula, se necesita de un correceptor ( $\alpha 5\beta 1$ ) para que la infección sea exitosa y que actúe como integrina. Las células eritroides contienen en gran cantidad ambas moléculas en su superficie<sup>9</sup>.

La anemia se caracteriza por ser normocítica, normocrómica severa, arregenerativa (con reticulopenia), que no responde a las transfusiones sanguíneas ni a los agentes estimulantes de eritropoyesis<sup>4</sup>. También la leucocitopenia, trombocitopenia y el síndrome hemofagocítico reactivo se han relacionado con la infección por parvovirus B19<sup>12</sup>.

En nuestro paciente, la anemia normocítica y normocrómica fue la principal manifestación durante toda su evolución, con cifras de Hb de hasta 6,7 g/dl, con nula respuesta a los agentes estimulantes de la eritropoyesis, por lo que fue transfundido en varias ocasiones.

## Diagnóstico

El diagnóstico de la infección por parvovirus B19 se realiza por la presencia de anemia persistente, generalmente reticulocitopenia, con presencia de proeritroblastos gigantes con inclusiones virales eosinofílicas prominentes en la médula ósea, IgM/IgG séricas antiparvovirus y PCR anti-ADN parvovirus positiva<sup>13</sup>.

En el trasplantado renal el signo predominante es la presencia de anemia aplásica aguda o crónica<sup>1</sup>. En un estudio con 98 pacientes las principales manifestaciones clínicas asociadas a la infección por el parvovirus B19 fueron la anemia con disnea y astenia asociadas en el 98% de los casos, y la fiebre en el 54,9%<sup>14</sup>. Las publicaciones acerca de la relación entre la disfunción crónica del injerto y la infección activa por el parvovirus B19 son divergentes. Algunos autores<sup>7,15</sup> afirman tal relación, mientras otros no la contemplan<sup>5</sup>.

La serología para diagnosticar una infección aguda por parvovirus B19 (IgM) tiene una sensibilidad y una especificidad del 89 y 99% respectivamente en inmunocompetentes. Este hecho no se confirma en pacientes trasplantados por su estado de inmunosupresión, en quienes el método más fiable es la PCR en sangre periférica o médula ósea.

En las determinaciones de la PCR para el parvovirus B19 es importante la elección del tipo de test diagnóstico para evitar falsos negativos. Algunas técnicas son sensibles para el genotipo 1, pero no adecuadas para la detección de genotipos 2 o 3. Se hace necesario pues disponer de métodos que detecten los 3 genotipos.

Los inhibidores en las muestras de sangre pueden ser también causa de falso negativo. Un control interno de inhibidores debe ser incluido en el análisis de muestras, para detectar su presencia y estar más seguros de que el resultado negativo se debe a la falta de diana detectable y no a los inhibidores presentes en la muestra.

En nuestro paciente la PCR en sangre para parvovirus B19 resultó positiva por primera vez a los 4 meses y 19 días del trasplante, con una determinación previa negativa a los 73 días. La técnica de PCR empleada en nuestro hospital es LightMix®Kit parvovirus B19, capaz de detectar los 3 tipos de parvovirus. El hecho de que el primer resultado fuera negativo se podría justificar por la posibilidad de una viremia intermitente o de un bajo nivel de viremia en el momento de la determinación.

En aquellos pacientes en los que la PCR en sangre resulta negativa pero persiste sospecha clínica, como en el caso presentado, el diagnóstico definitivo de la infección por el parvovirus B19 se realiza mediante punción-aspiración de médula ósea<sup>16</sup>. En ella se demuestra una aplasia pura de células rojas con la característica «parada» medular en la fase de proeritroblastos gigantes y la demostración, mediante técnicas de biología molecular, del virus en la médula<sup>3</sup>.

### Tratamiento

No se dispone en la actualidad de fármacos antivirales efectivos frente al parvovirus B19. En la anemia asociada a la infección por este virus pueden considerarse diferentes opciones terapéuticas: disminuir la inmunosupresión (reducción/retirada de fármacos); cambiar de inmunosupresor (sustituir tacrolimus por ciclosporina —algunos autores han descrito el defectuoso aclaramiento del virus en los pacientes tratados con tacrolimus—<sup>17</sup> o, con el objetivo de aportar anticuerpos neutralizantes del virus<sup>18</sup>, administración de IGIV a dosis de 0,4-0,5 g/kg, de 2 a 10 días<sup>13</sup> con una dosis acumulada que suele oscilar entre 2 y 5 g/kg<sup>3</sup>. La anemia se corrige en más de un 90% con solo un ciclo de tratamiento, pero el riesgo de recurrencia oscila entre el 23 y el 33%<sup>19</sup>.

Como se ha comentado, nuestro paciente fue tratado mediante la modificación de la inmunosupresión, suspendiéndose temporalmente el MMF junto a la administración de IGIV (flebogamma) diaria durante 10 días, con buena evolución clínica y analítica, recuperación progresiva de las cifras de Hb, linfocitos y leucocitos y suspensión de la EPO (figs. 1-3). A pesar de que se describen reacciones adversas de la IGIV<sup>20</sup>, nuestro paciente no presentó ninguna de estas alteraciones, con excelente tolerancia al fármaco.

Aunque se obtenga una buena respuesta terapéutica inicial, se recomienda seguimiento exhaustivo del paciente ante la posibilidad de recaídas y reaparición de la anemia, lo que obligaría a tratarlas con un nuevo ciclo de inmunoglobulinas cada 3 meses para evitarlas<sup>21</sup>.

La posibilidad de tratamiento de estos pacientes con inhibidores de m-TOR podría ser una opción prometedora, pero

no existen publicaciones actuales que avalen su uso. En el caso de nuestro paciente, no lo hemos empleado debido a la proteinuria postrasplante observada, que ha llegado a alcanzar los 2 g/24 h. Por otro lado, desconocemos con exactitud la enfermedad renal de base que lo llevó a la hemodiálisis, por lo que no descartamos la posibilidad de una glomeruloesclerosis segmentaria focal. Asimismo, el informe histológico en la primera biopsia del injerto revela la presencia de un glomérulo con esclerosis segmentaria y una positividad leve-moderada para IgM y C3 en 7 glomérulos, lo que nos ha llevado a no emplear los inhibidores de m-TOR, dado que se ha descrito glomeruloesclerosis segmentaria focal asociada a uso de mTOR en pacientes trasplantados.

Se desconoce el impacto de esta infección en la supervivencia del paciente o en su morbilidad a largo plazo<sup>22</sup>. No existen estrategias específicas que hayan demostrado la utilidad en la prevención de la infección por el parvovirus B19<sup>20</sup>.

La relativa baja incidencia de la infección por este virus y los efectos adversos de las medidas terapéuticas hacen inviable el screening donante-receptor frente a este virus y el desarrollo de vacunas frente al parvovirus B19 está aún en investigación<sup>20</sup>.

### Conclusión

Se describe un paciente trasplantado renal con anemia refractaria a la EPO en primer lugar y una posterior hipertermia con diagnóstico de infección por parvovirus B19. Las determinaciones serológicas de IgM/IgG antiparvovirus que se realizaron resultaron siempre negativas, debido al estado de inmunodepresión que presentaba. La sospecha de una infección aguda por fiebre Q retrasó el diagnóstico certero. Tras excluir esta posibilidad, dado que no hubo mejoría clínica con el tratamiento y no se produjo seroconversión, se realizó un aspirado de médula ósea que fue determinante para el diagnóstico de infección por parvovirus B19, ya que la primera PCR en sangre no mostró resultados positivos.

Nuestro paciente fue estudiado exhaustivamente y se descartaron procesos oncoproliferativos y otras infecciones, con desaparición de la sintomatología tras el ajuste del tratamiento inmunosupresor y el inicio de las inmunoglobulinas IV (IGIV).

### Conflictos de interés

Los autores declaran que no tienen conflictos de interés potenciales relacionados con los contenidos de este manuscrito.

### BIBLIOGRAFÍA

- Marín-Valencia A, Perelló-Carrascosa M, Serón-Micas D. Anemia en paciente trasplantado renal secundaria a infección por parvovirus B19. *Nefrología*. 2012;3(Sup Ext 5):22-6.
- Yabu JM, Winkelmayer WC. Posttransplantation anemia: Mechanisms and management. *Clin J Am Soc Nephrol*. 2011;6:1794-801.
- Moreso F, Alegre R, Ariceta G, Beneyto I, Bernis C, Calvo N, et al. Tratamiento de la anemia postrasplante renal. *Nefrología*. 2011;2(Sup Ext 2):16-24.

4. León LR, Curcio D, Casadei D. Infección por parvovirus B19: diagnóstico y tratamiento en un paciente sometido a trasplante renal. *Nefrologia*. 2010;30:704.
5. Ki CS, Kim IS, Kim JW, Lee NY, Kim SH, Lee KW, et al. Incidence and clinical significance of human parvovirus B19 infection in kidney transplant recipients. *Clin Transplant*. 2005;19:751-5.
6. Gómez Huertas E, Melón S, Laurés AS, de Oña M, Álvarez-Grande J. Infección por parvovirus B19 en trasplante renal. Diagnóstico por detección del genoma viral en sangre periférica. *Nefrologia*. 2005;25:67-72.
7. Čapenko S, Kozireva S, Folkmane I, Bernarde K, Rozentāls R, Murovska M. Anemia as a complication of parvovirus B19. Infection in renal transplant recipients. *Medicina (Kaunas)*. 2012;48:299-304.
8. Portillo-Carrillo M, Velásquez-Jones L, Gómezchico-Velasco R, Medeiros-Domingo M, Valverde-Rosas S, Reséndiz-Núñez V, et al. Aplasia adquirida de la serie roja por infección por parvovirus B19 en una adolescente con trasplante renal. *Bol Med Hosp Infant Mex*. 2006;63:255-63.
9. Kurtzman G, Frickhofen N, Kimball J, Jenkins DW, Nienhuis AW, Young NS. Pure red-cell aplasia of 10 years' duration due to persistent parvovirus B19 infection and its cure with immunoglobulin therapy. *N Engl J Med*. 1989;321:519-22.
10. Hayes-Lattin B, Seipei J, Gatter K, Heinrich MC, Mariarz T. Pure red cell aplasia associated with parvovirus B19 infection occurring late after allogeneic bone marrow transplantation. *Am J Hematol*. 2004;75:142-5.
11. Mihaly I, Trethon A, Arányi Z, Lukács A, Kolozsi T, Prinz G, et al. Observations on human parvovirus B19 infection diagnosed in 2011. *Orv Hetil*. 2012;153:1948-57.
12. Tavera M, Petroni J, León L, Minue E, Casadei D. Síndrome hemofagocítico-reactivo asociado a parvovirus B19 en un paciente con trasplante renopancreático. *Nefrologia*. 2012;32:125-6.
13. Meryl W, Jeffrey BK. Parvovirus-B19-associated complications in renal transplant recipients. *Nat Clin Pract Nephrol*. 2007;3:540-50.
14. Polanco-Flores NA, Soto-Abraham MV, Izaguirre-Ávila R, Rodríguez-Castellanos FE. Aplasia pura de serie roja adquirida en trasplantado renal: infección por parvovirus B19 frente a timoma. *NefroPlus*. 2013;5:19-24.
15. Cavallo R, Merlino C, Re D, Bollero C, Bergallo M, Lembo D, et al. B19 virus infection in renal transplant recipients. *J Clin Virol*. 2003;26:361-8.
16. Servey JT, Reamy BV, Hodge J. Clinical presentations of parvovirus B19 infection. *Am Fam Physician*. 2007;75:373-6.
17. Wong T, Chan P, Leung C, Szeto C, Tam J, Li P. Parvovirus B19 infection causing red cell aplasia in renal transplantation on tacrolimus. *Am J Kidney Dis*. 1999;6:1132-6.
18. Solano C, Juan O, Giemno C, Garcia-Conde J. Engraftment failure associated with peripheral blood stem cell transplantation, after B19 parvovirus infection. *Blood*. 1996;88:1515-7.
19. Crabol Y, Terrier B, Rozenberg F, Pestre V, Legendre C, Hermine O, et al. Intravenous immunoglobulin therapy for pure red cell aplasia related to human parvovirus B19 infection: A retrospective study of 10 patients and review of the literature. *Clin Infect Dis*. 2013;56:968-77.
20. Eida AJ, Chenb SF. Human parvovirus B19 in solid organ transplantation. *Am J Transplant*. 2013;13:201-5.
21. Gosset C, Viglietti D, Hue K, Antoine C, Glotz D, Pillebout E. How many times can parvovirus B19-related anemia recur in solid organ transplant recipients? *Transpl Infect Dis*. 2012;14:E64-70.
22. Loss N, Carminatti M, Fabiano M, Hallack A, Sanders H. Posttransplant chronic anemia: Parvovirus B19. *J Bras Nefrol*. 2012;34:303-8.