

Cartas al Director

Enterococcus gallinarum y síndrome de Chilaiditi en diálisis peritoneal

Enterococcus gallinarum and Chilaiditi syndrome in peritoneal dialysis

Sr. Director:

Las peritonitis por *Enterococcus gallinarum* son una rara entidad, existen pocos casos descritos, y todos ellos en pacientes con cirrosis hepática^{1,2}.

Presentamos el caso de un paciente en diálisis peritoneal (DP) de 53 años, con antecedentes personales de retraso psicomotor, enfermedad pulmonar obstructiva crónica (EPOC) con oxígeno domiciliario, e insuficiencia renal crónica, en programa de hemodiálisis con múltiples complicaciones vasculares.

En diciembre de 2012 se decide implantación de catéter para DP, por imposibilidad de fistula arteriovenosa.

Portador nasal de *Staphylococcus aureus*, que a pesar de su erradicación mediante tratamiento, presentó primer episodio de peritonitis por el mismo germen a los 5 meses del inicio de la técnica, resuelta con tratamiento antibiótico. Un año después, presenta nuevo episodio por *Staphylococcus epidermidis*, y posteriormente por *Streptococcus mitis*.

En enero de 2015 acude a urgencias por malestar abdominal y líquido turbio (2.590 células/ μ l, polimorfonucleares [PMN] 90%, monomorfonucleares [MNM] 10%). Se interpretó el cuadro como probable recidiva por *Streptococcus mitis* y se inició tratamiento con ampicilina y gentamicina IP. A las 24 h se informa de un probable *Enterococcus gallinarum* en líquido peritoneal (LP), realizándose cambio de tratamiento a daptomicina y gentamicina IP y fluconazol oral, con rápida respuesta. El tratamiento se mantuvo durante 3 semanas con cultivo de control negativo.

Cuarenta días tras finalización de tratamiento, presenta líquido ligeramente turbio (recuento de leucocitos 355 células/ μ l, PMN 66%, MNM 34%), aislándose *Enterococcus gallinarum*, se repitió mismo tratamiento con idéntica respuesta.

Una semana después, presenta peritonitis por *Candida parapsilosis*. Se retiró CP y recibió tratamiento con fluconazol según fungigrama, con resolución del cuadro.

Se implantó catéter yugular izquierdo permanente y se inició hemodiálisis.

Tres meses más tarde presenta cuadro de náuseas, vómitos y pérdida de peso (proteína C reactiva [PCR]: 9 mg/dl).

Ante la sospecha de peritonitis esclerosante se solicitó TAC abdominal donde se objetivó: síndrome de Chilaiditi no conocido, y engrosamiento del mesenterio que originaba encapsulación de asas de íleon a nivel abdominal superior en localización anterior al colon transversal.

Se inició tratamiento con reposo digestivo, corticoides, tamoxifeno y soporte nutricional con buena respuesta.

En el momento actual el paciente ha sido dado de alta de la unidad de nutrición, realiza dieta normal y está asintomático.

En la TAC de control se evidencia una clara mejoría con disminución del engrosamiento peritoneal, sin objetivar datos de suboclusión intestinal. La PCR disminuyó hasta 0,2 mg/dl.

El *Enterococcus gallinarum* y el *Enterococcus casseliflavus* son organismos que afectan a pacientes gravemente enfermos o inmunodeprimidos. El uso previo de antibióticos puede aumentar la colonización por estos organismos. En cuanto al tratamiento, son gérmenes con frecuencia resistentes a vancomicina³.

No existen en la literatura casos descritos de peritonitis por este germen en DP. En nuestro paciente el cuadro clínico no fue muy florido, permaneciendo prácticamente asintomático durante todo el proceso. La inflamación peritoneal se resolvió rápidamente con la instauración de tratamiento antibiótico.

El signo de Chilaiditi consiste en la interposición de una parte del colon entre el hígado y el diafragma, si aparece clínica se define como síndrome de Chilaiditi⁴. Los síntomas más frecuentes son dolor abdominal, vómitos, estreñimiento, aunque hay casos descritos de perforación, vólvulos u

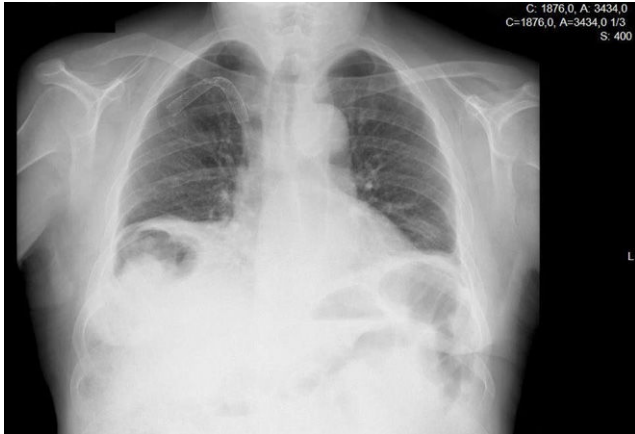


Figura 1 – Radiografía de tórax con síndrome de Chilaiditi.

obstrucción intestinal. Frecuentemente el cuadro se resuelve con tratamiento conservador, en caso de existir complicaciones, el tratamiento quirúrgico puede ser necesario llegando en ocasiones a requerir colectomía o colonopexia laparoscópica^{4,5}.

Tanto el signo como el síndrome de Chilaiditi son infrecuentes, siendo más frecuente en varones. Otros factores relacionados con un aumento en su frecuencia son el retraso mental y la enfermedad pulmonar obstructiva crónica, todos ellos presentes en este caso.

Consideramos que tanto el síndrome de Chilaiditi como la peritonitis esclerosante contribuyeron al cuadro clínico de suboclusión intestinal en nuestro paciente.

Entidades como el neumoperitoneo tienen expresiones radiográficas similares al síndrome de Chilaiditi (fig. 1), por ello en pacientes en diálisis peritoneal el diagnóstico puede pasar desapercibido más fácilmente. La realización de una TAC abdominal puede resultar de gran ayuda en estos casos^{5,6}.

BIBLIOGRAFÍA

1. Alvarez MA, Doménech E, Rosinach M, Lorenzo-Zuñiga V, Smontoliu, Planas R. *Enterococcus gallinarum* bacteriascites in a patient with active tuberculosis and HCV cirrhosis. *Am J Gastroenterol.* 2002;97:2681–2.
2. Redondo-Cerezo E, López FN, Tapia M, Blanco FS, Garcia RM, Martín-Vivaldi R. *Enterococcus gallinarum* spontaneous bacterial peritonitis in a HCV cirrhotic woman. *Am J Gastroenterol.* 2002;97:214–5.
3. Van Horn KG, Rodney KM. Colonization and microbiology of the motile enterococci in a patient population. *Diagn Microbiol Infect Dis.* 1998;31:525–30.
4. Gil Díaz MJ, Murillo Gómez M, Jiménez González P. Signo y síndrome de Chilaiditi: entidades a tener en cuenta. *Semergen.* 2011;37:267–9.
5. Sparks DA, Dawood MY, Chase DM, Thomas DJ. Ischemic volvulus of the transverse colon: A case report and review of literature. *Cases J.* 2008;1:174.
6. Sonke GS, Beerepoot LV, Los M. A patient with subdiaphragmatic air. *Neth J Med.* 2008;66:89–90.

Cristina Pérez Melón*, Beatriz Ferreiro Álvarez, Elena Iglesias Lamas, María Jesús Camba Caride, María Paz Borrajo Prol y Enrique Novoa Fernández

Nefrología, Complejo Hospitalario Universitario de Ourense, Ourense, España

* Autor para correspondencia.

Correo electrónico: cristicpm@hotmail.com (C. Pérez Melón).

0211-6995/© 2016 Sociedad Española de Nefrología. Publicado por Elsevier España, S.L.U. Este es un artículo Open Access bajo la licencia CC BY-NC-ND (<http://creativecommons.org/licenses/by-nc-nd/4.0/>).

<http://dx.doi.org/10.1016/j.nefro.2016.09.001>

Segmental tuberous sclerosis in a patient with chronic kidney disease[☆]

Esclerosis tuberosa segmentaria en un paciente con enfermedad renal crónica

Dear Editor,

33-year-old woman presented with fatigue and renal failure. On physical examination, the patient had multiple

non-traumatic periungual fibromas in both hands and feet (Fig. 1a). Shagreen patch was seen in the right lumbosacral region (Fig. 1b). On admission biochemical tests revealed; urea: 132 mg/dl, creatinine:4.7 mg/dl, potassium: 4.7 mmol/L, GFR

[☆] This case was accepted as a poster presentation at Proceeding Book for ASN Kidney Week 2015, San Diego, USA.