

8. Golli-Bennour EE, Kouidhi B, Dey M, Younes R, Bouaziz C, Zaied C, et al. Cytotoxic effects exerted by polyarylsulfone dialyser membranes depend on different sterilization processes. *Int Urol Nephrol*. 2011;43:483-90.
9. Schulman G, Hakim R, Arias R, Silverberg M, Kaplan AP, Arbeit L. Bradykinin generation by dialysis membranes: Possible role in anaphylactic reaction. *J Am Soc Nephrol*. 1993;3:1563-9.
10. Martín-Navarro JA, Gutiérrez-Sánchez MJ, Petkov-Stoyanov V. Hipersensibilidad a membranas sintéticas de hemodiálisis. *Nefrología*. 2014;34(6):807-8.

Silvia González Sanchidrián\*, Pedro Jesús Labrador Gómez, Jesús Pedro Marín Álvarez, María Carmen Jiménez Herrero, Inés Castellano Cerviño y Sandra Gallego Domínguez

Servicio de Nefrología, Hospital San Pedro de Alcántara, Complejo Hospitalario de Cáceres, Cáceres, España

\* Autor para correspondencia.

Correo electrónico: [silvia\\_goz@hotmail.com](mailto:silvia_goz@hotmail.com) (S. González Sanchidrián).

0211-6995/© 2016 Sociedad Española de Nefrología. Publicado por Elsevier España, S.L.U. Este es un artículo Open Access bajo la licencia CC BY-NC-ND (<http://creativecommons.org/licenses/by-nc-nd/4.0/>).

<http://dx.doi.org/10.1016/j.nefro.2016.06.002>

## Alemtuzumab en trasplante renal pediátrico: experiencia de 5 años en el Hospital Pablo Tobón Uribe de Medellín, Colombia

### Alemtuzumab in paediatric kidney transplantation, five years' experience at the Pablo Tobón Uribe Hospital in Medellín, Colombia

Sr. Director:

El trasplante renal es el tratamiento de elección en la población pediátrica, con enfermedad renal crónica terminal (ERCT)<sup>1</sup>. En la población pediátrica hay pocos estudios que evalúen la efectividad y la seguridad a largo plazo del alemtuzumab en el trasplante renal.

Este es un estudio descriptivo retrospectivo realizado en el Hospital Pablo Tobón Uribe; se incluyeron todos los pacientes trasplantados renales, menores de 18 años, durante el periodo 2005-2012, que recibieron alemtuzumab como terapia de inducción.

El protocolo de inmunosupresión utilizado incluía la administración de alemtuzumab y terapia triple de mantenimiento, con un anticalcineurínico (tacrolimus o ciclosporina), antimetabolito (azatioprina o micofenolato) y esteroides. Este estudio contó con la aprobación del comité de ética del Hospital Pablo Tobón Uribe.

Durante el período 2005-2012, se realizaron 21 trasplantes renales pediátricos, que recibieron alemtuzumab como terapia de inducción, el 57,1% fueron varones, la edad tuvo una mediana de 13 años (p25-75: 9-15), las malformaciones de las vías urinarias fue la causa más frecuente de enfermedad renal crónica (42,9%), el estado serológico para citomegalovirus fue receptor negativo-donante positivo en el 23,8%, receptor positivo-donante positivo en el 71,4% y receptor positivo donante-negativo en el 4,8%, y el tiempo de isquemia fría tuvo una mediana de 18 h (p25-75: 12-20).

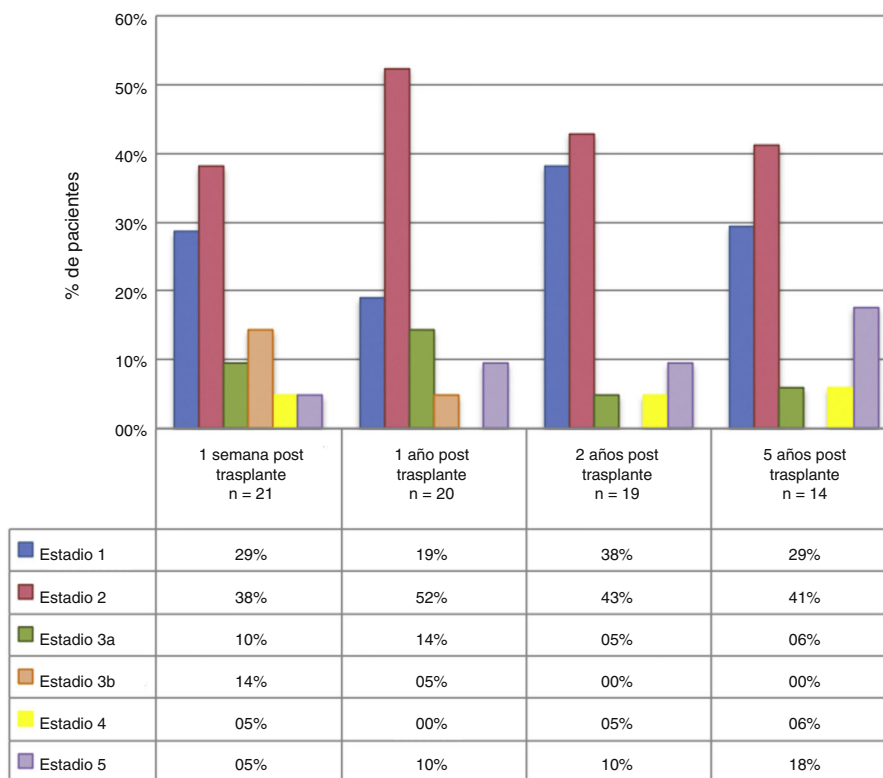
La supervivencia de los pacientes a 6, 12, 24, 36 y 60 meses, luego del trasplante renal fue del 100, 100, 95,2, 95,2 y 95,2%,

respectivamente. La mortalidad se presentó en un paciente. La supervivencia del injerto renal a 6, 12, 24, 36 y 60 meses posteriores al trasplante fue de 95,2, 95,2, 90,5, 85,7 y 85,7%, respectivamente.

La mediana de TFG a la semana y a 1, 2 y 5 años posterior al trasplante fueron: 72,5 ml/min (p25-75: 45-94; n = 21), 70,5 ml/min (p25-75: 61-88,5; n = 20), 89 ml/min (p25-75: 66-108; n = 19) y 76 ml/min (p25-75: 61-101,5; n = 14), respectivamente. Al año, 2 y 5 años de seguimiento el 28,6, 19,1 y 29,4% de los pacientes, respectivamente presentaron una TFG menor a 60 ml/min/1,73 m<sup>2</sup>. Al agrupar los pacientes de acuerdo al estadio de ERC encontramos que, durante el seguimiento a 5 años, un alto porcentaje de los pacientes se encuentran en estadio 1 y 2 (fig. 1). En la tabla 1 se describen las principales complicaciones encontradas.

En este estudio se describen los desenlaces clínicos de los pacientes trasplantados renales pediátricos que recibieron alemtuzumab como terapia de inducción. Dentro de los hallazgos más importantes se pueden resaltar una buena supervivencia del injerto renal, con una baja incidencia de rechazo y pocas complicaciones. La mortalidad se presentó en un paciente que perdió el injerto a los 18 meses del trasplante, ingresó en hemodiálisis y falleció por insuficiencia cardiaca descompensada. Los otros 3 pacientes que perdieron el injerto renal fueron secundarios a rechazo agudo, por mala adherencia en la terapia inmunosupresora.

Otros de los beneficios que encontramos con el uso de esta terapia fue la estabilidad de la TFG en el tiempo. Por otro lado, en nuestro estudio, solamente 28,6, 19,1 y 29,4% de los pacientes tuvieron una TFG inferior a 60 ml/min/1,73 m<sup>2</sup> a 1, 2 y 5 años. De acuerdo con esto, la mayoría de la población



**Figura 1 – Estadio de enfermedad renal crónica, agrupado según el tiempo de evolución en la población pediátrica trasplantada renal HPTU 2005-2012.**

**Tabla 1 – Complicaciones posteriores al trasplante renal al año**

Complicaciones	Porcentaje de incidencia a un año n (%)	Tasa de incidencia un año (eventos persona-año)	Tasa de incidencia 5 años (eventos persona-año)
Función retardada del injerto	2 (9,5)	10,1% persona-año	—
Rechazo agudo del injerto al año	3 (14,3)	16% persona-año	5,6% persona-año
Infecciones por CMV	5 (23,8)	26% persona-año	6,7% persona-año
Infección por BK virus	1 (4,8)	5,2% persona-año	1,1% persona-año
Tuberculosis	1 (4,8)	5,2% persona-año	1,1% persona-año
Total	21 pacientes		

CMV: citomegalovirus.

estudiada se mantuvo en estadios 1 y 2 de enfermedad renal crónica durante el tiempo de seguimiento, lo que implica menor riesgo futuro de complicaciones asociadas a la enfermedad renal.

La incidencia acumulada de rechazo agudo de nuestros pacientes a 1, 2 y 5 años fue en su respectivo orden del 14,3, 21,1 y 35,7%. A todos estos pacientes se les documentó mala adherencia al tratamiento inmunosupresor, y posteriormente

3 de ellos perdieron el injerto renal. Solo uno de los rechazos fue clasificado como mediado por anticuerpos.

Uno de los mayores temores con el uso de alemtuzumab ha sido su perfil de seguridad. En este estudio se encontró una incidencia de infección por CMV del 23,8% al año posterior del trasplante, la cual es muy alta al compararla con otros estudios y que explicamos porque no usamos profilaxis universal contra este virus<sup>2-9</sup>. Con respecto a otras complicaciones infecciosas como BK virus y tuberculosis, ambas infecciones solo se presentaron en un paciente durante todo el período de seguimiento (incidencia del 1,1% persona-año).

Durante el tiempo de seguimiento, que tuvo una mediana de 6 años, no se documentó ningún caso de PTLD en la población estudiada, lo que está acorde con lo reportado en la literatura<sup>10</sup>, sumado a que en esta cohorte el 23,8% de los pacientes fueron seronegativos para el virus de Epstein-Barr. Los estudios con los que comparamos nuestros desenlaces, tampoco encontraron casos de PTLD<sup>5,7-9,11</sup>. Una de las posibles explicaciones por las cuales alemtuzumab tiene una baja tasa de PTLD es su efecto depletor de linfocitos T y B, lo que evitaría la proliferación de clones de linfocitos anormales que son los causantes de este tipo de desorden linfoproliferativo.

En conclusión, la terapia de inducción inmunosupresora con alemtuzumab, en receptores pediátricos de trasplante renal, es efectiva en la prevención del rechazo agudo, brinda un adecuado perfil de seguridad a corto y largo plazo, favorece una adecuada tasa de filtración glomerular y una buena supervivencia del paciente y del injerto renal.

## BIBLIOGRAFÍA

- Horslen S, Barr M, Christensen L, Ettenger R, Magee J. Pediatric transplantation in the United States, 1996-2005. *Am J Transpl.* 2007;7:1339-58.
- Clatworthy MR, Friend PJ, Calne RY, Rebello PRU, Hale G, Waldmann H, et al. Alemtuzumab (CAMPATH-1H) for the treatment of acute rejection in kidney transplant recipients: Long-term follow-up. *Transplantation.* 2009;87:1092-5.
- Morgan RD, O'Callaghan JM, Knight SR, Morris PJ. Alemtuzumab induction therapy in kidney transplantation: A systematic review and meta-analysis. *Transplantation.* 2012;93:1179-88.
- Shapiro R, Basu A, Tan H, Gray E, Kahn A, Randhawa P, et al. Kidney transplantation under minimal immunosuppression after pretransplant lymphoid depletion with Thymoglobulin or Campath. *J Am Coll Surg.* 2005;200:505-15.
- Sung J, Barry JM, Jenkins R, Rozansky D, Iragorri S, Conlin M, et al. Alemtuzumab induction with tacrolimus monotherapy in 25 pediatric renal transplant recipients. *Pediatr Transplant.* 2013;17:718-25.
- Hanaway MJ, Woodle ES, Mulgaonkar S, Peddi VR, Kaufman DB, First MR, et al. Alemtuzumab induction in renal transplantation. *N Engl J Med.* 2011;364:1909-19.
- Shapiro R, Ellis D, Tan HP, Moritz ML, Basu A, Vats AN, et al. Alemtuzumab pre-conditioning with tacrolimus monotherapy in pediatric renal transplantation. *Am J Transplant.* 2007;7:2736-8.
- Supe-Markovina K, Melquist JJ, Connolly D, DiCarlo HN, Waltzer WC, Fine RN, et al. Alemtuzumab with corticosteroid minimization for pediatric deceased donor renal transplantation: A seven-yr experience. *Pediatr Transplant.* 2014;18:363-8.
- Tan HP, Donaldson J, Ellis D, Moritz ML, Basu A, Morgan C, et al. Pediatric living donor kidney transplantation under alemtuzumab pretreatment and tacrolimus monotherapy: 4-year experience. *Transplantation.* 2008;86:1725-31.
- Nieto-Ríos JF, Aristizabal-Alzate A, Ocampo-Kohn C, Vanegas-Ruiz J, Velez-Echeverri C, Serna-Higueta LM, et al. Baja incidencia de enfermedad linfoproliferativa post-trasplante renal con uso predominante de alemtuzumab. *Rev Nefrol Dial Transpl [online].* 2014;34:21-6.
- Kaabak MM, Babenko NN, Samsonov DV, Sandrikov VA, Maschan AA, Zokoev AK. Alemtuzumab induction in pediatric kidney transplantation. *Pediatr Transplant.* 2013;17:168-78.

Catalina Vélez-Echeverri<sup>a,b</sup>,  
Gustavo Adolfo Guerrero-Tinoco<sup>a</sup>,  
Douglas Ramón Villafañe-Bermúdez<sup>a</sup>,  
John Fredy Nieto-Ríos<sup>a,b,\*</sup>, Lina María Serna-Higueta<sup>a,b</sup>,  
Angélica Serna-Campuzano<sup>c</sup> y Juan José Vanegas-Ruiz<sup>a,b</sup>

<sup>a</sup> Universidad de Antioquia, Medellín, Antioquia, Colombia

<sup>b</sup> Hospital Pablo Tobón Uribe, Medellín, Antioquia, Colombia

<sup>c</sup> Universidad Pontificia Bolivariana, Medellín, Antioquia, Colombia

\* Autor para correspondencia.

Correo electrónico: [johnfredynieto@gmail.com](mailto:johnfredynieto@gmail.com)  
(J.F. Nieto-Ríos).

0211-6995/© 2016 Sociedad Española de Nefrología. Publicado por Elsevier España, S.L.U. Este es un artículo Open Access bajo la licencia CC BY-NC-ND (<http://creativecommons.org/licenses/by-nc-nd/4.0/>).

<http://dx.doi.org/10.1016/j.nefro.2016.06.009>

## Neumonitis intersticial subaguda por *Mycobacterium bovis* tras instilaciones vesicales de bacilo de Calmette-Guérin en un trasplante renal

### Subacute interstitial pneumonitis due to *Mycobacterium bovis* after intravesical bacillus Calmette-Guérin instillation in a renal transplant patient

Sr. Director:

El carcinoma urotelial vesical tiene una incidencia estimada del 1,4-2,2% en pacientes trasplantados renales (TR)<sup>1</sup>. Sin embargo, el curso clínico puede ser más agresivo que en la población general, con mayores tasas de progresión y recidiva<sup>2</sup>.

La administración intravesical del bacilo de Calmette-Guérin (BCG), una cepa viva atenuada de *Mycobacterium bovis* (*M. bovis*), es una de las principales terapias adyuvantes para el

manejo del cáncer de vejiga no invasivo. La instilación de BCG produce una reacción inmunitaria local masiva con actividad antitumoral<sup>3</sup>. Sin embargo, se han descrito complicaciones infecciosas tanto locales como sistémicas en relación con este tratamiento, especialmente en pacientes inmunodeprimidos. La infección diseminada como consecuencia de su absorción sistémica puede aparecer en el 0,4% de los casos y se suele manifestar con fiebre, pérdida de peso, sudoración nocturna, o disnea y fallo multiorgánico en casos graves<sup>4,5</sup>. La afectación pulmonar intersticial es una complicación poco frecuente.